ISSN 2222-1468 (Print)
ISSN 2411-4634 (Online)

ОПУХОЛИ ГОЛОВЫ и ШЕИ

ЕЖЕКВАРТАЛЬНЫЙ
НАУЧНО-ПРАКТИЧЕСКИЙ
РЕЦЕНЗИРУЕМЫЙ
ЖУРНАЛ

Диагностический балльный показатель злокачественности узла в щитовидной железе

Обновленная классификация плоскоклеточного рака головы и шеи

Предоперационная эмболизация в хирургии юношеских ангиофибром

Логопедическая реабилитация после хирургического лечения орофарингеального рака

1
2018 / ТОМ 8

HEAD and NECK TUMORS

Издание Общероссийской общественной организации «РОССИЙСКОЕ ОБЩЕСТВО СПЕЦИАЛИСТОВ ПО ОПУХОЛЯМ ГОЛОВЫ И ШЕИ»

Журнал «Опухоли головы и шеи» включен в Перечень ведущих рецензируемых научных журналов, в которых публикуются основные научные результаты диссертаций на соискание ученой степени доктора и кандидата наук.

С 2011 года журнал включен в Научную электронную библиотеку и Российский индекс научного цитирования (РИНЦ), имеет импакт-фактор.

С 2015 года журнал зарегистрирован в CrossRef, научные статьи индексируются с помощью цифрового идентификатора DOI.

С 2015 года электронная версия журнала представлена в ведущих российских и мировых электронных библиотеках, в том числе в EBSCO.

С 2018 года журнал представлен в Directory of Open Access Journals (DOAJ).

Российское общество специалистов по опухолям ГОЛОВЫ и ШЕИ

www.hnonco.ru

Опухоли ГОЛОВЫ и ШЕИ

www.ogsh.abvpress.ru

ежеквартальный научно-практический рецензируемый журнал

ГЛАВНЫЙ РЕДАКТОР

Подвязников Сергей Олегович, *д.м.н., профессор кафедры онкологии ФГБОУ ДПО «Российская медицинская академия непрерывного профессионального образования» Минздрава России, вице-президент Общероссийской общественной организации «Российское общество специалистов по опухолям головы и шеи» (Москва, Россия)*

ЗАМЕСТИТЕЛЬ ГЛАВНОГО РЕДАКТОРА

Мудунов Али Мурадович, *д.м.н., заведующий отделением опухолей верхних дыхательных и пищеварительных путей ФГБУ «Национальный медицинский исследовательский центр онкологии им. Н.Н. Блохина» Минздрава России, президент Общероссийской общественной организации «Российское общество специалистов по опухолям головы и шеи» (Москва, Россия)*

ОТВЕТСТВЕННЫЙ СЕКРЕТАРЬ

Насхлеташвили Давид Романович, *к.м.н., старший научный сотрудник отделения нейроонкологии ФГБУ «Национальный медицинский исследовательский центр онкологии им. Н.Н. Блохина» Минздрава России (Москва, Россия)*

1 ТОМ 8 '18

ОСНОВАН В 2009 Г.

Адрес редакции:
115478, Москва, Каширское шоссе, 24, стр. 15, НИИ канцерогенеза, 3-й этаж.
Тел./факс: +7 (499) 929-96-19
e-mail: abv@abvpress.ru
www.abvpress.ru

Статьи направлять по адресу:
115478, Москва,
Каширское шоссе, 23/2,
НМИЦ онкологии им. Н.Н. Блохина,
23-й этаж, каб. 2313,
Сергею Олеговичу Подвязникову
e-mail: info@hnonco.ru

Редактор: **Е.Г. Бабаскина**
Корректор: **В.Е. Ефремова**
Дизайн **Е.В. Степанова**
Верстка **Е.А. Прокофьева**

Служба подписки и распространения
И.В. Шургаева, +7 (499) 929-96-19,
base@abvpress.ru
Руководитель проекта **А.И. Беликова**
+7 (499) 929-96-19, belikova@abvpress.ru

Журнал зарегистрирован в Федеральной службе по надзору в сфере связи, информационных технологий и массовых коммуникаций, ПИ № ФС 77-36990 от 21 июля 2009 г.

При полной или частичной перепечатке материалов ссылка на журнал «Опухоли головы и шеи» обязательна. Редакция не несет ответственности за содержание публикуемых рекламных материалов.

В статьях представлена точка зрения авторов, которая может не совпадать с мнением редакции.

ISSN 2222-1468 (Print)
ISSN 2411-4634 (Online)

Опухоли головы и шеи.
2018. Том 8. № 1. 1–80.

© ООО «ИД «АБВ-пресс», 2018

Подписной индекс в каталоге «Пресса России» – 82408

Отпечатано в типографии
ООО « ã ûûÿ÷ãąÅąć»
Тираж 2000 экз.
www.ogsh.abvpress.ru

РЕДАКЦИОННАЯ КОЛЛЕГИЯ

Аванесов Анатолий Михайлович, *д.м.н., профессор, заведующий кафедрой общей и клинической стоматологии ФГАОУ ВО «Российский университет дружбы народов» Минобрнауки России, академик общественной организации «Международная академия наук высшей школы»*

Азизян Рубен Ильич, *д.м.н., профессор, заведующий хирургическим отделением опухолей головы и шеи НИИ клинической онкологии ФГБУ «НМИЦ онкологии им. Н.Н. Блохина» Минздрава России (Москва, Россия)*

Алешин Владимир Александрович, *научный сотрудник нейрохирургического (онкологического) отделения ФГБУ «НМИЦ онкологии им. Н.Н. Блохина» Минздрава России (Москва, Россия)*

Ахундов Азер Альрамиз оглы, *д.м.н., профессор, старший научный сотрудник отделения опухолей верхних дыхательных и пищеварительных путей ФГБУ «НМИЦ онкологии им. Н.Н. Блохина» Минздрава России (Москва, Россия)*

Бровкина Алевтина Федоровна, *д.м.н., академик РАН, профессор кафедры офтальмологии с курсом детской офтальмологии и курсом офтальмоонкологии и орбитальной патологии ФГБОУ ДПО «Российская медицинская академия непрерывного профессионального образования» Минздрава России, заслуженный деятель науки РФ, лауреат Государственной премии СССР и премии Правительства России (Москва, Россия)*

Важенин Андрей Владимирович, *д.м.н., академик РАН, профессор, заслуженный врач РФ, главный врач ГБУЗ «Челябинский областной клинический центр онкологии и ядерной медицины», заведующий кафедрой онкологии, лучевой диагностики и лучевой терапии ФГБОУ ВО «Южно-Уральский государственный медицинский университет» Минздрава России, кафедрой онкологии и радиологии Уральской государственной медицинской академии дополнительного образования (Челябинск, Россия)*

Вихлянов Игорь Владиславович, *д.м.н., заместитель главного врача по хирургии ГБУЗ КО «Областной клинический онкологический диспансер» (Кемерово, Россия)*

Дайхес Николай Аркадьевич, *д.м.н., профессор, директор ФГБУ «Научно-клинический центр оториноларингологии ФМБА России», главный внештатный оториноларинголог Минздрава России, заслуженный работник здравоохранения РФ, член совета Общероссийской общественной организации «Лига здоровья нации», член президиума правления Российского научного общества оториноларингологов, член-корреспондент Международной академии оториноларингологии – хирургии головы и шеи, член экспертной комиссии премии «Лучший врач года», председатель попечительского совета Врачебной палаты Южного федерального округа (Москва, Россия)*

Дворниченко Виктория Владимировна, *д.м.н., профессор, заслуженный врач РФ, лучший онколог России (2004), главный врач ГУЗ «Иркутский областной онкологический диспансер», заведующая кафедрой онкологии ГОУ ДПО «Иркутский государственный институт усовершенствования врачей», главный онколог Сибирского федерального округа (Иркутск, Россия)*

Зайцев Антон Михайлович, *к.м.н., руководитель отделения нейроонкологии Московского научно-исследовательского онкологического института им. П.А. Герцена – филиала ФГБУ «Национальный медицинский исследовательский центр радиологии» Минздрава России (Москва, Россия)*

Иванов Сергей Юрьевич, *д.м.н., профессор, член-корреспондент РАН, заведующий кафедрой челюстно-лицевой хирургии ФГАОУ ВО «Первый Московский государственный медицинский университет им. И.М. Сеченова» Минздрава России, президент Стоматологической ассоциации хирургов-стоматологов и челюстно-лицевых хирургов России (Москва, Россия)*

Кожанов Леонид Григорьевич, *д.м.н., профессор, член Европейской ассоциации черепно-челюстно-лицевых хирургов, член Проблемной комиссии по изучению опухолей головы и шеи Научного совета по злокачественным новообразованиям РАН и Минздрава России, врач-онколог высшей квалификационной категории, заместитель главного врача по медицинской части ГБУЗ «Онкологический клинический диспансер № 1 Департамента здравоохранения г. Москвы» (Москва, Россия)*

Крылов Валерий Васильевич, *д.м.н., заведующий отделением радиохирургического лечения открытыми радионуклидами Медицинского радиологического научного центра им. А.Ф. Цыба – филиала ФГБУ «НМИЦ радиологии» Минздрава России, руководитель Калужского отделения МОО «Общество ядерной медицины», представитель России во Всемирной ассоциации радиофармацевтической и молекулярной терапии (WARMTH) (Обнинск, Россия)*

Матякин Евгений Григорьевич, *д.м.н., профессор, заслуженный деятель науки РФ (Москва, Россия)*

Медведев Виктор Степанович, *д.м.н., заведующий отделением радиохирургического лечения закрытыми радионуклидами Медицинского радиологического научного центра им. А.Ф. Цыба – филиала ФГБУ «НМИЦ радиологии» Минздрава России (Обнинск, Россия)*

Мельниченко Галина Афанасьевна, *д.м.н., профессор, академик РАН, директор Института клинической эндокринологии ФГБУ «Эндокринологический научный центр» Минздрава России, заместитель директора ЭНЦ по научной работе (Москва, Россия)*

Минкин Александр Узбекович, *д.м.н., профессор, заслуженный врач РФ, заведующий кафедрой челюстно-лицевой хирургии и хирургической стоматологии ФГБОУ ВО «Северный государственный медицинский университет» Минздрава России, член областного отделения Стоматологической ассоциации России (СтАР), член Совета СтАР РФ, член Комитета по опухолям головы и шеи РФ, член ученого совета СГМУ и ученого совета стоматологического факультета, член Проблемных комиссий по онкологии, хирургии, стоматологии (Архангельск, Россия)*

Никитин Александр Александрович, *д.м.н., профессор, заслуженный врач РФ, руководитель отделения челюстно-лицевой хирургии ГБУЗ МО «Московский областной научно-исследовательский клинический институт им. М.Ф. Владимирского», лауреат Государственной премии СССР (Москва, Россия)*

Новожилова Елена Николаевна, *д.м.н., врач высшей квалификационной категории, заведующая отделением опухолей головы и шеи Московской городской онкологической больницы № 62, член Российского общества хирургов опухолей головы и шеи, член Проблемной комиссии и Экспертного совета по опухолям головы и шеи, член Европейского общества медицинской онкологии (ESMO), Международной федерации специалистов по опухолям головы и шеи (IFHNOS) и Общества онкологов-химиотерапевтов (RUSSCO), лауреат национальной премии «Призвание» 2011 г. (Москва, Россия)*

Огнерубов Николай Алексеевич, *д.м.н., к.ю.н., профессор, академик РАЕН, заслуженный работник высшей школы РФ, член Европейского общества медицинской онкологии (ESMO), председатель Тамбовского отделения Российского общества клинической онкологии, заведующий кафедрой онкологии, оперативной хирургии и анатомии ФГАОУ ВО «Тамбовский государственный университет им. Г.Р. Державина» Минобрнауки России (Тамбов, Россия)*

Поляков Андрей Павлович, *к.м.н., руководитель отделения микрохирургии МНИОИ им. П.А. Герцена – филиала ФГБУ «НМИЦ радиологии» Минздрава России, доцент кафедры онкологии и радиологии ФГАОУ ВО «Первый Московский государственный медицинский университет им. И.М. Сеченова» Минздрава России, кафедры онкологии с курсом реконструктивно-пластической хирургии ФГБОУ ДПО «Институт повышения квалификации Федерального медико-биологического агентства» (Москва, Россия)*

Пустынский Илья Николаевич, *д.м.н., старший научный сотрудник отделения опухолей черепно-челюстно-лицевой области ФГБУ «НМИЦ онкологии им. Н.Н. Блохина» Минздрава России (Москва, Россия)*

Раджабова Замира Ахмед-Гаджиевна, *к.м.н., доцент, заведующая отделением опухолей головы и шеи ФГБУ «Национальный медицинский исследовательский центр онкологии им. Н.Н. Петрова» Минздрава России (Санкт-Петербург, Россия)*

Решетов Игорь Владимирович, *д.м.н., профессор, член-корреспондент РАН, директор научно-клинического и образовательного центра пластической хирургии ФГАОУ ВО «Первый Московский государственный медицинский университет им. И.М. Сеченова» Минздрава России, научный консультант МНИОИ им. П.А. Герцена – филиала ФГБУ «НМИЦ радиологии» Минздрава России, заведующий кафедрой онкологии и реконструктивной пластической хирургии ФГБОУ ДПО «ИПК ФМБА» (Москва, Россия)*

Романчишен Анатолий Филиппович, *д.м.н., профессор, заслуженный врач РФ, заведующий кафедрой госпитальной хирургии с курсами травматологии и военно-полевой хирургии, профессор кафедры онкологии ФГБОУ ВО «Санкт-Петербургский государственный педиатрический медицинский университет» Минздрава России, заслуженный врач России, член Европейской, Азиатской, Американской и Итальянской ассоциаций эндокринных хирургов (Санкт-Петербург, Россия)*

Светицкий Павел Викторович, *д.м.н., профессор, руководитель отдела опухолей головы и шеи ФГБУ «Ростовский научно-исследовательский онкологический институт» Минздрава России (Ростов-на-Дону, Россия)*

Ткачёв Сергей Иванович, *д.м.н., профессор, руководитель отдела радиационной онкологии ФГБУ «НМИЦ онкологии им. Н.Н. Блохина» Минздрава России, вице-президент Российской ассоциации терапевтических радиационных онкологов (Москва, Россия)*

Чойнзонов Евгений Лхамацыренович, *д.м.н., профессор, академик РАН, директор НИИ онкологии ФБГНУ «Томский НИМЦ РАН», член президиума Ассоциации онкологов России, председатель Ассоциации онкологов Сибири (Томск, Россия)*

РЕДАКЦИОННЫЙ СОВЕТ

Алиева Севил Багатуровна, *д.м.н., ведущий научный сотрудник отделения радиологии ФГБУ «НМИЦ онкологии им. Н.Н. Блохина» Минздрава России (Москва, Россия)*

Бржезовский Виталий Жаннович, *д.м.н., ведущий научный сотрудник отдела опухолей головы и шеи ФГБУ «НМИЦ онкологии им. Н.Н. Блохина» Минздрава России (Москва, Россия)*

Задеренко Игорь Александрович, *д.м.н., старший научный сотрудник отделения опухолей верхних дыхательных и пищеварительных путей ФГБУ «НМИЦ онкологии им. Н.Н. Блохина» Минздрава России (Москва, Россия)*

Карахан Владислав Борисович, *д.м.н., профессор, ведущий научный сотрудник отделения нейрохирургии ФГБУ «НМИЦ онкологии им. Н.Н. Блохина» Минздрава России (Москва, Россия)*

Кропотов Михаил Алексеевич, *д.м.н., профессор, ведущий научный сотрудник Центра диагностики и лечения опухолей головы и шеи ГБУЗ «Московский клинический научно-практический центр Департамента здравоохранения города Москвы» (Москва, Россия)*

Поляков Владимир Георгиевич, *д.м.н., профессор, академик РАН, главный детский онколог, заведующий кафедрой детской онкологии ФГБОУ ДПО РМАНПО Минздрава России на базе НИИ детской онкологии и гематологии, заместитель директора НИИ детской онкологии и гематологии ФГБУ «НМИЦ онкологии им. Н.Н. Блохина» Минздрава России (Москва, Россия)*

Румянцев Павел Олегович, *д.м.н., заместитель директора ФГБУ «НМИЦ эндокринологии» Минздрава России (Москва, Россия)*

ЗАРУБЕЖНЫЕ РЕДАКТОРЫ

Адилбаев Галым Базенович, *д.м.н., профессор, заведующий отделением опухолей головы и шеи Казахского научно-исследовательского института онкологии и радиологии (Алматы, Республика Казахстан)*

Белоцерковский Игорь Валерьевич, *к.м.н., руководитель группы онкопатологии головы и шеи ГУ «Республиканский научно-практический центр онкологии и медицинской радиологии им. Н.Н. Александрова» (Минск, Республика Беларусь)*

Брауншвейг Тиль, *к.м.н., заведующий отделением, Институт патологии клиники Университета RWTH (Аахен, Германия)*

Брос Марсия, *профессор, отделение оториноларингологии, хирургии головы и шеи и Онкологический центр Абрамсона Медицинской школы Перельмана Пенсильванского университета (Филадельфия, США)*

Демидчик Юрий Евгеньевич, *д.м.н., профессор, член-корреспондент Национальной академии наук Республики Беларусь, заведующий кафедрой онкологии ГУО «Белорусская медицинская академия последипломного образования» (Минск, Республика Беларусь)*

Марголин Грегори, *профессор, хирург отделения опухолей головы и шеи клиники Каролинского института (Стокгольм, Швеция)*

Мардалейшвили Константин Михайлович, *профессор, отделение онкологии Тбилисского государственного медицинского университета (Тбилиси, Грузия)*

Пендхаркар Динеш, *профессор Азиатского института онкологии (Мумбаи, Индия)*

Пушеду Роберто, *профессор, отделение оториноларингологии, хирургии головы и шеи Университета Кальяри (Кальяри, Италия)*

Рагимов Чингиз Рагим оглы, *д.м.н., профессор, заведующий кафедрой хирургии полости рта и челюстно-лицевой хирургии Азербайджанского медицинского университета (Баку, Азербайджанская Республика)*

Унгиадзе Гурам Вахтангович, *д.м.н., профессор (Тбилиси, Грузия)*

РЕДАКТОР-КООРДИНАТОР

Алымов Юрий Владимирович, *врач-онколог, аспирант кафедры онкологии ФГБОУ ДПО «Российская медицинская академия непрерывного профессионального образования» Минздрава России, исполнительный директор Общероссийской общественной организации «Российское общество специалистов по опухолям головы и шеи» (Москва, Россия)*

The journal of the All-Russian Public Organization "RUSSIAN SOCIETY OF HEAD AND NECK TUMOR SPECIALISTS"

The journal is put on the Higher Attestation Commission (HAC) list of periodicals (the list of leading peer-reviewed scientific journals recommended to publish the basic research results of doctor's and candidate's theses).

In 2011, it was included in the Research Electronic Library and the Russian Science Citation Index (RSCI) and has an impact factor.

In 2015, the journal has been registered with CrossRef; its papers are indexed with the digital object identifier (DOI).

Since 2015, the journal's electronic version is available in the leading Russian and international electronic libraries, including EBSCO.

Since 2018, the journal is available in Directory of Open Access Journals (DOAJ).

Russian Society of HEAD AND NECK TUMORS specialists

www.hnonco.ru

HEAD and NECK tumors

quarterly peer-reviewed scientific-and-practical journal

www.ogsh.abvpress.ru

EDITOR-IN-CHIEF

Podvyaznikov Sergey O., *MD, PhD, Professor of the Oncology Department of Russian Medical Academy of Continuous Professional Education of the Ministry of Health of Russia, Vice-President of the Russian National Public Organization "Russian Society of Head and Neck Tumors Specialists" (Moscow, Russia)*

DEPUTY EDITOR-IN-CHIEF

Mudunov Ali M., *MD, PhD, Head of the Department of Tumors of the Upper Respiratory and Digestive Tracts of N.N. Blokhin National Medical Research Center of Oncology of the Ministry of Health of Russia, President of the Russian National Public Organization "Russian Society of Head and Neck Tumors Specialists" (Moscow, Russia)*

EXECUTIVE SECRETARY

Naskhletashvili David R., *MD, PhD, Senior Researcher at the Neurooncology Department of N.N. Blokhin National Medical Research Center of Oncology of the Ministry of Health of Russia (Moscow, Russia)*

1

VOL. 8 '18

FOUNDED IN 2009

Editorial Office:
Research Institute of Carcinogenesis,
Floor 3, Build. 15, 24 Kashirskoye Shosse,
Moscow, 115478.
Tel/Fax: +7 (499) 929-96-19
e-mail: abv@abvpress.ru
www.abvpress.ru

Articles should be sent
to *Sergei Olegovich Podvyaznikov*
(e-mail: info@hnonco.ru)
or the N.N. Blokhin National Medical Research Center of Oncology, Floor 23, Office 2313, 23/2, Kashirskoe Shosse, Moscow, 115478, e-mail: info@hnonco.ru

Editor: **E.G. Babaskina**
Proofreader: **V.E. Efremova**
Designer: **E.V. Stepanova**
Maker-up: **E.A. Prokofieva**

Subscription & Distribution Service
I.V. Shurgaeva, +7 (499) 929-96-19,
base@abvpress.ru
Project Manager **A.I. Belikova**
+7 (499) 929-96-19,
belikova@abvpress.ru

The journal was registered at the Federal Service for Surveillance of Communications, Information Technologies, and Mass Media (ПИ No. ФС 77-36990 dated 21 July 2009).

If materials are reprinted in whole or in part, reference must necessarily be made to the "Opukholi Golovy i Shei".

The editorial board is not responsible for advertising content.

The authors' point of view given in the articles may not coincide with the opinion of the editorial board.

ISSN 2222-1468 (Print)
ISSN 2411-4634 (Online)

Opukholi Golovy i Shei.
2018. Vol. 8. No. 1. 1–80

© PH "ABV-Press", 2018

Pressa Rossii
catalogue index: 82408

Printed at the Kcbg_amjmp J J A

2000 copies.
www.ogsh.abvpress.ru

EDITORIAL BOARD

Avanesov Anatoly M., *MD, professor, Head of the Department of General and Clinical Stomatology at Peoples' Friendship University of Russia of the Ministry of Education and Science of Russia, member of the non-governmental organization "International Higher Education Academy of Sciences" (Moscow, Russia)*

Azizyan Ruben I., *MD, PhD, Professor, Head of the Surgical Department of Head and Neck Tumors Research Institute of Clinical Oncology of N.N. Blokhin National Medical Research Center of Oncology of the Ministry of Health of Russia (Moscow, Russia)*

Aleshin Vladimir A., *Research Fellow at the Neurosurgical (Cancer) Department of N.N. Blokhin National Medical Research Center of Oncology of the Ministry of Health of Russia (Moscow, Russia)*

Akhundov Azer A., *MD, PhD, Professor, Senior Leading Research Fellow at the Department of Tumors of the Upper Respiratory and Digestive Tracts of N.N. Blokhin National Medical Research Center of Oncology of the Ministry of Health of Russia (Moscow, Russia)*

Brovkina Alevtina F., *MD, PhD, Member of the Russian Academy of Sciences, Professor of Ophthalmology Department with a Course of Pediatric Ophthalmology and Ophthalmooncology and Orbital Pathology of Russian Medical Academy of Continuous Professional Education of the Ministry of Health of Russia, Honored Scientist of the Russian Federation, Laureate of the State Prize of the USSR and Award of the Government of Russia (Moscow, Russia)*

Vazhenin Andrey V., *MD, PhD, Member of the Russian Academy of Sciences, Professor, Honored Doctor of the Russian Federation, Chief Physician of Chelyabinsk Regional Clinical Center of Oncology and Nuclear Medicine, Radiation Diagnosis and Radiotherapy Department of South Ural State Medical University of the Ministry of Health of Russia, Head of Oncology and Radiology Department of the Ural State Academy of Advanced Medical Education, (Chelyabinsk, Russia)*

Vikhlyanov Igor V., *MD, PhD, Deputy Chief Physician for Surgery, State Budget Healthcare Institution of Kemerovo region "Regional Clinical Oncologic Dispensary" (Kemerovo, Russia)*

Dayhes Nikolay A., *MD, PhD, Professor, Director of the State Organization "Research and Clinical Center of Otorhinolaryngology" of FMBA of Russia, Chief Freelance Otolaryngologist of the Ministry of Health of Russia, Honored Worker of Health of the Russian Federation, Member of the Russian Public Organization "League of Nation's Health", Member of the Presidium of the Board of the Russian Scientific Community of Otolaryngologists, Corresponding Member of the International Academy of Otolaryngology, Head and Neck Surgery, Member of the Expert Committee of the "Best Doctor of the Year" Award, Chairman of the Board of Trustees of the Medical Association of the Southern Federal District (Moscow, Russia)*

Dvornichenko Viktoria V., *MD, PhD, Professor, Honored Doctor of the Russian Federation, Best Oncologist of Russia (2004), Chief Physician of Irkutsk Regional Oncology Center, Head of the Oncology Department of Irkutsk State Institute for Advanced Training of Physicians, Chief Oncologist of Siberian Federal District (Irkutsk, Russia)*

Zaitsev Anton M., *PhD, Head of Neurooncology Department of P.A. Hertzen Moscow Oncology Research Institute – branch of the National Medical Research Radiology Center of the Ministry of Health of Russia (Moscow, Russia)*

Ivanov Sergei Yu., *MD, Professor, Corresponding Member of the Russian Academy of Sciences, Head of the Department of Oral and Maxillofacial Surgery of the I.M. Sechenov First Moscow State Medical University of the Ministry of Health of Russia, President of the Russian Stomatological Association of Oral and Maxillofacial Surgeons (Moscow, Russia)*

Kozhanov Leonid G., *MD, PhD, Professor, Member of the European Association for Cranio-Maxillo-Facial Surgery, member of the Problem Committee for Head and Neck Tumors Study of the Scientific Council on the Malignancy of Medical Sciences and the Ministry of Health of Russia, Oncologist of the Highest Qualification Category, Deputy Chief Physician at the Medical Unit of Moscow City Clinical Oncology Dispensary No. 1 (Moscow, Russia)*

Krylov Valeriy V., *MD, Head of the Department of Radiosurgical Treatment with Open Radionuclides of A.F. Tsyb Medical Radiological Research Center – branch of the National Medical Research Radiology Center of the Ministry of Health of Russia, Head of the Kaluga Nuclear Medicine Society, Representative of Russia in the World Association of Radiopharmaceutical and Molecular Therapy (WARMTH) (Obninsk, Russia)*

Matiakin Eugeny G., *MD, PhD, Professor, Honored Scientist of the Russian Federation (Moscow, Russia)*

Medvedev Viktor S., *MD, PhD, Head of the Radiosurgical Treatment of Closed Radionuclides Department of A.F. Tsyb Medical Radiology Research Center – branch of National Medical Research Radiology Center of the Ministry of Health of Russia) (Obninsk, Kaluga Region, Russia)*

Melnichenko Galina A., *MD, PhD, Professor, Member of the Russian Academy of Sciences, Director of the Institute of Clinical Endocrinology under Endocrinology Research Center (ERS) of the Ministry of Health of Russia, Deputy Director of ERS for Research Studies (Moscow, Russia)*

Minkin Alexander U., *MD, PhD, Professor, Honored Doctor of the Russian Federation, Head of the Department of Maxillofacial Surgery and Surgical Dentistry of Northern State Medical University (NSMU) of the Ministry of Health of Russia, Member of the Regional Branch of the Russian Dental Association (RDA), Member of the RDA of the Russian Federation, Member of the Committee on Head and Neck Tumors of the Russian Federation, Member of the Academic Council of NSMU and the Academic Council of the Dentistry Faculty of NSMU, Member of the Problem Committee on Oncology, Surgery, Dentistry (Arkhangelsk, Russia)*

Nikitin Aleksander A., *MD, PhD, Professor, Honored Doctor of the Russian Federation, Head of the Department of Maxillofacial Surgery of M.Ph. Vladimirsky Moscow Regional Scientific Research Clinical Institute, Laureate of the State Prize of the USSR (Moscow, Russia)*

Novozhilova Elena N., *MD, PhD, Doctor of Highest Qualification Category, Head of Head and Neck Tumors Department of the No. 62 Moscow Cancer Hospital, member of the Russian Society of Head and Neck Tumors Surgeons, member of the Russian Problem Commission and the Expert Council for Head and Neck Tumors, member of ESMO, RUSSCO и IFHNOS International Oncology Societies, Laureate 2011 of the National Award "The Calling" (Moscow, Russia)*

Ognerubov Nikolai A., *MD, PhD in Law, Professor, Member of the Russian Academy of Natural Sciences, Honorary Figure of Russian Higher Education, Member of the European Society of Medical Oncology (ESMO), Head of the Tambov Department of the Russian Society of Clinical Oncology, Head of the Department of Oncology, Operative Surgery and Anatomy of the Tambov State University named after G.R. Derzhavin of the Ministry of Science and Education of Russia (Tambov, Russia)*

Poliakov Andrey P., *PhD, Head of the Department of Microsurgery of P.A. Hertzen Moscow Oncology Research Institute – branch of National Medical Research Radiology Center of the Ministry of Health of Russia, Associate Professor, Department of Oncology and Radiology, I.M. Sechenov First Moscow State Medical University of the Ministry of Health of Russia, Department of Oncology with Course of Reconstructive and Plastic Surgery, Institute of Advanced Education, Federal Biomedical Agency (Moscow, Russia)*

Pustynsky Ilya N., *MD, PhD, Senior Researcher at the Department of Cranio-Maxillo-Facial Tumors of N.N. Blokhin National Medical Research Center of Oncology of the Ministry of Health of Russia (Moscow, Russia)*

Radjabova Zamira A.-G., *PhD, docent, Head of the Department of Head and Neck Tumors of N.N. Petrov National Medical Research Oncology Center of the Ministry of Health of Russia (Saint Petersburg, Russia)*

Reshetov Igor V., *MD, PhD, Corresponding Member of the Academy of Sciences, Director, Research Clinical and Education Center of Plastic Surgery, I.M. Sechenov First Moscow State Medical University of the Ministry of Health of Russia, Scientific Consultant, P.A. Hertzen Moscow Oncology Research Institute – branch of National Medical Research Radiology Center of the Ministry of Health of Russia), Head of the Department of Oncology and Reconstructive and Plastic Surgery, Institute of Advanced Education, Federal Biomedical Agency (Moscow, Russia)*

Romanchishen Anatoly F., *MD, PhD, Professor, Honored Doctor of Russian Federation, Head of the Department of Hospital Surgery with Courses of Traumatology and Military Surgery, Professor of Oncology of Saint Petersburg State Pediatric Medical University of the Ministry of Health of Russia, Member of the European, Asian, American and Italian Associations of Endocrine Surgeons (Saint Petersburg, Russia)*

Svetitsky Pavel V., *MD, PhD, Professor, Honored Doctor of the Russian Federation, Head of the Department of Head and Neck Tumors of Rostov Cancer Research Institute of the Ministry of Health of Russia (Rostov-on-Don, Russia)*

Tkachev Sergey I., *MD, PhD, Professor, Head of Radiation Oncology of N.N. Blokhin National Medical Research Center of Oncology of the Ministry of Health of Russia, Vice-President of the Russian Association of Radiation Medical Oncology (Moscow, Russia)*

Choinzonov Evgeny L., *MD, PhD, Professor, Member of the Russian Academy of Sciences, Director of the Cancer Research Institute of the Tomsk National Research Medical Center of the Russian Academy of Sciences, Member of the Presidium of the Russian Association of Oncologists, Chairman of the Association of Oncologists in Siberia (Tomsk, Russia)*

EDITORIAL COUNCIL

Alieva Sevil B., *MD, PhD, Leading Research Fellow at the Department of Radiology of N.N. Blokhin National Medical Research Center of Oncology of the Ministry of Health of Russia (Moscow, Russia)*

Brzhezovsky Vitaly Zh., *MD, PhD, Senior Research Fellow at the Department of Head and Neck Tumors of N.N. Blokhin National Medical Research Center of Oncology of the Ministry of Health of Russia (Moscow, Russia)*

Zaderenko Igor A., *MD, Senior Research Associate at the Department of Upper Respiratory and Digestive Tract Tumors of the N.N. Blokhin National Medical Research Center of Oncology of the Ministry of Health of Russia (Moscow, Russia)*

Karakhan Vladislav B., *MD, PhD, Professor, Leading Researcher at the Department of Neurosurgery of N.N. Blokhin National Medical Research Center of Oncology of the Ministry of Health of Russia (Moscow, Russia)*

Kropotov Mikhail A., *MD, PhD, Professor, senior researcher at the Center for Diagnostics and Treatment of Head and Neck Tumors of the Moscow Clinical Scientific Center of the Moscow Healthcare Department (Moscow, Russia)*

Polyakov Vladimir G., *MD, PhD, Professor, Member of the Russian Academy of Sciences, Chief Pediatric Oncologist, Head of the Pediatric Oncology Department of Russian Medical Academy of Continuous Professional Education of the Ministry of Health of Russia at the Research Institute of Pediatric Oncology and Hematology, Deputy Director of Research Institute of Pediatric Oncology and Hematology of N.N. Blokhin National Medical Research Center of Oncology of the Ministry of Health of Russia (Moscow, Russia)*

Rumyantsev Pavel O., *MD, PhD, Deputy Director of National Medical Research Center of Endocrinology of the Ministry of Health of Russia (Moscow, Russia)*

FOREIGN EDITORS

Adilbaev Galim B., *MD, PhD, Professor, Head of the Department of Head and Neck Tumors of the Kazakh Research Institute of Oncology and Radiology (Almaty, Republic of Kazakhstan)*

Belotserkovsky Igor V., *PhD, Head of Head and Neck Cancer Pathology Group of N.N. Alexandrov Republican Scientific and Practical Center of Oncology and Medical Radiology (Minsk, Republic of Belarus)*

Braunschweig Till, *PhD, Head of Department, Institute of Pathology of University Hospital RWTH (Aachen, Germany)*

Brose Marcia, *MD, PhD, Professor, Department of Otorhinolaryngology and Head and Neck Surgery, and the Abramson Cancer Center of University of Pennsylvania Perelman School of Medicine (Philadelfia, USA)*

Demidchik Yury E., *MD, PhD, Professor, Corresponding Member of the National Academy of Sciences of Belarus, Head of the Oncology Department of State Oncology University "Belarusian Medical Academy of Postgraduate Education" (Minsk, Republic of Belarus)*

Margolin Gregory, *Professor, Surgery Department of Head and Neck Tumors of Karolinska Institute Hospital (Stockholm, Sweden)*

Mardaleyshvili Konstantin M., *Professor, Tbilisi State Medical University, Department of Oncology (Tbilisi, Georgia)*

Pendharkar Dinesh, *Professor, Asian Institute of Oncology (Mumbai, India)*

Puxeddu Roberto, *MD, PhD, Professor, Department of Otorhinolaryngology, Head and Neck Surgery of the University of Cagliari (Cagliari, Italy)*

Ragimov Chingiz R., *MD, PhD, Professor, Head of the Department of Oral and Maxillofacial Surgery of Azerbaijan Clinical University (Baku, Republic of Azerbaijan)*

Ungiadze Guram V., *MD, PhD, Professor (Tbilisi, Georgia)*

EDITORIAL COORDINATOR

Alymov Yuriy V., *oncologist, PhD student at the Department of Oncology of the Russian Medical Academy of Continuous Education of the Ministry of Health of Russia, Chief Operating Officer of the all-Russian non-governmental organization "Russian Society of Specialists in Head and Neck Tumors" (Moscow, Russia)*

Содержание

ДИАГНОСТИКА И ЛЕЧЕНИЕ ОПУХОЛЕЙ ГОЛОВЫ И ШЕИ

И.А. Задеренко, А.М. Мудунов, С.Ю. Иванов, Р.И. Азизян, А.А. Ахундов, С.Б. Алиева, В.Т. Циклаури, М.Н. Нариманов, А.Э. Казимов, К.Д. Илькаев, А.В. Хромушина
Способ лечения местно-распространенного рака корня языка 12

А.М. Беляев, Л.М. Берштейн, Д.А. Васильев, Е.В. Костромина, Л.А. Красильникова, П.И. Крживицкий, А.А. Михетько, А.В. Мищенко, С.Н. Новиков, З.А. Раджабова, Д.А. Синячкина, Е.В. Цырлина
«Петровский» диагностический балльный показатель риска злокачественности узла в щитовидной железе (Petrov Thyroid Cancer Score, PTCS) 17

Е.Б. Васильева, А.В. Важенин, Т.М. Гелиашвили, Н.В. Фадеева, А.В. Гарев, А.О. Гузь
Опыт применения таргетной терапии у больных с радиойодрезистентными формами рака щитовидной железы в Челябинском областном клиническом центре онкологии и ядерной медицины 24

ОРИГИНАЛЬНОЕ ИССЛЕДОВАНИЕ

М.В. Нерсесян, С.Б. Яковлев, С.Р. Арустамян, Е.Ю. Бухарин, А.В. Бочаров, Д.Н. Капитанов, В.А. Черекаев, А.Ю. Лубнин, Г.В. Данилов
Роль предоперационной эмболизации в хирургии юношеских ангиофибром основания черепа 28

И.Г. Комаров, Д.А. Карселадзе, А.И. Сендерович, А.И. Карселадзе, К.В. Смирнова, М.А. Крыловецкая
Метастазы плоскоклеточного рака в лимфатических узлах шеи без выявленного первичного очага 38

ОБЗОРНАЯ СТАТЬЯ

A. Mudunov, A. Ahundov, M. Bolotin, T. Braunschweig
An update on head and neck squamous cell carcinoma in respect to classification and systemic therapy. Extended review 48

А.М. Мудунов, М.Н. Нариманов, Д.А. Сафаров, Б.И. Долгушин, А.А. Ахундов, И.А. Трофимов
Обзор возможностей регионарной интраартериальной химиотерапии в лечении плоскоклеточного рака полости носа и придаточных пазух 56

КЛИНИЧЕСКИЙ СЛУЧАЙ

М.Г. Костова, А.В. Карпенко, Р.Р. Сибгатуллин
Хондрорадионекроз гортани спустя 63 года после лучевой терапии: клинический случай 62

Т.А. Акетова, Р.И. Азизян, А.М. Князев, А.А. Зотова, А.А. Жаров, В.Ж. Бржезовский, Е.Л. Дронова, М.Б. Пак
Остеогенная саркома гортани: редкое клиническое наблюдение 67

ВОПРОСЫ РЕАБИЛИТАЦИИ

А.М. Степанова, Т.А. Петрова, Г.А. Ткаченко, С.О. Подвязников
Логопедическая реабилитация больных после хирургического лечения злокачественных опухолей орофарингеальной зоны 73

ЮБИЛЕИ

К 60-летию со дня рождения Андрея Владимировича Важенина 77

К 75-летию отделения микрохирургии Московского научно-исследовательского онкологического института имени П.А. Герцена 78

ИНФОРМАЦИЯ ДЛЯ АВТОРОВ 79

Contents

DIAGNOSIS AND TREATMENT OF HEAD AND NECK TUMORS

I.A. Zaderenko, A.M. Mudunov, S.Yu. Ivanov, R.I. Azizyan, A.A. Akhundov, S.B. Alieva, V.T. Tsiklauri, M.N. Narimanov, A.E. Kazimov, K.D. Il'kaev, A.V. Khromushina
Locally advanced cancer of the tongue base: new method of surgical treatment 12

A.M. Belyaev, L.M. Berstein, D.A. Vasil'ev, E.V. Kostromina, L.A. Krasil'nikova, P.I. Krzhivitskiy, A.A. Mikhet'ko, A.V. Mishchenko, S.N. Novikov, Z.A. Radzhabova, D.A. Sinyachkina, E.V. Tsyrlina
Diagnostic score of malignancy risk in the people having a node in thyroid gland (Petrov Thyroid Cancer Score, PTCS) . . . 17

E.B. Vasil'eva, A.V. Vazhenin, T.M. Geliashvili, N.V. Fadeeva, A.V. Garev, A.O. Guz'
Experience in the use of targeted therapy in patients with radio-resistant forms of thyroid cancer in the Chelyabinsk Regional Clinical Center of Oncology and Nuclear Medicine 24

ORIGINAL REPORT

M.V. Nersesyan, S.B. Yakovlev, S.R. Arustamyan, E.Yu. Bukharin, A.V. Bocharov, D.N. Kapitanov, V.A. Cherekaev, A.Yu. Lubnin, G.V. Danilov
Preop endovascular embolization in juvenile nasal angiofibroma management 28

I.G. Komarov, D.A. Karseladze, A.I. Senderovich, A.I. Karseladze, K.V. Smirnova, M.A. Krylovetskaya
Metastases of squamous cell carcinoma in the lymph nodes of the neck without the revealed primary focus 38

REVIEW REPORT

А. Мудунов, А. Ахундов, М. Болотин, Т. Брауншвейг
Новые результаты исследования плоскоклеточного рака головы и шеи в отношении классификации и системной терапии. Расширенный обзор 48

A.M. Mudunov, M.N. Narimanov, D.A. Safarov, B.I. Dolgushin, A.A. Akhundov, I.A. Trofimov
Review of the possibilities of regional intra-arterial chemotherapy in the treatment of squamous cell carcinoma of the nasal cavity and paranasal sinuses 56

CLINICAL CASE

M.G. Kostova, A.V. Karpenko, R.R. Sibgatullin
Chondroradionecrosis of the larynx in 63 years after radiation therapy: a case report 62

T.A. Aketova, R.I. Azizyan, A.M. Knyazev, A.A. Zotova, A.A. Zharov, V.Zh. Brzhezovskiy, E.L. Dronova, M.B. Pak
Osteosarcoma of the larynx: rare clinical case 67

PROBLEMS OF REHABILITATION

A.M. Stepanova, T.A. Petrova, G.A. Tkachenko, S.O. Podvyaznikov
Logopedic rehabilitation of patients after surgical treatment of malignant tumors of the oropharyngeal zone 73

JUBILEE

To the 60th anniversary of Andrey Vladimirovich Vazhenin 77

The 75th anniversary of the Department of Microsurgery of P.A. Hertzen Moscow Oncology Research Institute 78

INFORMATION FOR AUTHORS 79

Способ лечения местно-распространенного рака корня языка

И.А. Задеренко[1], А.М. Мудунов[1], С.Ю. Иванов[2], Р.И. Азизян[1], А.А. Ахундов[1], С.Б. Алиева[1], В.Т. Циклаури[1], М.Н. Нариманов[1], А.Э. Казимов[1], К.Д. Илькаев[1], А.В. Хромушина[2]

[1]ФГБУ «Национальный медицинский исследовательский центр онкологии им. Н.Н. Блохина» Минздрава России; Россия, 115478 Москва, Каширское шоссе, 24;
[2]кафедра челюстно-лицевой хирургии и хирургической стоматологии ФГАОУ ВО «Российский университет дружбы народов»; Россия, 117198 Москва, ул. Миклухо-Маклая, 10

***Контакты:** Игорь Александрович Задеренко igorakis@list.ru*

***Введение.** У 70–80 % больных с местно-распространенными опухолями орофарингеальной области возможности излечения с помощью хирургических методов ограниченны. Тотальное удаление языка, удаление корня языка ведет к тяжелой стойкой инвалидизации пациентов. У таких пациентов нарушены или полностью отсутствуют функции глотания, речи. Перечисленные проблемы побудили нас разработать новый способ хирургического лечения данного заболевания.*
***Цель исследования** – представить новый способ хирургического лечения местно-распространенного рака корня языка.*
***Материалы и методы.** В отделении опухолей верхних дыхательных и пищеварительных путей ФГБУ «Национальный медицинский исследовательский центр онкологии им. Н.Н. Блохина» Минздрава России у 5 больных с тотальным поражением языка проведена глоссэктомия с сохранением функций глотания и речи.*
***Результаты.** Основное преимущество предлагаемого способа заключается в том, что выкраиваемый мышечный лоскут имеет различную иннервацию из разных черепных нервов, участвующих в норме в глотании, поэтому происходит не просто механическое движение надгортанника, но и контроль глотания центральной нервной системой. Сокращение травматичности и времени операции обусловлено тем, что для сохранения глотания и речи используются ткани, непосредственно контактирующие с дефектом. Предлагаемый мышечный лоскут имеет различные источники кровоснабжения, что улучшает его питание и снижает риск осложнений, и заживление происходит в более короткие сроки по сравнению с прототипом. Все вышеперечисленное сокращает время пребывания в стационаре в среднем на 7–9 дней.*
***Выводы.** Применение разработанного нами нового способа хирургического лечения местно-распространенного рака корня позволяет провести раннюю реабилитацию, пациенты могут свободно дышать, глотать, общаться. Они не нуждаются в постоянной трахеостоме, гастростоме, социально реабилитированы.*

***Ключевые слова:** местно-распространенный рак корня языка, глоссэктомия, хирургическое лечение*

***Для цитирования:** Задеренко И.А., Мудунов А.М., Иванов С.Ю. и др. Способ лечения местно-распространенного рака корня языка. Опухоли головы и шеи 2018;8(1):12–6*

DOI: 10.17650/2222-1468-2018-8-1-12-16

Locally advanced cancer of the tongue base: new method of surgical treatment

I.A. Zaderenko[1], A.M. Mudunov[1], S.Yu. Ivanov[2], R.I. Azizyan[1], A.A. Akhundov[1], S.B. Alieva[1], V.T. Tsiklauri[1], M.N. Narimanov[1], A.E. Kazimov[1], K.D. Il'kaev[1], A.V. Khromushina[2]

[1]N.N. Blokhin National Medical Research Center of Oncology, Ministry of Health of Russia; 24 Kashirskoe Shosse, Moscow 115478, Russia;
[2]Department of Maxillo-Facial Surgery and Operative Dentistry, RUDN University; 10 Miklukho-Maklaya St., Moscow 117198, Russia

***Introduction.** Patients are characterized by locally advanced tumors in 70–80 % of cases at presentation, so possibility of cure and surgical treatment is limited. Total glossectomy, tongue base resection is associated with severe and permanent disability. Such surgical procedures lead to severe dysphagia, alalia and social maladjustment. Enumerated issues motivated us to develop new method of surgical treatment of locally advanced base of tongue cancer.*
***Objective** is to introduce new opportunities of surgical treatment of locally advanced cancer of the tongue base.*
***Materials and methods.** Glossectomy is accomplished in 5 patients suffering from tongue cancer and admitted to N.N. Blokhin National Medical Research Center of Oncology. Swallowing and speech is preserved in all 5 cases.*
***Results.** The main advantage of the proposed method is that the cut out muscle flap has a different innervation from different cranial nerves involved in the rate of swallowing, so there is not just a mechanical movement of the epiglottis, but also the control of swallowing by the central nervous system. The reduction of injury and operation time in the proposed method is due to the fact that tissues directly contacting with the defect are used to preserve swallowing and speech. The proposed muscle flap has various sources of blood supply, which improves its nu-*

trition and reduces the risk of complications, and healing occurs in a shorter time in comparison with the prototype. All of the above reduces the duration of hospitalization for an average of 7–9 days.
Conclusion. *The developed surgical technique allows to achieve early rehabilitation; patients are able to breathe effortlessly, swallow and speak. There is no need in permanent tracheostoma and percutaneous endoscopic gastrostomy tube. All patients remains socially active.*

Key words: *locally advanced cancer of the tongue base, glossectomy, surgical treatment*

For citation: *Zaderenko I.A., Mudunov A.M., Ivanov S.Yu. et al. Locally advanced cancer of the tongue base: new method of surgical treatment. Opukholi golovy i shei = Head and Neck Tumors 2018;8(1):12–6*

Введение

В орофарингеальной области встречаются опухоли, различающиеся по гистологическому строению и объему поражения. Среди злокачественных новообразований органов полости рта наибольшую частоту имеют эпителиальные опухоли – 90 %, причем чаще наблюдаются плоскоклеточные формы рака различной степени дифференцировки, реже – саркомы, меланомы, злокачественные опухоли из эпителия малых слюнных желез и опухоли кровеносной и лимфатической систем [1].

У 70–80 % больных на момент первичного осмотра диагностируются местно-распространенные опухоли, при которых возможности хирургических методов лечения ограниченны [2]. В основном у таких пациентов применяются консервативные методы, причем вероятность излечения невысока [3]. Изолированный рак корня языка – редкая патология. Наличие эктодермально-эндодермального перекреста в области *foramen cecum linguae* затрудняет использование консервативных методов лечения (опухоли этих локализаций слабо чувствительны к химио- и лучевой терапии).

Тотальное удаление языка, удаление корня языка ведет к тяжелой стойкой инвалидизации пациентов. У таких пациентов нарушены или полностью отсутствуют функции глотания, речи, и социально они не адаптированы. Довольно часто таким больным для профилактики аспирационной пневмонии показано наложение гастростомы, что также не способствует улучшению качества жизни [4, 5]. Перечисленные проблемы побудили нас разработать новый способ хирургического лечения местно-распространенного рака корня языка.

Цель исследования – представить новый способ хирургического лечения местно-распространенного рака корня языка.

Материалы и методы

Операцию начинают с радикальной шейной диссекции с 2 сторон, что показано при переходе опухоли на среднюю линию. Затем рассекают нижнюю губу по средней линии, слизистую оболочку преддверия рта и кожу подбородочной области, скелетируют нижнюю челюсть в подбородочном отделе и производят остеотомию между центральными резцами нижней челюсти. Такой доступ более абластичный, расширяющий возможности для адекватного применения разработанного способа. Фрагменты нижней челюсти разводят в стороны, язык выводят из полости рта и фиксируют, затем осуществляют тотальное удаление языка с отсечением его от надгортанника и тканей дна полости рта, отступая от клинически определяемого края опухоли на 2 см, по правилам абластики (рис. 1). Затем мобилизуют ткани дна полости рта по краю сформированного дефекта.

Для формирования глотательной функции и речи необходимо движение надгортанника, которое осуществляется языком. В случае тотального удаления языка при местно-распространенном раке язык отсекают от надгортанника, и разделительная функция надгортанника перестает выполняться.

Однако в предлагаемом нами способе часть сохранившихся фрагментов скелетных мышц (т.е. мышц, которые начинаются на костях и вплетаются в тело языка, сокращение которых изменяет положение языка) с контралатеральной стороны от основного поражения: *m. hyoglossus, m. styloglossus, m. stylohyoideus и m. constrictor pharyngis superior,* – выделяют и мобилизуют (рис. 2).

На основном этапе операции мобилизованные фрагменты мышц фиксируют отдельными

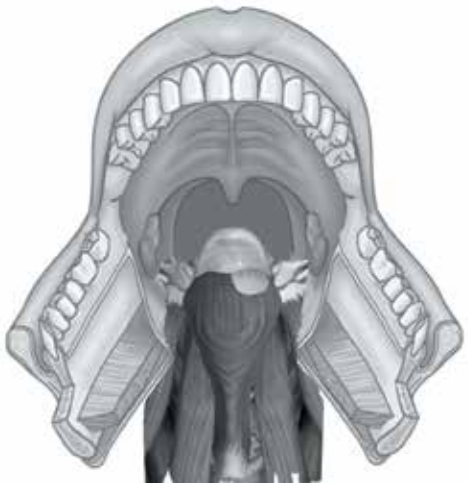

Рис. 1. *Первый этап операции. Вид операционной раны после тотального удаления языка*
Fig. 1. *The first stage of the operation. View of the surgical wound after the total removal of the tongue*

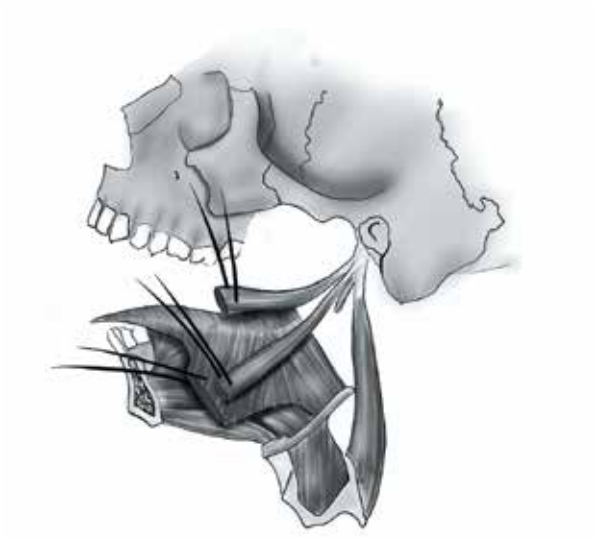

Рис. 2. *Мобилизованные фрагменты скелетных мышц с контралатеральной стороны: m. hyoglossus, m. styloglossus, m. stylohyoideus и m. constrictor pharyngis superior*
Fig. 2. *Mobilized fragments of skeletal muscles from the contralateral side: m. hyoglossus, m. styloglossus, m. stylohyoideus and m. constrictor pharyngis superior*

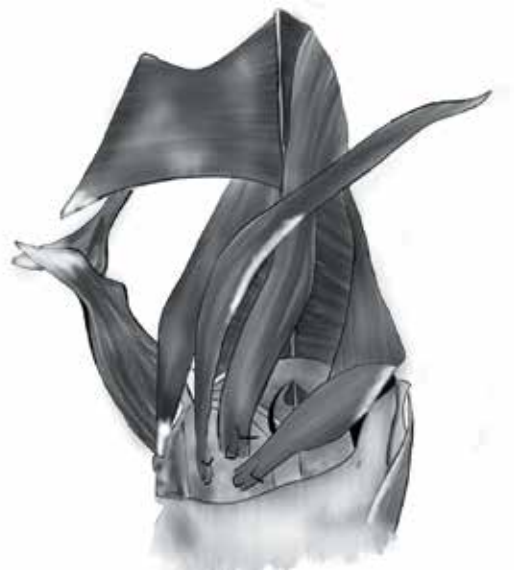

Рис. 3. *Основная часть операции. Мобилизованные фрагменты мышц фиксируют к хрящу надгортанника*
Fig. 3. *The main part of the operation. Mobilized muscle fragments are fixed to the cartilage of the epiglottis*

П-образными швами к остаткам собственных мышц надгортанника – *m. arytenoideus obliquus* и *m. thyroepiglotticus,* а также непосредственно к хрящу надгортанника. При этом швы накладывают, равномерно распределяя их на 4, 5, 6, 7 условных часах на полуокружности надгортанника (рис. 3). Важно при фиксации остатков мышц к надгортаннику следить за тем, чтобы игла не выходила на заднюю поверхность надгортанника.

Рис. 4. *Окончательный вид послеоперационной раны*
Fig. 4. *The final view of the postoperative wound*

На заключительном этапе операции ушивают ткани дна полости рта, фрагменты челюсти фиксируют остеосинтезом, раны на шее ушивают. Так как операцию проводят на корне языка, для профилактики асфиксии в обязательном порядке проводят трахеостомию (рис. 4).

Результаты

Основное преимущество предлагаемого способа заключается в том, что выкраиваемый мышечный лоскут имеет различную иннервацию из разных черепных нервов, участвующих в норме в глотании, поэтому он изначально функционально активен. Функциональная активность глотания (подвижность надгортанника) обеспечивается остатками собственных мышц языка, скелетных мышц языка, констрикторов глотки, и эти мышцы иннервируются черепными нервами, ответственными за акт глотания: IX пара – языкоглоточный нерв (*n. glossopharyngeus*), X пара – блуждающий нерв (*n. vagus*), XII пара – подъязычный нерв (*n. hypoglossus*) [6], в связи с чем происходит не просто механическое движение надгортанника, но и контроль глотания центральной нервной системой.

Снижение травматичности, обеспечиваемое предлагаемым способом, обусловлено тем, что для сохранения глотания и речи используются ткани, непосредственно контактирующие с дефектом. Операция по удалению опухоли и формирование мышечного лоскута для сохранения функций глотания и речи происходят в одной анатомической зоне, и нет необходимости в выкраивании лоскутов из отдаленных участков тела, также нет дополнительных травм и разрезов. За счет этого также значительно сокращается время операции.

Разработанный нами способ предполагает использование мышечного лоскута, который имеет различные источники кровоснабжения, что улучшает его питание и снижает риск осложнений, сокращает сроки заживления по сравнению с прототипом. Все вышеперечис-

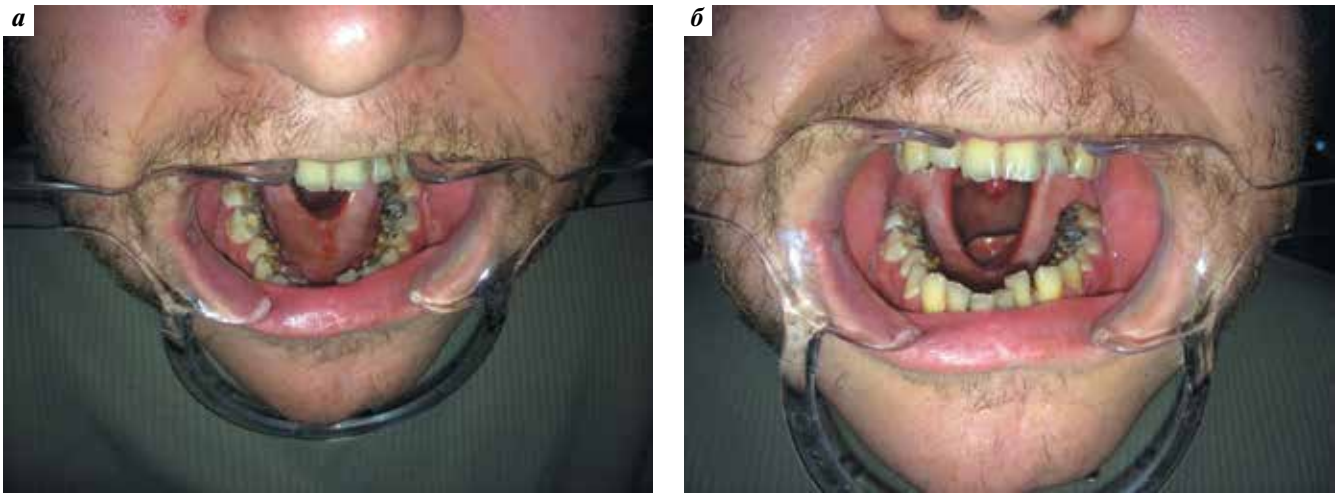

Рис. 5. *Вид полости рта пациента через 2 мес после окончания послеоперационной лучевой терапии: а – визуализируется отсутствие языка; б – визуализируется надгортанник*

Fig. 5. *View of the patient oral cavity after 2 months after the end of postoperative radiation therapy: a – visualization of the lack of language; б – visualization of the epiglottis*

ленное уменьшает время пребывания в стационаре в среднем на 7–9 дней.

Раннее заживление позволяет начать постоперационную лучевую терапию в сроки, предусмотренные стандартами лечения распространенного рака ороофарингеальной области, т.е. через 4–6 нед после операции.

Реабилитацию пациентов с целью восстановления функций глотания, речи можно начинать в ближайшем послеоперационном периоде – на 9–11-е сутки после операции, когда снимают швы, потому что к этому сроку происходит заживление раны, и ранняя функциональная нагрузка обеспечивает раннюю реабилитацию (рис. 5).

Разработанный нами способ лечения может быть использован в онкологии, пластической, челюстно-лицевой, реабилитационной, реконструктивной и восстановительной хирургии, стоматологии.

Заключение

Предлагаемый нами способ позволяет добиться сохранения функций глотания и речи, снижения травматичности основного оперативного вмешательства, устраняет необходимость в дополнительных хирургических вмешательствах, таких как коррекция лоскута, реиннервация. Сокращаются сроки пребывания больных в стационаре и послеоперационной лучевой терапии (что особенно важно при злокачественных опухолях), а также сроки реабилитации больных.

ЛИТЕРАТУРА / REFERENCES

1. Barnes L., Eveson J.W., Reichart P., Sidransky D. World Health Organization classification of tumors. Pathology and genetics of head and neck tumors. Lyon: IARC Press, 2005.
2. Пачес А.И. Опухоли головы и шеи. Клиническое руководство. М.: Практическая медицина, 2013. [Paches A.I. Head and neck tumors. Clinical guidelines. Moscow: Prakticheskaya meditsina, 2013. (In Russ.)].
3. Squamous cell head and neck cancer. Ed. D.J. Adelstein. Totowa, NJ: Humana Press, 2005. 358 p.
4. Furia C.L.B., Kowalski L.P., Latorre M.R. et al. Speech intelligibility after glossectomy and speech rehabilitation. Arch Otolaryngol Head Neck Surg 2001;127(7):877–83. PMID: 11448366.
5. Lin D.T., Yarlagadda B.B., Sethi R.K. et al. Long-term functional outcomes of total glossectomy with or without total laryngectomy. JAMA Otolaryngol Head Neck Surg 2015; 141(9):797–803. DOI: 10.1001/jamaoto.2015.1463.
6. Netter F. Atlas of human anatomy. 6th ed. Saunders, 2014. 640 p.

Вклад авторов

И.А. Задеренко: разработка дизайна исследования, написание текста статьи;
А.М. Мудунов: анализ полученных данных;
С.Ю. Иванов: анализ полученных данных (включая статистический);

Р.И. Азизян: разработка дизайна исследования;
А.А. Ахундов: написание текста статьи;
С.Б. Алиева: обзор публикаций по теме статьи, анализ полученных данных;
В.Т. Циклаури: получение данных для анализа;
М.Н. Нариманов: обзор публикаций по теме статьи;
А.Э. Казимов: написание текста статьи;
К.Д. Илькаев: написание текста статьи;
А.В. Хромушина: анализ полученных данных (включая статистический).

Authors' contributions

I.A. Zaderenko: developing the research design, article writing;
A.M. Mudunov: analysis of the obtained data;
S.Yu. Ivanov: analysis of the obtained data (including statistics);
R.I. Azizyan: developing the research design;
A.A. Akhundov: article writing;
S.B. Alieva: reviewing of publications of the article's theme, analysis of the obtained data;
V.T. Tsiklauri: obtaining data for analysis;
M.N. Narimanov: reviewing of publications of the article's theme;
A.E. Kazimov: article writing;
K.D. Il'kaev: article writing;
A.V. Khromushina: analysis of the obtained data (including statistics).

ORCID авторов

И.А. Задеренко: https://orcid.org/0000-0003-0183-4827
А.М. Мудунов: https://orcid.org/0000-0002-0918-3857
С.Ю. Иванов: https://orcid.org/0000-0003-3982-5512
А.А. Ахундов: https://orcid.org/0000-0002-9543-990x
С.Б. Алиева: https://orcid.org/0000-0002-6835-5567
В.Т. Циклаури: https://orcid.org/0000-0002-3090-695x
А.Э. Казимов: https://orcid.org/0000-0002-7117-9453
К.Д. Илькаев: https://orcid.org/0000-0002-6225-663x
А.В. Хромушина: https://orcid.org/0000-0003-1673-7261

ORCID of authors

I.A. Zaderenko: https://orcid.org/0000-0003-0183-4827
A.M. Mudunov: https://orcid.org/0000-0002-0918-3857
S.Yu. Ivanov: https://orcid.org/0000-0003-3982-5512
A.A. Akhundov: https://orcid.org/0000-0002-9543-990x
S.B. Alieva: https://orcid.org/0000-0002-6835-5567
V.T. Tsiklauri: https://orcid.org/0000-0002-3090-695x
A.E. Kazimov: https://orcid.org/0000-0002-7117-9453
K.D. Il'kaev: https://orcid.org/0000-0002-6225-663x
A.V. Khromushina: https://orcid.org/0000-0003-1673-7261

Конфликт интересов. Авторы заявляют об отсутствии конфликта интересов.
Conflict of interest. The authors declare no conflict of interest.

Финансирование. Исследование проведено без спонсорской поддержки.
Financing. The study was performed without external funding.

Информированное согласие. Пациент подписал информированное согласие на публикацию своих данных.
Informed consent. The patient gave written informed consent to the publication of his data.

Статья поступила: 25.02.18. **Принята к публикации:** 23.03.18
Article received: 25.02.18. **Accepted for publication:** 23.03.18

«Петровский» диагностический балльный показатель риска злокачественности узла в щитовидной железе (Petrov Thyroid Cancer Score, PTCS)

А.М. Беляев, Л.М. Берштейн, Д.А. Васильев, Е.В. Костромина, Л.А. Красильникова, П.И. Крживицкий, А.А. Михетько, А.В. Мищенко, С.Н. Новиков, З.А. Раджабова, Д.А. Синячкина, Е.В. Цырлина

ФГБУ «Национальный медицинский исследовательский центр онкологии им. Н.Н. Петрова» Минздрава России; Россия, 197758 Санкт-Петербург, пос. Песочный, ул. Ленинградская, 68

***Контакты:** Лев Михайлович Берштейн levmb@endocrin.spb.ru*

Предлагается метод оценки вероятности обнаружения дифференцированного рака щитовидной железы на основе использования балльного показателя (Petrov Thyroid Cancer Score, PTCS), отдельные компоненты которого по степени своей диагностической значимости разделены на 4 группы. Показатель отражает мнения специалистов разного профиля, работающих в области онкологии, и нуждается в последующей апробации на основе ретро- и проспективных исследований.

***Ключевые слова:** дифференцированный рак щитовидной железы, диагностика, балльный принцип*

***Для цитирования:** Беляев А.М., Берштейн Л.М., Васильев Д.А. и др. «Петровский» диагностический балльный показатель риска злокачественности узла в щитовидной железе (Petrov Thyroid Cancer Score, PTCS). Опухоли головы и шеи 2018;8(1):17–23.*

DOI: 10.17650/2222-1468-2018-8-1-17-23

Diagnostic score of malignancy risk in the people having a node in thyroid gland (Petrov Thyroid Cancer Score, PTCS)

A.M. Belyaev, L.M. Berstein, D.A. Vasil'ev, E.V. Kostromina, L.A. Krasil'nikova, P.I. Krzhivitskiy, A.A. Mikhet'ko, A.V. Mishchenko, S.N. Novikov, Z.A. Radzhabova, D.A. Sinyachkina, E.V. Tsyrlina

N.N. Petrov National Medical Research Center of Oncology, Ministry of Health of Russia; 68 Leningradskaya St., Pesochnyy Settlement, Saint Petersburg 197758, Russia

A method for assessing the likelihood of finding a differentiated thyroid cancer based on the use of the Petrov Thyroid Cancer Score (PTCS) is proposed. The individual components of the score are divided into 4 groups in terms of their diagnostic significance. PTCS reflects the opinions of specialists working in the different areas of oncology and needs further approbation based on retro- and prospective studies.

***Key words:** differentiated thyroid cancer, diagnosis, diagnostic score*

***For citation:** Belyaev A.M., Berstein L.M., Vasil'ev D.A. et al. Diagnostic score of malignancy risk in the people having a node in thyroid gland (Petrov Thyroid Cancer Score, PTCS). Opukholi golovy i shei = Head and Neck Tumors 2018;8(1):17–23.*

Введение

Не всякий узел щитовидной железы опасен, но и не всякий узел безвреден. Довольно часто приходится сталкиваться со случаями гипердиагностики [1–4], но не менее часто врачи не могут диагностировать злокачественное новообразование или делают это с серьезным опозданием, что гораздо опаснее гипердиагностики.

Все это заставляет многих специалистов раз за разом возвращаться к вопросу о том, как повысить эффективность диагностики рака щитовидной железы (РЩЖ), имея в виду в первую очередь его так называемую дифференцированную форму в силу ее большей частоты.

В полной мере сказанное относится и к сотрудникам ФГБУ «Национальный медицинский исследовательский центр онкологии им. Н.Н. Петрова» Минздрава России, которые предлагают диагностическую шкалу (балльный показатель) для определения злокачественности узла в щитовидной железе и которые объединились с целью выразить свое мнение о принципах формирования такой шкалы и с полным пониманием того, что ее состоятельность может быть проверена лишь при дальнейшем

анализе как ретроспективного, так и проспективного характера и, преимущественно, на базе учреждений специализированного профиля.

Материалы и методы

1. Свое отношение к включению или невключению того или иного параметра или подхода высказали хирурги-онкологи, цитологи, лучевые диагносты, специалисты по радиоизотопной диагностике, эндокринологи. Предполагается, что патоморфологи будут привлекаться в дальнейшем, т. е. тогда, когда потребуется апробация шкалы (показателя) на основе послеоперационного гистологического заключения.

2. Все привлеченные или обсуждавшиеся параметры и методы исследования разделены на основе солидарной оценки на 4 группы:

А. Наиболее важные.

Б. Умеренно важные.

В. Имеющие небольшое или предварительное значение.

Г. Практически не имеющие диагностического значения.

Отнесение параметра к той или иной группе стало основанием для ранжирования его балльной оценки.

Результаты

Балльная оценка всех параметров, разделенных по значимости на 4 группы, отражена в табл. 1–4, дополненных в случае необходимости разъясняющим текстом или примечаниями.

В результате согласованной оценки было решено присваивать параметрам значения в интервале от 0 до 4 баллов:

0 – отсутствие диагностического значения;

0,5 – диагностическое значение мало/умеренно и нуждается в подтверждении;

1 – заслуживает внимания и дополнительного исследования;

2 – фолликулярная опухоль по данным цитологического заключения или высокая степень подозрения на наличие РЩЖ по данным ультразвукового исследования (УЗИ) и эластографии;

3 – высокая степень подозрения на наличие карциномы по данным цитологического заключения;

Таблица 1. *Наиболее важные (значимые) в диагностическом отношении параметры (А)*

Table 1. *The most important (significant) diagnostic parameters (A)*

Параметр[1] Parameter[1]	«Традиционный» балл Traditional points	Балл, рекомендуемый для включения в суммарный показатель The points recommended for inclusion in total value
УЗИ (TI-RADS) с учетом ACR White Paper 2017 [5] USI (TI-RADS) subject to ACR White Paper 2017 [5]	ACR 4–6 (TI-RADS 4) – подозрение на злокачественность ACR 4–6 (TI-RADS 4) – suspicion of malignancy ACR 7 (TI-RADS 5) – высокая степень подозрения на злокачественность ACR 7 (TI-RADS 5) – high index of suspicion for cancer	1 2
Цитологическое заключение по материалам ТАБ узла, Bethesda [6] и собственная оценка Cytological conclusion on the materials according to TNAB node, Bethesda [6] and proper assessment	4 – фолликулярная опухоль 4 – follicular tumor 5 – подозрение на дифференцированную карциному 5 – suspicion of differentiated carcinoma 6 – злокачественное новообразование 6 – malignant neoplasm	2 3 4
Эластография как дополнение к УЗИ [7][2] Elastography as a supplement to USI [7][2]	4 – подозрение на злокачественный процесс 4 – suspicion of a malignant process 5 – высокая степень подозрения 5 – high index of suspicion	1 2
Максимальная сумма Maximum amount	–	8

[1] Последовательность действий определяется известными стандартами и обычной (разумной с клинической точки зрения) логикой и, соответственно, не всегда отражается в величине присваиваемого балла. [2]Поскольку эластография, как правило, не выполняется в отрыве от стандартной УЗИ-процедуры, это обстоятельство объясняет число присвоенных этому методу баллов.

Примечание. *ТАБ – тонкоигольная аспирационная биопсия, УЗИ – ультразвуковое исследование щитовидной железы, TI-RADS – Thyroid Imaging, Reporting and Data System.*

[1] The sequence of actions is determined by well-known standards and ordinary (clinically reasonable) logic and, accordingly, is not always reflected in the value of the assigned score. [2]Since elastography as a rule not performed in isolation from the standard ultrasound procedure, this fact explains the number of points assigned to this method.

Note. *TNAB – thin needle aspiration biopsy, USI – ultrasound investigation of thyroid gland, TI-RADS – Thyroid Imaging, Reporting and Data System.*

Таблица 2. *Параметры и подходы умеренной диагностической значимости (важности) (Б)*

Table 2. *Parameters and approaches of moderate diagnostic significance (importance) (Б)*

Параметр Parameter	**Оценка или «традиционный» балл** Assessment or "traditional" points	**Балл, рекомендуемый для включения в суммарный показатель** The points recommended for inclusion in total value
Воздействие лучевого фактора Impact factor of radiation	Лучевая терапия или влияние радиоактивности в анамнезе (имеет нюансы, что показывает опыт Фукусимы [8]) Radiation therapy or the action of radioactivity in the anamnesis (has nuances that shows the experience of Fukushima [8])	1
УЗИ (TI-RADS) с учетом ACR White Paper 2017 [5] USI (TI-RADS) subject to ACR White Paper 2017 [5]	Скорее доброкачественные изменения (ACR 3, TI-RADS 2–3) Most probably benign changes (ACR 3, TI-RADS 2–3)	0,5
Цитологическое заключение по материалам ТАБ узла; Bethesda [6] и собственная оценка Cytological conclusion in regard of the node TNAB, Bethesda [6] and proper assessment	3 – атипия неопределенного (неустановленного) значения 3 – atypia of uncertain (unknown) value	0,5 (1)
Эластография как дополнение к УЗИ [7] Elastography as a supplement to USI [7]	3 – пограничное подозрение на злокачественность 3 – borderline suspicion of malignancy	0,5
Максимальная сумма Maximum amount	–	2,5 (3)

Примечание. *Магнитно-резонансная томография щитовидной железы/шеи на данном этапе не включена в табл. 1 и 2, поскольку она не сводится к уточнению диагноза тиреоидной карциномы, а в большей степени характеризует распространение последней, включая наличие внетиреоидных очагов [9, 10]. ТАБ – тонкоигольная аспирационная биопсия, УЗИ – ультразвуковое исследование щитовидной железы, TI-RADS – Thyroid Imaging, Reporting and Data System.*

Note. *Magnetic resonance imaging of the thyroid gland/neck at this stage is not included in table 1 and 2, because it not only clarifies the diagnosis of thyroid carcinoma, but also characterizes the extent of the latter, including extrathyroid foci [9, 10]. TNAB – thin needle aspiration biopsy, USI – ultrasound investigation of thyroid gland, TI-RADS – Thyroid Imaging, Reporting and Data System.*

4 – бесспорная диагностическая значимость (тиреоидная карцинома по данным цитологического исследования).

Указанный интервал (0–4) был выбран с тем, чтобы параметры, имеющие весьма высокую балльную оценку (в частности, малигнизация, по системе Bethesda оценивающаяся в 6 баллов [5]), не «перечеркивали» бы потенциальный вклад других параметров. При этом на основании собственного опыта и данных литературы мы полагаем, что балл, присвоенный в PTCS этому только что упомянутому и ведущему на настоящий момент диагностическому маркеру, т. е. Bethesda VI (табл. 1), будет своеобразной «точкой отсчета» и для других привлеченных параметров.

Приведенный ряд примеров иллюстрирует применение итогового показателя, обозначаемого как «Петровский» диагностический балльный показатель, Petrov Thyroid Cancer Score (PTCS), с целью предварительно определить разброс его величин. Мы сознательно не обозначаем пока «критическую», рубежную величину показателя (т. е. то суммарное число баллов, которое с высокой вероятностью будет указывать на наличие РЩЖ), полагая, что эта величина будет установлена в результате дальнейшей работы с предложенной шкалой (включая сопоставление с послеоперационным гистологическим заключением).

Принцип использования показателя и оценки суммы баллов может быть проиллюстрирован условными и сознательно демонстративными клиническими примерами.

Пример 1. Мужчина (0,5 балла), 45 лет (0,5 балла), мать оперирована по поводу высокодифференцированной тиреоидной карциномы (0,5 балла), работал в зоне возможного контакта с радиоактивностью (1 балл), в правой доле щитовидной железы «холодный» узел размером 11 мм (0,5 балла), уровень тиреотропного гормона (ТТГ) в сыворотке крови 2,19 мМЕ/мл (0,5 балла), УЗИ TI-RADS 5, ACR 7: высокая степень подозрения на злокачественность (2 балла), цитологическое заключение по результатам тонкоигольной аспирационной биопсии (ТАБ): Bethesda VI (4 балла),

Таблица 3. *Параметры и подходы, имеющие в диагностическом отношении небольшое или предварительное значение (B)*

Table 3. *Parameters and approaches that have in a diagnostic aspect a minor or preliminary value (B)*

Параметр Parameter	**Оценка** Assessment	**Балл, рекомендуемый для включения в суммарный показатель** The points recommended for inclusion in total value
ТТГ в сыворотке крови TSH in the blood serum	Повышение концентрации ТТГ сопряжено с увеличением риска обнаружения РЩЖ при узловом зобе, хотя пороговые значения параметра (обычно ссылаются на уровень ≥2,0 мкМЕ/мл), равно как и его диагностические чувствительность и специфичность, варьируют (см. [11]) Increasing the concentration of TSH involves an increased risk of detection of thyroid cancer in nodular goiter, although the threshold values of the parameter (usually refer to ≥2.0 μm/ml), as well as its diagnostic sensitivity and specificity, vary (see [11])	0,5
Семейный фактор Family factor	В отличие от медуллярной карциномы, этот параметр имеет небольшое значение в плане диагностики дифференцированного РЩЖ [12] In contrast to medullary carcinomas, this parameter has a small value in the diagnosis matter of differentiated thyroid cancer [12]	0,5
Двухэтапная сцинтиграфия (технеций/технетрил) Two-stage scintigraphy (technetium/technetril)	По мнению многих исследователей, не является диагностически значимой, но позволяет разграничить «холодные» и «горячие» узлы, что в принципе делает достаточным использование лишь технеция (^{99m}Tc-пертехнетата) According to many researchers, it is not diagnostically significant, but allows to distinguish between «cold» and «hot» nodes, which in principle makes sufficient the use of technetium (^{99m}Tc-pertechnetate) only	0,5
Мужской пол Males	Более редкое выявление РЩЖ у мужчин – довод в пользу большей онкологической настороженности при наличии узлов в щитовидной железе More rare detection of thyroid cancer in men is an argument in favor of greater cancer alertness in the presence of nodes in the thyroid gland	0,5
Возраст Age	Зоны наибольшего риска – лица младше 20 лет и старше 40 лет Age groups at greatest risk are people younger than 20 years and over 40	0,5
Максимальная сумма Maximum amount	–	2,5

Примечание. *РЩЖ – рак щитовидной железы, ТТГ – тиреотропный гормон.*
Note. *TSH – thyroid-stimulating hormone.*

эластография: высокая степень подозрения (2 балла). **Итоговая сумма:** 11,5 балла. **Вывод:** «Красный» уровень, абсолютные показания к оперативному лечению.

Пример 2. Женщина (0 баллов), 35 лет (0 баллов), без онкопатологии в семейном анамнезе (0 баллов), учительница (0 баллов), в левой доле щитовидной железы гипоэхогенный узел по данным УЗИ размером 12 мм (0,5 балла), эластография: отсутствие подозрения на злокачественность (0 баллов), уровень ТТГ 2,25 мМЕ/мл (0,5 балла), цитологическое заключение по результатам ТАБ: доброкачественный (коллоидный) узел (0 баллов). **Итоговая сумма:** 1 балл. **Вывод:** «Зеленый» уровень, подлежит наблюдению, при отсутствии противопоказаний возможно назначение эутирокса или L-тироксина, повторение УЗИ щитовидной железы и контроль уровня ТТГ через 6–9 мес.

Пример 3. Мужчина (0,5 балла), 37 лет (0 баллов), программист (0 баллов), онкопатология в семейном анамнезе, в том числе РЩЖ (0,5 балла), в левой доле щитовидной железы изоэхогенный узел диаметром 14 мм, УЗИ (TI-RADS 4, ACR 4–6): подозрение на злокачественность (1 балл), эластография: подозрение на злокачественный процесс (1 балл), уровень ТТГ 1,68 мМЕ/мл (0 баллов), цитологическое заключение по ТАБ: Bethesda IV, фолликулярная опухоль (2 балла). **Итоговая сумма:** 5 баллов. Рекомендована операция, от которой больной отказался. Назначены эутирокс и повторная ТАБ узла, которая была произведена через 7 мес со следующим заключением: разрозненные фолликулярные клетки и клетки тиреоидного эпителия без атипии (картина может быть характерна для аденоматозного зоба). **Вывод:** «желтый» уровень, подлежит

Таблица 4. *Параметры, практически не имеющие на данном этапе очевидного диагностического значения (Г)*

Table 4. *Parameters that do not have at this stage practically an obvious diagnostic value (Г)*

Параметр Parameter	**Оценка** Assessment	**Балл, рекомендуемый для включения в суммарный показатель** The points recommended for inclusion in total value
Дефицит йода в регионе обитания (в пище) Iodine deficiency in the region of residence (in food)	Хотя есть сторонники идеи о недостатке йода как факторе риска развития фолликулярных и анапластических новообразований [13], при контакте с пациентами привлечь конкретные доказательства этого, как правило, не удается Although there are supporters of the idea of iodine deficiency as a risk factor for follicular and anaplastic neoplasms [13], in contact with patients, it is usually impossible to prove specific evidence of this	0
Избыточная масса тела, сахарный диабет, инсулинорезистентность Excess body weight, diabetes mellitus, insulin resistance	Имеется немало признаков связи всех этих метаболических нарушений с популяционным риском развития рака щитовидной железы [14], но в индивидуальном плане их диагностическая значимость не доказана There are many signs of these metabolic abnormalities in regard of a population risk of thyroid cancer distribution [14], but their diagnostic value in the individual respect has not been proven	0
BRAF-мутации *BRAF*-mutations	По практически единодушному мнению, их обнаружение имеет, даже при работе с материалом тонкоигольной аспирационной биопсии, не диагностическое, а прогностическое значение [15] According to almost universal opinion, their detection has prognostic value, but not diagnostic, even when working with thin needle aspiration biopsy material [15]	0

наблюдению (подтверждая представление, сформировавшееся 15 и более лет тому назад и сохраняющее свое значение, о том, что понятие «фолликулярная опухоль» находится в так называемой серой зоне [16]).

Обсуждение и заключение

Существует большое число работ, в которых представлены расчеты риска обнаружения дифференцированного РЩЖ на основе **изолированного** цитологического или сонографического исследования [6, 17, 18]. Хотя эти методы, даже взятые порознь, несомненно важны, наша задача состояла в том, чтобы отразить мнения специалистов максимально широкого профиля, выделить наиболее или наименее значимые диагностические параметры и, по возможности, охарактеризовать последние на основе пусть иногда условного, но количественного (балльного) критерия. Предлагаемый показатель представляет собой предварительный вариант, который может быть подвергнут дальнейшему анализу с учетом, как уже указывалось, послеоперационных морфологических заключений, однако уже в настоящее время обоснованные предложения по его совершенствованию будут восприняты с признательностью.

Выше не упоминались такие методы исследования, как определение уровня тиреоглобулина в крови, а также позитронная эмиссионная и компьютерная томография, поскольку их возможное диагностическое значение продолжает изучаться, а основная роль сводится к наблюдению за течением процесса после ранее выполненной операции [19, 20] (о роли магнитно-резонансной томографии см. примечание к табл. 2). Не шла речь о кальцитонине, важном диагностическом маркере медуллярной тиреоидной карциномы, определение уровня которого в крови, как полагает немалое число исследователей, целесообразно осуществлять при подозрении на РЩЖ для диагностики варианта опухоли и выбора объема операции (так как гемитиреоидэктомия в случае медуллярного новообразования не показана).

Еще одним из подходов, которые не были упомянуты, может быть исследование циркулирующих микроРНК и экзосом (опыт чего имеется и в нашем центре [21]), что наряду с другими методами лабораторного и инструментального анализа будет, как можно предположить, стимулом к созданию более эффективного диагностического алгоритма.

ЛИТЕРАТУРА / REFERENCES

1. Заридзе Д.Г. Проблема гипердиагностики в онкологии. В сб.: III Всероссийская конференция по фундаментальной онкологии. М.: НМИЦ онкологии им. Н.Н. Блохина, 2017. [Zaridze D.G. Problem of overdiagnosis in oncology. In: III Russian conference of Fundamental Oncology. Moscow: N.N. Blokhin NMRCO, 2017. (In Russ.)].
2. Hoang J.K., Nguyen X.V., Davies L. Overdiagnosis of thyroid cancer: answers to five key questions. Acad Radiol 2015;22(8):1024–9. DOI: 10.1016/j.acra.2015.01.019.
3. Park S.H., Lee B., Lee S. et al. A qualitative study of women's views on overdiagnosis and screening for thyroid cancer in Korea. BMC Cancer 2015;15:858. DOI: 10.1186/s12885-015-1877-6.
4. Sanabria A., Kowalski L.P., Shah J.P. et al. Growing incidence of thyroid carcinoma in recent years: factors underlying overdiagnosis. Head Neck 2018;40(4):855–66. DOI: 10.1002/hed.25029.
5. Tessler F.N., Middleton W.D., Grant E.G. et al. ACR Thyroid Imaging, Reporting and Data System (TI-RADS): White Paper of the ACR TI-RADS Committee. J Am Coll Radiol 2017;14(5):587–95. DOI: 10.1016/j.jacr.2017.01.046.
6. Cibas E.S., Ali S.Z. The 2017 Bethesda System for Reporting Thyroid Cytopathology. Thyroid 2017;27(11):1341–6. DOI: 10.1089/thy.2017.0500.
7. Yang B.R., Kim E.K., Moon H.J. et al. Qualitative and semiquantitative elastography for the diagnosis of intermediate suspicious thyroid nodules based on the American 2015 Thyroid Association Guidelines. J Ultrasound Med 2017; Oct 16. DOI: 10.1002/jum.14449.
8. Yamashita S., Suzuki S., Suzuki S. et al. Lessons from Fukushima: latest findings of thyroid cancer after the Fukushima nuclear power plant accident. Thyroid 2018;28(1): 11–22.; DOI: 10.1089/thy.2017.0283.
9. Russ G., Leboulleux S., Leenhardt L., Hegedüs L. Thyroid incidentalomas: epidemiology, risk stratification with ultrasound and workup. Eur Thyroid J 2014;3(3):154–63. DOI: 10.1159/000365289.
10. Синячкина Д.А. Оптимизация диагностических мероприятий и лечебной тактики при распространенном раке щитовидной железы: автореф. дис. ... канд. мед. наук. СПб., 2017. 21 с. [Sinyachkina D.A. Optimization of diagnostic procedures and treatment strategy in advanced thyroid cancer: author's abstract of dis. ... cand. of med. sciences. Saint Petersburg, 2017. 21 p. (In Russ.)].
11. Zheng J., Li C., Lu W. et al. Quantitative assessment of preoperative serum thyrotropin level and thyroid cancer. Oncotarget 2016;7(23):34918–29. DOI: 10.18632/oncotarget.9201.
12. Nixon I.J., Suárez C., Simo R. et al. The impact of family history on non-medullary thyroid cancer. Eur J Surg Oncol 2016;42(10):1455–63. DOI: 10.1016/j.ejso.2016.08.006.
13. Zimmermann M.B., Galetti V. Iodine intake as a risk factor for thyroid cancer: a comprehensive review of animal and human studies. Thyroid Res 2015;8:8. DOI: 10.1186/s13044-015-0020-8.
14. Malaguarnera R., Vella V., Nicolosi M.L., Belfiore A. Insulin Resistance: Any Role in the Changing Epidemiology of Thyroid Cancer? Front Endocrinol (Lausanne) 2017;8:314. DOI: 10.3389/fendo.2017.00314.
15. Poller D.N., Glaysher S. Molecular pathology and thyroid FNA. Cytopathology 2017;28(6):475–81. DOI: 10.1111/cyt.12492.
16. Baloch Z.W., Fleisher S., LiVolsi V.A., Gupta P.K. Diagnosis of "follicular neoplasm": a gray zone in thyroid fine-needle aspiration cytology. Diagn Cytopathol 2002;26(1):41–4.
17. Singaporewalla R.M., Hwee J., Lang T.U., Desai V. Clinico-pathological correlation of thyroid nodule ultrasound and cytology using the TIRADS and Bethesda classifications. World J Surg 2017;41(7): 1807–11. DOI: 10.1007/s00268-017-3919-5.
18. Борсуков А.В., Морозова Т.Г., Ковалев А.В. и др. Стандартизированная методика компрессионной соноэластографии щитовидной железы. Эндокринная хирургия 2014;(1):55–61. [Borsukov A.V., Morozova T.G., Kovalev A.V. et al. A standardized method for compression sonoelastography of thyroid gland. Endokrinnaya khirurgiya = Endocrine Surgery 2014;(1):55–61. (In Russ.)]. DOI: 10.14341/serg2014(1)55–61.
19. Evans C., Tennant S., Perros P. Thyroglobulin in differentiated thyroid cancer. Clin Chim Acta 2015;444:310–7. DOI: 10.1016/j.cca.2014.10.035.
20. Treglia G., Muoio B., Giovanella L., Salvatori M. The role of positron emission tomography and positron emission tomography/computed tomography in thyroid tumours: an overview. Eur Arch Otorhinolaryngol 2013;270(6):1783–7. DOI: 10.1007/s00405-012-2205-2.
21. Samsonov R., Burdakov V., Shtam T. et al. Plasma exosomal miR-21 and miR-181a differentiates follicular from papillary thyroid cancer. Tumour Biol 2016;37(9):12011–21. DOI: 10.1007/s13277-016-5065-3.

Вклад авторов

А.М. Беляев: обсуждение дизайна и первоначального варианта статьи, утверждение ее окончательного варианта;
Л.М. Берштейн: предложение дизайна, критический анализ литературы, написание первоначального варианта статьи, утверждение ее окончательного варианта;
Д.А. Васильев: критический анализ литературы, утверждение окончательного варианта статьи;
Е.В. Костромина: критический анализ литературы, обсуждение первоначального варианта статьи, утверждение ее окончательного варианта;
Л.И. Красильникова: критический анализ литературы, обсуждение первоначального варианта статьи, утверждение ее окончательного варианта;
П.И. Крживицкий: критический анализ литературы, утверждение окончательного варианта статьи;
А.А. Михетько: обзор публикаций по теме статьи, обсуждение первоначального варианта и утверждение окончательного варианта статьи;
А.В. Мищенко: обзор публикаций по теме статьи, обсуждение первоначального варианта статьи, утверждение ее окончательного варианта;
С.Н. Новиков: критический анализ литературы, обсуждение первоначального варианта статьи, утверждение ее окончательного варианта;

З.А. Раджабова: обсуждение дизайна и первоначального варианта статьи, утверждение ее окончательного варианта;
Д.А. Синячкина: критический анализ литературы, утверждение окончательного варианта статьи;
Е.В. Цырлина: критический анализ литературы, обсуждение первоначального варианта статьи, утверждение ее окончательного варианта.

Authors' contributions

A.M. Belyaev: discussion of the design and the draft of the article, approval of its final version;
L.M. Berstein: design proposal, critical literature analysis, writing of the draft of the article, approval of its final version;
D.A. Vasil'ev: critical literature analysis, approval of the final version of the article;
E.V. Kostromina: critical literature analysis, discussion of the draft of the article, approval of its final version;
L.A. Krasil'nikova: critical literature analysis, discussion of the draft of the article, approval of its final version;
P.I. Krzhivitskiy: critical literature analysis, approval of the final version of the article;
A.A. Mikhet'ko: reviewing of publications of the article's theme, discussion of the draft and approval of the final version of the article;
A.V. Mishchenko: reviewing of publications of the article's theme, discussion of the draft and approval of the final version of the article;
S.N. Novikov: critical literature analysis, discussion of the draft of the article, approval of its final version;
Z.A. Radzhabova: discussion of the design and the draft of the article, approval of its final version;
D.A. Sinyachkina: critical literature analysis, approval of the final version of the article;
E.V. Tsyrlina: critical literature analysis, discussion of the draft of the article, approval of its final version.

ORCID авторов
А.М. Беляев: https://orcid.org/0000-0001-5580-4821
Л.М. Берштейн: https://orcid.org/0000-0002-5112-3372
Д.А. Васильев: https://orcid.org/0000-0002-4215-2948
Е.В. Костромина: https://orcid.org/0000-0002-4245-687X
Л.А. Красильникова: https://orcid.org/0000-0003-2809-171X
П.И. Крживицкий: https://orcid.org/0000-0002-6864-6348
А.А. Михетько: https://orcid.org/0000-0002-3396-125X
А.В. Мищенко: https://orcid.org/0000-0001-7921-3487
С.Н. Новиков: https://orcid.org/0000-0002-7185-1967
З.А. Раджабова: https://orcid.org/0000-0002-6895-0497
Д.А. Синячкина: https://orcid.org/0000-0002-1831-1902
Е.В. Цырлина: https://orcid.org/0000-0002-0882-6697

ORCID of authors
A.M. Belyaev: https://orcid.org/0000-0001-5580-4821
L.M. Berstein: https://orcid.org/0000-0002-5112-3372
D.A. Vasil'ev: https://orcid.org/0000-0002-4215-2948
E.V. Kostromina: https://orcid.org/0000-0002-4245-687X
L.A. Krasil'nikova: https://orcid.org/0000-0003-2809-171X
P.I. Krzhivitskiy: https://orcid.org/0000-0002-6864-6348
A.A. Mikhet'ko: https://orcid.org/0000-0002-3396-125X
A.V. Mishchenko: https://orcid.org/0000-0001-7921-3487
S.N. Novikov: https://orcid.org/0000-0002-7185-1967
Z.A. Radzhabova: https://orcid.org/0000-0002-6895-0497
D.A. Sinyachkina: https://orcid.org/0000-0002-1831-1902
E.V. Tsyrlina: https://orcid.org/0000-0002-0882-6697

Конфликт интересов. Авторы заявляют об отсутствии конфликта интересов.
Conflict of interest. The authors declare no conflict of interest.

Финансирование. Исследование проведено без спонсорской поддержки.
Financing. The study was performed without external funding.

Статья поступила: 30.01.18. **Принята к публикации:** 19.03.18
Article received: 30.01.18. **Accepted for publication:** 19.03.18

Опыт применения таргетной терапии у больных с радиойодрезистентными формами рака щитовидной железы в Челябинском областном клиническом центре онкологии и ядерной медицины

Е.Б. Васильева[1], А.В. Важенин[1, 2], Т.М. Гелиашвили[1], Н.В. Фадеева[1], А.В. Гарев[1], А.О. Гузь[1]

[1]ГБУЗ «Челябинский областной клинический центр онкологии и ядерной медицины»; Россия, 454087 Челябинск, ул. Блюхера, 42;
[2]ФГБОУ ВО «Южно-Уральский государственный медицинский университет» Минздрава России; Россия, 454092 Челябинск, ул. Воровского, 64

***Контакты:** Екатерина Борисовна Васильева v_kat@rambler.ru*

Радиойодтерапия при метастатическом дифференцированном раке щитовидной железы является высокоэффективным методом лечения, позволяющим добиться полного излечения большинства пациентов, однако у части больных развивается радиойодрефрактерность, что приводит к значимому ухудшению показателей общей и безрецидивной выживаемости. В статье представлен собственный опыт терапии радиойодрефрактерного рака щитовидной железы препаратом нексавар (сорафениб).

***Ключевые слова:** дифференцированный рак щитовидной железы, радиойодтерапия, сорафениб*

***Для цитирования:** Васильева Е.Б., Важенин А.В., Гелиашвили Т.М. и др. Опыт применения таргетной терапии у больных с радиойодрезистентными формами рака щитовидной железы в Челябинском областном клиническом центре онкологии и ядерной медицины. Опухоли головы и шеи 2018;8(1):24–7.*

DOI: 10.17650/2222-1468-2018-8-1-24-27

Experience in the use of targeted therapy in patients with radio-resistant forms of thyroid cancer in the Chelyabinsk Regional Clinical Center of Oncology and Nuclear Medicine

E.B. Vasil'eva[1], A.V. Vazhenin[1, 2], T.M. Geliashvili[1], N.V. Fadeeva[1], A.V. Garev[1], A.O. Guz'[1]

[1]Chelyabinsk Regional Clinical Center of Oncology and Nuclear Medicine; 42 Blyukhera St., Chelyabinsk 454087, Russia;
[2]South Ural State Medical University, Ministry of Health of Russia; 64 Vorovskogo St., Chelyabinsk 454092, Russia

Radioiodine therapy of metastatic differentiated thyroid cancer is a highly effective method of treatment which makes it possible to achieve the complete cure of the majority of patients, however in some cases radioiodine refractory type develops, it leads to significant deterioration in overall and relapse-free survival. The article presents own experience of the therapy of radioiodine refractory thyroid cancer by the nexavar (sorafenib).

***Key words:** differentiated thyroid cancer, radioiodine therapy, sorafenib*

***For citation:** Vasil'eva E.B., Vazhenin A.V., Geliashvili T.M. et al. Experience in the use of targeted therapy in patients with radio-resistant forms of thyroid cancer in the Chelyabinsk Regional Clinical Center of Oncology and Nuclear Medicine. Opukholi golovy i shei = Head and Neck Tumors 2018;8(1):24–7.*

Введение

Дифференцированный рак щитовидной железы (РЩЖ) в большинстве случаев ассоциируется с благоприятным прогнозом и высоким уровнем общей и безрецидивной выживаемости [1, 2]. «Золотым стандартом» лечения дифференцированного РЩЖ считается хирургическое вмешательство с последующей радиойодтерапией у пациентов группы высокого риска прогрессирования заболевания. Радиойодтерапия является высокоэффективным методом лечения пациентов с отдаленными метастазами, так как она позволяет добиться излечения большого числа пациентов. Однако у 25–66 % пациентов, по разным данным, формируется радиойодрезистентность, следствием которой

становится неминуемое прогрессирование заболевания [1]. Это приводит к значительному ухудшению прогноза, снижению общей и безрецидивной выживаемости. В последние годы проблема радиойодрезистентности у пациентов с прогрессирующим РЩЖ становится все более актуальной.

На сегодняшний день наиболее эффективными в лечении радиойодрезистентных форм дифференцированного РЩЖ являются мультикиназные ингибиторы, так как традиционные химиотерапевтические препараты, такие как доксорубицин, не демонстрируют увеличения общей и безрецидивной выживаемости пациентов. В России зарегистрированы 2 препарата класса мультикиназных ингибиторов – сорафениб и ленватиниб. Эффективность сорафениба доказана в мультицентровом рандомизированном двойном слепом исследовании III фазы DECISION, в котором приняли участие 417 пациентов с радиойодрезистентным дифференцированным РЩЖ. Пациенты были распределены в соотношении 1:1 в группу монотерапии сорафенибом (400 мг 2 раза в день) и в группу плацебо. В этом исследовании было установлено, что медиана безрецидивной выживаемости у пациентов, получающих сорафениб, статистически значимо (p <0,0001) превышает таковую в группе плацебо – соответственно 10,8 и 5,8 мес [3].

ГБУЗ «Челябинский областной клинический центр онкологии и ядерной медицины» обладает большим опытом по применению сорафениба у больных с дифференцированным РЩЖ. В центре радиойодрефрактерность достоверно установлена у 15 пациентов с отдаленными метастазами [4].

M. Schlumberger и соавт. в 2014 г. выделили 4 группы пациентов с радиойодрезистентностью:

1) пациенты с исходной радиойодрезистентностью, у которых опухоль не накапливает радиойод уже при 1-м курсе терапии;

2) пациенты, у которых опухоль ранее реагировала на радиойодтерапию, но впоследствии потеряла способность накапливать ^{131}I;

3) пациенты со множественными метастазами, часть которых накапливает ^{131}I, а другая часть – не накапливает;

4) пациенты, у которых опухоль накапливает достаточное количество ^{131}I, но вопреки этому прогрессирует [5].

Сорафениб показал свою эффективность для всех групп больных с рефрактерностью к радиоактивному йоду. В качестве примера его применения у пациента с исходной радиойодрезистентностью приводим собственное клиническое наблюдение.

Клинический пример

***Пациентка А.**, 1960 года рождения, диагноз РЩЖ T2N0M0, II стадия, установлен в 2011 г.*

В июле 2011 г. выполнена гемитиреоидэктомия справа, в ноябре 2012 г. – гемитиреоидэктомия слева, шейная лимфаденэктомия с обеих сторон. Гистологический диагноз – низкодифференцированный фолликулярный РЩЖ. В феврале 2013 г. проведен курс дистанционной лучевой терапии на ложе опухоли и лимфатические узлы шеи, суммарная очаговая доза 50 Гр.

В октябре 2014 г. впервые обратилась в ГБУЗ «Челябинский областной клинический центр онкологии и ядерной медицины». В ноябре 2014 г. проведен 1-й курс терапии радиойодом ^{131}I, активность 4 ГБк (108 мКи).

При посттерапевтической сцинтиграфии всего тела установлено: на шее в проекции удаленной щитовидной железы гиперфиксация радиофармацевтического препарата (РФП) – 2 % от счета всего тела, в легких, брюшной полости очаги патологической гиперфиксации ^{131}I не визуализируются.

В декабре 2014 г. при позитронно-эмиссионной компьютерной томографии (ПЭТ/КТ) обнаружены рецидив в ложе щитовидной железы размером 19 мм, метастазы в левое легкое размером до 21 мм, множественные метастазы по брюшине размером до 49 мм.

На продолжение радиойодтерапии пациентка не явилась; она повторно обратилась в ГБУЗ «Челябинский областной клинический центр онкологии и ядерной медицины» в 2016 г. В марте 2016 г. проведен 2-й курс терапии радиойодом ^{131}I, активность 3,7 ГБк (100 мКи).

При посттерапевтической сцинтиграфии всего тела очагов патологической гиперфиксации ^{131}I не визуализировалось.

В июне 2016 г. выполнена ПЭТ/КТ. Зарегистрирована отрицательная динамика за счет появления гиперфиксации РФП в лимфатических узлах средостения, увеличения размеров ранее определявшихся образований и повышения уровня их метаболической активности. В паренхиме обоих легких обнаружены метаболически неактивные участки уплотнения легочной ткани размером до 2 мм. В левом легком метастаз увеличился до 26 мм. В верхнем этаже переднего средостения метаболически активные (стандартизированный уровень захвата 6,1) лимфатические узлы размерами до 11 × 10 мм. Множественные образования по брюшине до 82 мм. При настоящем исследовании отмечается практически полное слияние образований в единый конгломерат (рис. 1).

С учетом роста опухоли на фоне радиойодтерапии, отсутствия накопления РФП в патологических очагах в брюшной полости и легких установлена радиойодрезистентность, назначена таргетная терапия препаратом сорафениб.

С сентября 2016 г. начат прием сорафениба (нексавара) в дозе 400 мг 2 раза в сутки.

Через 2 нед от начала приема препарата зарегистрирована нежелательная токсическая реакция, связанная с приемом сорафениба, – сыпь II степени. Доза сорафе-

Рис. 1. *Позитронно-эмиссионная компьютерная томография пациентки А. до проведения таргетной терапии*
Fig. 1. *Positron emission computed tomography of patient A. prior to targeted therapy performance*

Рис. 2. *Контрольная позитронно-эмиссионная компьютерная томография пациентки А. в августе 2017 г.*
Fig. 2. *Control positron emission tomography of the patient A. in August 2017*

ниба была редуцирована на 1 уровень и составила 600 мг/сут. Токсическая реакция купирована.

При контрольной ПЭТ/КТ в декабре 2016 г. зарегистрирована стабилизация процесса, лечение продолжено.

В августе 2017 г. при контрольной ПЭТ/КТ зарегистрирована прогрессия опухоли: появился новый очаг в ложе щитовидной железы размером до 24 мм, увеличились в размерах имеющиеся очаги (рис. 2). В связи с прогрессированием заболевания лечение сорафенибом отменено.

Общая длительность приема сорафениба составила 11 мес. Наилучший полученный ответ – стабилизация процесса. Переносимость препарата была удовлетворительной, профиль токсичности – контролируемым.

Заключение

Сорафениб является эффективным препаратом для терапии радиойодрезистентных форм дифференцированного РЩЖ, позволяющим сохранить удовлетворительное качество жизни пациентов.

ЛИТЕРАТУРА / REFERENCES

1. Исаев П.А., Румянцев П.О., Полькин В.В. и др. Клинические случаи эффективности Нексавара (сорафениба) после терапии 131-I у больных метастатическим дифференцированным раком щитовидной железы. Опухоли головы и шеи 2014;(2):46–50. [Isaev P.A., Rumyantsev P.O., Polkin V.V. et al. Clinical experience of Nexavar (sorafenib) application in patients with metastatic differentiated thyroid cancer resistant to therapy 131-I. Opukholi golovy i shei = Head and Neck Tumors 2014;(2):46–50. (In Russ.)].
2. Eustatia-Rutten C.F., Corssmit E.P., Biermasz N.R. et al. Survival and death causes in differentiated thyroid carcinoma. J Clin Endocrinol Metab 2006;91(1):313–9. DOI: 10.1210/jc.2005-1322.
3. Brose M.S., Nutting C.M., Jarzab B. et al. Sorafenib in radioactive iodine-refractory, locally advanced or metastatic differentiated thyroid cancer: a randomised, double-blind, phase 3 trial. Lancet 2014;384(9940):319–28. DOI: 10.1016/S0140-6736(14)60421-9.
4. Гелиашвили Т.М., Важенин А.В., Васильева Е.Б. Опыт работы отделения радионуклидной терапии в ГБУЗ «Челябинский областной клинический онкологический диспансер». В сб.: Онкология – XXI век: материалы XXI Международной научной конференции по онкологии. Тбилиси, 2017. С. 60–63. [Geliashvili T.M., Vazhenin A.V., Vasil'eva E.B. Work experience of the Department of Radionuclide Therapy at the State Budgetary Healthcare Institution Chelyabinsk Regional Clinical Oncologic Dispensary. In: Oncology – XXI century: Processing of the XXI International Oncology Scientific Conference. Tbilisi, 2017. Pp. 60–63. (In Russ.)].
5. Schlumberger M., Brose M., Elisei R. et al. Definition and management of radioactive iodine-refractory differentiated thyroid cancer. Lancet Diabetes Endocrinol 2014;2(5):356–8. DOI: 10.1016/S2213-8587(13)70215-8.

Вклад авторов
Е.Б. Васильева: получение данных для анализа, написание текста статьи;
А.В. Важенин: разработка дизайна исследования;
Т.М. Гелиашвили: получение данных для анализа, анализ полученных данных;
Н.В. Фадеева: получение данных для анализа;
А.В. Гарев: получение данных для анализа;
А.О. Гузь: получение данных для анализа.
Authors' contributions
E.B. Vasil'eva: obtaining data for analysis, article writing;
A.V. Vazhenin: developing the research design;
T.M. Geliashvili: obtaining data for analysis, analysis of the obtained data;
N.V. Fadeeva: obtaining data for analysis;
A.V. Garev: obtaining data for analysis;
A.O. Guz': obtaining data for analysis.

ORCID авторов
Е.Б. Васильева: http://orcid.org/0000-0003-1285-2182
А.В. Важенин: http://orcid.org/0000-0002-7912-9039
Т.М. Гелиашвили: http://orcid.org/0000-0003-4122-9285
А.В. Гарев: http://orcid.org/0000-0002-1831-3748
А.О. Гузь: http://orcid.org/0000-0002-8164-2261
ORCID of authors
E.B. Vasil'eva: http://orcid.org/0000-0003-1285-2182
A.V. Vazhenin: http://orcid.org/0000-0002-7912-9039
T.M. Geliashvili: http://orcid.org/0000-0003-4122-9285
A.V. Garev: http://orcid.org/0000-0002-1831-3748
A.O. Guz': http://orcid.org/0000-0002-8164-2261

Конфликт интересов. Авторы заявляют об отсутствии конфликта интересов.
Conflict of interest. The authors declare no conflict of interest.

Финансирование. Исследование проведено без спонсорской поддержки.
Financing. The study was performed without external funding.

Информированное согласие. Пациент подписал информированное согласие на публикацию своих данных.
Informed consent. The patient gave written informed consent to the publication of his data.

Статья поступила: 15.02.2018. **Принята к публикации:** 20.03.2018
Article received: 15.02.2018. **Accepted for publication:** 20.03.2018

Роль предоперационной эмболизации в хирургии юношеских ангиофибром основания черепа

М.В. Нерсесян[1], С.Б. Яковлев[1, 2], С.Р. Арустамян[1], Е.Ю. Бухарин[1], А.В. Бочаров[1], Д.Н. Капитанов[1], В.А. Черекаев[1], А.Ю. Лубнин[1], Г.В. Данилов[1]

[1]ФГАУ «Национальный медицинский исследовательский центр нейрохирургии им. акад. Н.Н. Бурденко» Минздрава России; Россия, 125047 Москва, 4-я Тверская-Ямская ул., 16;
[2]ФГБОУ ДПО «Российская медицинская академия непрерывного профессионального образования» Минздрава России; Россия, 125993 Москва, ул. Баррикадная, 2/1, стр. 1

***Контакты:** Марина Владиславовна Нерсесян Nermarina@yahoo.com*

***Введение.** Юношеская ангиофиброма основания черепа (ЮАОЧ) – агрессивно растущая и часто рецидивирующая фиброзно-сосудистая доброкачественная опухоль, встречающаяся у подростков мужского пола. Удаление ЮАОЧ считается одной из самых сложных операций в ринохирургии, так как оно нередко сопровождается сильным, иногда стремительным кровотечением. С начала 2000-х годов для уменьшения операционной кровопотери успешно используется эндоваскулярная эмболизация. Однако в научной литературе до сих пор нет единого мнения о целесообразности ее использования в связи с возможностью развития осложнений.*
***Цель исследования** – оценка эффективности селективной ангиографии и эндоваскулярной эмболизации в уменьшении кровотечения при удалении ЮАОЧ разных стадий.*
***Материалы и методы.** На базе ФГАОУ «Национальный медицинский исследовательский центр нейрохирургии им. акад. Н.Н. Бурденко» Минздрава России проведено хирургическое лечение 134 пациентов с ЮАОЧ.*
***Результаты.** У 110 пациентов с ЮАОЧ, у которых выполнена эмболизация, удалось осуществить тотальную, субтотальную или частичную деваскуляризацию опухоли. Тотальная деваскуляризация была достигнута при варианте кровоснабжения ЮАОЧ только из системы наружной сонной артерии (НСА) с 1 или 2 сторон (у первичных больных или у больных, которым ранее эмболизация не проводилась) (n = 39); субтотальная деваскуляризация – если кровоснабжение осуществлялось из системы НСА, внутренней сонной артерии (ВСА) с 1 стороны (n = 52), и частичная – если сохранялось кровоснабжение из НСА и значительное из системы ВСА с 2 сторон (у пациентов с рецидивом после предшествующей эмболизации микроспиралями или перевязки НСА с 1 или 2 сторон, а также с гигантскими ЮАОЧ) (n = 19). Поскольку подавляющее большинство пациентов, поступивших в клинику, были ранее прооперированы, а кровоснабжение ЮАОЧ при рецидивах более выраженное, провели сравнение степени деваскуляризации опухоли в зависимости от ее кровоснабжения у первичных больных и пациентов с рецидивом. Оказалось, как и можно было ожидать, что при первичных ЮАОЧ чаще удавалось провести тотальную деваскуляризацию, чем при ЮАОЧ с продолженным ростом, разница была статистически значимой (p = 0,009).*
***Заключение.** Эндоваскулярная эмболизация статистически значимо снижает объем операционной кровопотери при удалении опухоли даже на поздних стадиях ($r = -0,51$, $p < 10^{-7}$). Перевязка НСА или проксимальная окклюзия ее ветвей микроспиралями приводит к быстрой перестройке кровоснабжения ангиофибром на коллатеральный кровоток из системы ВСА и невозможности проведения эмболизации при рецидивах опухоли.*

***Ключевые слова:** юношеская ангиофиброма основания черепа, эндоваскулярная эмболизация, селективная ангиография*

***Для цитирования:** Нерсесян М.В., Яковлев С.Б., Арустамян С.Р. и др. Роль предоперационной эмболизации в хирургии юношеских ангиофибром основания черепа. Опухоли головы и шеи 2018;8(1):28–37.*

DOI: 10.17650/2222-1468-2018-8-1-28-37

Preop endovascular embolization in juvenile nasal angiofibroma management

M.V. Nersesyan[1], S.B. Yakovlev[1, 2], S.R. Arustamyan[1], E.Yu. Bukharin, A.V. Bocharov[1], D.N. Kapitanov[1], V.A. Cherekaev[1], A.Yu. Lubnin[1], G.V. Danilov[1]

[1]N.N. Burdenko National Medical Research Center of Neurosurgery, Ministry of Health of Russia; 16 4th Tverskaya-Yamskaya St., Moscow 125047, Russia;
[2]Russian Medical Academy of Continuing Professional Education, Ministry of Health of Russia; Build. 1, 2/1 Barrikadnaya St., Moscow 125993, Russia

***Introduction.** Juvenile nasal angiofibroma (JNA) is an aggressively expanding fibro-vascular benign tumor, which occurs in male adolescents. Surgical management of JNA is considered as one of the most difficult in rhinology, because it very often has accompanied with pro-*

fuse, streaming bleeding. Endovascular embolization has successfully used for reducing the operative blood loss since 2000th. Nevertheless, there is no consensus in the literature about its expediently using because of complications, which may occur.

***Objective** is to evaluate the effectiveness of selective angiography and endovascular embolization in reducing bleeding when removal of JNA of different stages.*

***Materials and methods.** In the N.N. Burdenko National Medical Research Center of Neurosurgery 134 patients with JNA had been treated surgically.*

***Results.** 110 patients with JNA, who underwent embolization, managed to perform total, subtotal or partial devascularization of the tumor. Total devascularization was achieved in JNA blood supply variant only from the external carotid artery (ECA) system from 1 or 2 sides (in primary patients or in patients who had not previously been embolized) (n = 39); subtotal devascularization, if the blood supply was carried out from the ECA system, internal carotid artery (ICA) on the 1 side (n = 52) and partial, if there was blood supply from the ECA and significant from the ICA system from 2 sides (in patients with relapse after previous embolization with microspirals or the ECA ligations from 1 or 2 sides, as well as with giant JNA (n = 19). Since the vast majority of patients admitted to our clinic were previously operated on, and JNA blood supply in relapses was more pronounced, we performed the comparison of the degree of tumor devascularization depending on its blood supply in primary patients and patients with relapse. It turned out, as could be expected, that with the primary JNA often managed to execute a total devascularization than with JNA with continued increase, the difference was statistically significant (p = 0.009).*

***Conclusion.** It accurately proved that embolization decreases intraoperative blood loss and reduce surgical risks even in later stages JNAs ($r = -0,51$, $p < 10^{-7}$). Ligation of ECA as well as proximal occlusion of its branches leads to rapid reconstruction blood supply from ICA and inability of its embolization if recurrence of JNA occurs.*

***Key words:** juvenile nasal angiofibroma, endovascular embolization, selective angiography*

***For citation:** Nersesyan M.V., Yakovlev S.B., Arustamyan S.R. et al. Preop endovascular embolization in juvenile nasal angiofibroma management. Opukholi golovy i shei = Head and Neck Tumors 2018;8(1):28–37.*

Введение

Юношеская ангиофиброма основания черепа (ЮАОЧ) – это агрессивно растущая доброкачественная фиброзно-сосудистая опухоль, которая распространяется в околоносовые пазухи, носоглотку, крылонебную ямку. ЮАОЧ встречается исключительно у юношей-подростков. Клинически опухоль проявляется профузными носовыми кровотечениями и затруднением носового дыхания; при ее распространении в подвисочную ямку, орбиту и в полость черепа присоединяется отоневрологическая и нейроофтальмологическая симптоматика [1].

Хирургическое удаление ЮАОЧ, признанное основным методом их лечения [2], представляет собой одну из самых сложных проблем в оториноларингологии и краниофациальной нейроонкологии [3, 4]. Во-первых, опухоль плотно спаяна с окружающими тканями, что обусловливает высокую травматичность вмешательства, часто сопровождающегося сильным кровотечением, во-вторых, пациенты с ЮАОЧ – это дети, подростки, у которых массивная кровопотеря особенно опасна [5, 6]. Операционная кровопотеря при ЮАОЧ характеризуется не только большим объемом – от 2 до 8,5 л (!), но и высокой скоростью, что в некоторых случаях становится причиной летального исхода [7, 8].

В 60-е годы XX в. для уменьшения операционного кровотечения выполнялась перевязка наружной сонной артерии (НСА) с 1 или 2 сторон [1, 7–9]. Несмотря на это, в ходе операции все равно развивалось неконтролируемое профузное кровотечение, иногда приводившее к смерти пациента [7–9]. Опухоли с интракраниальным распространением вообще считались неоперабельными [1, 7, 8].

С появлением метода ангиографии стало возможным визуализировать особенности кровоснабжения ЮАОЧ у каждого пациента [3, 10, 11]. Стали понятны причины неэффективности перевязки НСА: уже на 3–4-е сутки после ее проведения кровоснабжение опухоли возобновлялось по анастомозам за счет ее ретроградного наполнения [10, 12, 13]. Кроме того, при агрессивном продолженном росте ангиофиброма получала дополнительное кровоснабжение из системы внутренней сонной артерии (ВСА), в том числе с противоположной стороны [3–5, 13].

Применение G.H. Roberson и соавт. в 1972 г. селективной ангиографии и эмболизации сосудов опухоли позволило значительно уменьшить объем операционной кровопотери, обеспечить хороший обзор операционного поля и тем самым значительно снизить риск осложнений [14]. Однако на заре применения эмболизации нередко развивались тяжелые осложнения. Описаны случаи попадания эмболов в легкие или сосуды головного мозга с развитием гемиплегии, афазии, гомонимной гемианопсии [15, 16], а также случаи появления ороантральной фистулы из-за нарушения кровоснабжения мягкого неба после двусторонней эмболизации [17]. Поэтому H. Muler и соавт. в 1975 г. указывали, что показания к эмболизации должны быть строго ограничены, что она должна применяться только при ЮАОЧ больших размеров [18]. Противниками эмболизации были J. Bourguet и соавт. [19], Р.Г. Анютин [7] и другие авторы [20], по мнению которых ангиография и эмболизация связаны с риском для жизни

и здоровья больного, а эффект от них не превышает эффекта от перевязки НСА. Кроме того, некоторые авторы считали, что во время эмболизации происходит сморщивание опухоли, повышающее риск ее последующей неполной резекции [21, 22].

Из-за риска осложнений эмболизации ранее не было единого мнения о целесообразности ее применения. Но усовершенствование технологий и накопление опыта в эндоваскулярной хирургии привело к тому, что большинство хирургов во всем мире в настоящее время считают эмболизацию неотъемлемым этапом подготовки к удалению сосудистых опухолей [1, 12, 21, 23].

В ФГАУ «Национальный медицинский исследовательский центр нейрохирургии им. акад. Н.Н. Бурденко» Минздрава России (НМИЦ нейрохирургии им. акад. Н.Н. Бурденко) в течение 40 лет разрабатываются и успешно используются принципы внутрисосудистой эмболизации, в том числе при богато васкуляризированных опухолях головы и шеи. Они подробно освещены в работах Е.Ф. Некипелова, С.Р. Арустамяна, П.С. Дорохова и др. [10–12].

Цель исследования – оценка эффективности селективной ангиографии и эндоваскулярной эмболизации в уменьшении кровотечения при удалении ЮАОЧ разных стадий.

Материалы и методы

С 2002 г. по август 2017 г. в НМИЦ нейрохирургии им. акад. Н.Н. Бурденко было проведено хирургическое лечение ЮАОЧ у 134 пациентов мужского пола в возрасте от 7 до 36 лет (средний возраст 16,1 ± 4,6 года).

Особенностью контингента больных было то, что большинство из них поступали после прохождения лечения в других клиниках (табл. 1). У 100 (74,6 %) из 134 больных рост опухоли продолжался, несмотря на проведение лучевой терапии, химиотерапии или хирургических вмешательств (открытого доступа), иногда даже неоднократное.

Все больные были разделены на 2 группы: 69 пациентов были прооперированы эндоназально эндоскопически и 65 пациентов – через комбинированный доступ под эндоскопическим контролем.

Для определения стадий ангиофибром мы использовали классификацию UPMC (University of Pittsburgh Medical Center Staging System for Angiofibroma), разработанную C.H. Snyderman и соавт. [24], которая, в отличие от остальных классификаций, учитывает не только распространенность опухоли, но и особенности ее кровоснабжения (табл. 2). Это особенно важно при рецидивах ЮАОЧ, поскольку возрастает риск развития дополнительного кровоснабжения по коллатералям, операционных осложнений, в частности неконтролируемого кровотечения.

Большинство пациентов – 102 (76,1 %) из 134 – поступили к нам в клинику с ангиофибромами поздних стадий (III, IV, V) (табл. 3).

Таблица 1. *Лечение, которое проводилось у пациентов с юношеской ангиофибромой основания черепа до поступления в клинику НМИЦ нейрохирургии им. акад. Н.Н. Бурденко, n = 134*

Table 1. *Treatment, which was carried out in patients with juvenile angiofibroma of the skull base prior to admission to the clinic of the N.N. Burdenko National Medical Research Center of Neurosurgery*

Лечение Treatment	Число пациентов Number of patients	
	абс. abs.	%
Не проводилось Was not carried out	34	25,4
Однократное хирургическое вмешательство (в том числе биопсия) Single surgery (including biopsy)	46	34,3
Однократное хирургическое вмешательство с предварительной эмболизацией Single surgery with a pre-embolization	12	9,0
Неоднократные (2–4) хирургические вмешательства и эмболизация Repeated (2–4) surgical interventions and embolization	16	11,9
Перевязка наружной сонной артерии, удаление опухоли, лучевая терапия Ligation of the external carotid artery, tumor removal, radiation therapy	16	11,9
Хирургическое лечение, лучевая терапия и химиотерапия Surgical treatment, radiation therapy and chemotherapy	7	5,2
Лучевая терапия Radiation therapy	3	2,3

Таблица 2. *Классификация стадий юношеской ангиофибромы основания черепа University of Pittsburgh Medical Center (адаптировано из C.H. Snyderman и соавт. [24])*

Table 2. *University of Pittsburgh Medical Center Staging System for Angiofibroma (adapted from C.H. Snyderman et al. [24])*

Стадия Stage	Распространенность, особенности кровоснабжения Extension, vascularity
I	ЮАОЧ располагается медиальнее средней линии крылонебной ямки; нет большого распространения кзади от области роста Nasal cavity, medial pterygopalatine fossa
II	Распространение ЮАОЧ в околоносовые пазухи и латеральнее средней линии крылонебного пространства; нет дополнительного кровоснабжения после эмболизации Paranasal sinuses, lateral pterygopalatine fossa; no residual vascularity
III	ЮАОЧ располагается локально с эрозией или распространяется в основание черепа, а также в орбиту, подвисочную ямку; нет дополнительного кровоснабжения после эмболизации Scull base erosion, orbit, infratemporal fossa; no residual vascularity
IV	ЮАОЧ распространяется в область основания черепа, орбиты, подвисочной ямки, имеется костная деструкция; дополнительное кровоснабжение после эмболизации сохраняется Scull base erosion, orbit, infratemporal fossa; residual vascularity
V	Интракраниальное распространение ЮАОЧ, кровоснабжение после эмболизации сохраняется; M – медиальное распространение, L – латеральное распространение Intracranial extension, residual vascularity; M – medial extension, L – lateral extension

Примечание. *ЮАОЧ – юношеская ангиофиброма основания черепа.*

Таблица 3. *Распределение прооперированных юношеских ангиофибром основания черепа по стадиям (по классификации University of Pittsburgh Medical Center, разработанной C.H. Snyderman и соавт.), абс.*

Table 3. *Distribution of operated juvenile angiofibromas of the skull base in stages (according to the University of Pittsburgh Medical Center Staging System for Angiofibroma of C.H. Snyderman et al.), abs.*

Доступ Access	I стадия Stage I	II стадия Stage II	III стадия Stage III	IV стадия Stage IV	V стадия Stage V	Всего Total
Эндоскопический Endoscopic	4	25	19	18	3	69
Комбинированный Combined	0	3	19	21	22	65
Всего Total	4	28	38	39	25	134

У всех больных с ЮАОЧ до операции была проведена селективная ангиография, у 110 из них – эмболизация сосудов опухоли из бассейна НСА. Не удалось осуществить эмболизацию у пациентов с рецидивом ЮАОЧ, у которых во время предыдущего лечения была выполнена: 1) перевязка НСА: у 3 – двусторонняя (рис. 1), у 13 – односторонняя (у 1 из этих пациентов удалось провести реконструкцию НСА); 2) проксимальная эмболизация микроспиралями *a. maxillaris* (n = 8). Еще у 1 больного, несмотря на это, опухоль продолжала расти, ее кровоснабжение восстановилось по коллатералям, к тому же дополнительно развилось интенсивное кровоснабжение из бассейнов обеих ВСА. Провести катетер к дистальным мелким сосудам опухоли для эмболизации не удалось. У этого пациента были частые профузные носовые кровотечения, на контрольных снимках выявлен быстрый рост ЮАОЧ с прорастанием в кавернозный синус. В этой клинической ситуации было принято решение о проведении лучевой терапии.

Поскольку при эмболизации крупными частицами происходит окклюзия более крупных сосудов в их проксимальных отделах, гемодинамика опухоли при этом меняется: кровоснабжение осуществляется путем вовлечения коллатералей из других бассейнов. Результатом этого может быть ангиографическая картина «ложной» деваскуляризации опухоли, т.е. проксимальная окклюзия приводит к ослаблению

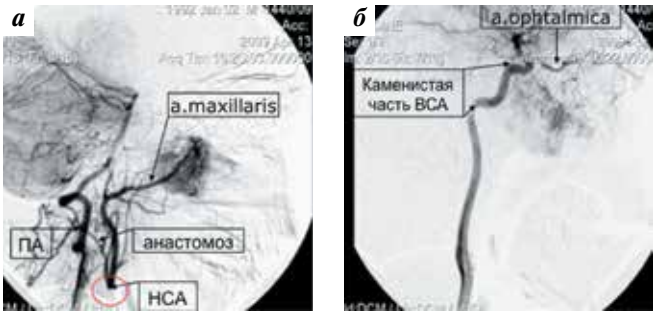

Рис. 1. *Ангиограмма пациента Г. с рецидивом юношеской ангиофибромы основания черепа после перевязки наружной сонной артерии: а – интенсивное кровоснабжение ангиофибромы через a. maxillaris по анастомозам из системы позвоночной артерии выше уровня перевязки наружной сонной артерии; б – кровоснабжение опухоли из бассейна внутренней сонной артерии, ее каменистых ветвей и a. ophtalmica. ВСА – внутренняя сонная артерия, НСА – наружная сонная артерия, ПА – позвоночная артерия*

Fig. 1. *Angiogram of the patient Г. with relapse of juvenile angiofibroma of the skull base after ligation of the external carotid artery: a – intensive blood supply of angiofibroma through a. maxillaris on anastomoses from the vertebral artery system above the level of ligation of the external carotid artery; б – blood supply to the tumor from the pool of the internal carotid artery, its stony branches and a. ophtalmica. ВСА – internal carotid artery, НСА – external carotid artery, ПА – vertebral artery*

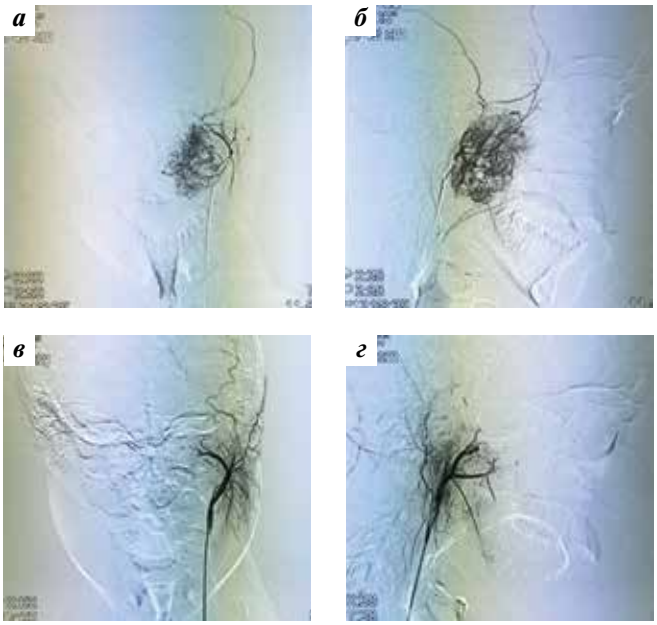

Рис. 2. *Ангиограмма пациента М. с юношеской ангиофибромой основания черепа: а – фронтальная проекция до дистальной эмболизации; б – боковая проекция до эмболизации, сеть мелких сосудов опухоли из бассейна наружной сонной артерии; в – фронтальная проекция после эмболизации, сосудистая сеть опухоли полностью выключена, контрастируется a. maxillaris; г – боковая проекция после эмболизации, контрастируется a. maxillaris, сосудистая сеть опухоли выключена*

Fig. 2. *Angiogram of the patient M. with juvenile angiofibroma of the skull base: a – frontal projection prior to distal embolization; б – lateral projection prior to embolization, a network of small blood vessels of the tumor out of the pool of the external carotid artery; в – frontal projection after embolization, the vascular network of the tumor is completely turned off, contrast a. maxillaris; г – lateral projection after embolization, contrast a. maxillaris, the tumor's vascular network is off*

кровотока из ветвей НСА, но усилению кровотока из сосудов других бассейнов (ВСА, позвоночной артерии) через микроанастомозы. Дистальная эмболизация мелкими частицами, наоборот, предотвращает усиление кровотока из других бассейнов, так как эмболы, перекрывая мелкие сосуды, значительно ослабляют кровоток в самой опухоли.

Этим объясняется кратковременность эффекта перевязки НСА и проксимальной окклюзии *a. maxillaris*. А учитывая то, что ЮАОЧ часто рецидивирует, такой метод уменьшения операционной кровопотери не только почти бесполезен, но и вреден, поскольку он не оставляет шанса на уменьшение интенсивности кровотечения при повторном удалении ЮАОЧ, а в ряде случаев делает повторное вмешательство невозможным из-за высокого риска неконтролируемого кровотечения.

Эмболизация проводилась у наших пациентов в день операции или за сутки до нее по определенной методике, которая описана ниже. Считается, что при использовании крупнодисперсных частиц срок должен быть не более 8 ч, при использовании мелкодисперсных он может быть больше, но не более 24 ч [1, 13].

У пациентов, которым было назначено эндоскопическое удаление ЮАОЧ, осуществлялась эмболизация дистальных сосудов опухоли мелкими частицами поливинилалкоголя (рис. 2). В результате дистальной окклюзии одного афферента может уменьшиться интенсивность кровоснабжения также и из афферентов смежных сосудистых бассейнов.

Эмболизация больших и гигантских ЮАОЧ, удалить которые планировали через комбинированный доступ, проводилась по другой методике, так как открытые доступы, в частности широкие краниофациальные или лицевые, сами по себе достаточно травматичны, всегда сопровождаются кровотечением из-за пересечения ветвей НСА на этапе доступа. Кроме того, кровоснабжение ангиофибром на поздних стадиях по UPMC всегда осуществляется из бассейнов НСА и ВСА, с 1 или 2 сторон, поэтому полная деваскуляризация опухоли невозможна, и удаление таких ЮАОЧ, как правило, ведет к массивной кровопотере. В связи с этим сначала проводилась дистальная эмболизация сосудов опухоли мелкими частицами (<300 мкм) для уменьшения кровотечения при ее удалении, а затем проксимальная эмболизация более крупными частицами (>500 мкм) для уменьшения кровотечения во время доступа (рис. 3).

Такая методика позволила нам существенно снизить объем операционной кровопотери при удалении гигантских ЮАОЧ поздних стадий, как на этапе доступа, так и непосредственно при удалении опухоли, в результате чего сокращалось и время самой операции.

Для оценки данных использовали методы описательной статистики и непараметрические методы тестирования статистических гипотез. Тестирование

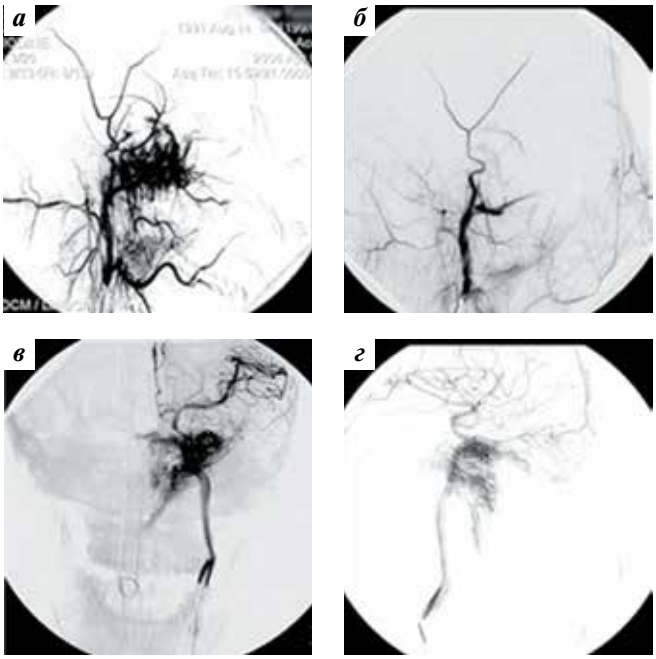

Рис. 3. *Ангиограмма пациента Д. с гигантской юношеской ангиофибромой основания черепа: а – боковая проекция до эмболизации, интенсивное кровоснабжение из ветвей правой наружной сонной артерии; б – боковая проекция после эмболизации, кровоснабжение из бассейна правой наружной сонной артерии выключено, a. maxillaris почти не контрастируется; в – фронтальная проекция до эмболизации, кровоснабжение опухоли из левой внутренней сонной артерии; г – боковая проекция после эмболизации, кровоснабжение опухоли из ветвей кавернозного сегмента внутренней сонной артерии сохраняется*

Fig. 3. *Angiogram of the patient D. with giant juvenile angiofibroma of the skull base: a – lateral projection prior to embolization, intensive blood supply from the branches of the right external carotid artery; б – lateral projection after embolization, blood supply from the pool of the right external carotid artery is turned off, a. maxillaris almost no contrast; в – frontal projection prior to embolization, blood supply to the tumor from the left internal carotid artery; г – lateral projection prior to embolization, the blood supply of the tumor from the branches of the cavernous segment of the internal carotid artery remains*

гипотез о различиях в распределениях изучаемых величин проводили с помощью критерия однородности χ^2, теста Вилкоксона. Все процедуры подготовки, очистки, форматирования, разведочного анализа данных, оценки величин, тестирования гипотез, вывода результатов в табличном и графическом форматах были реализованы с помощью программного кода на объектно-ориентированном языке высокого уровня R.

Результаты

Селективная ангиография была проведена у 134 больных с ЮАОЧ, из них у 110 (82,1 %) удалось выполнить эмболизацию сосудов опухоли без каких-либо осложнений (табл. 4). У 24 пациентов, ранее прооперированных в других клиниках, эмболизация не могла быть осуществлена: у 16 – из-за перевязки НСА (в том числе у 3 – с 2 сторон), у 8 – из-за проксимальной окклюзии микроспиралями *a. maxillaris*.

Эффективность деваскуляризации опухоли оценивалась оперирующими хирургами субъективно по данным ангиографии в зависимости от кровоснабжения опухоли из системы НСА или ВСА с 1 или 2 сторон.

Удавалось провести **тотальную** деваскуляризацию ЮАОЧ, когда опухоль снабжалась кровью только из системы НСА с 1 или 2 сторон (как правило, при первичных опухолях I–III стадий по классификации UPMC). При контрольной ангиографии отмечалось отсутствие контрастирования сосудистой сети опухоли из всех сосудистых бассейнов.

Субтотальная деваскуляризация считалась эффективной, когда удавалось осуществить окклюзию основных питающих сосудов из системы НСА (с 1 или 2 сторон), но сохранялось слабое кровоснабжение из ветвей ВСА с 1 стороны (как правило, такой вариант деваскуляризации достигался при больших первичных

Таблица 4. *Степень эмболизации опухоли в зависимости от варианта кровоснабжения юношеской ангиофибромы основания черепа, n = 110*

Table 4. *The degree of tumor embolization depending on the blood supply option of the juvenile angiofibroma of the skull base*

Вариант кровоснабжения Blood supply	Число случаев эмболизации, абс. Number of cases of embolization, abs.		
	тотальной total	субтотальной subtotal	частичной partial
НСА с 1 стороны ECA from 1 side	28	6	0
НСА с 2 сторон ECA from 2 sides	6	22	5
НСА + ВСА с 1 стороны ECA + ICA from 1 side	0	16	8
НСА + ВСА с 2 сторон + ПА ECA + ICA from 2 sides + VA	2	8	9

Примечание. *ВСА – внутренняя сонная артерия, НСА – наружная сонная артерия, ПА – позвоночная артерия.*
Note. *ICA – internal carotid artery, ECA – external carotid artery, VA – vertebral artery.*

опухолях III стадии по классификации UPMC или при рецидивах после удаления с предшествующей эмболизацией сосудов опухоли).

Деваскуляризация была **частичной**, если, несмотря на эмболизацию ветвей НСА, оставалось достаточно интенсивным кровоснабжение из системы одной или обеих ВСА и других сосудов или если не удавалось провести окклюзию даже *a. maxillaris* (из-за предыдущей перевязки НСА или окклюзии *a. maxillaris* микроспиралями), а также если рост опухоли продолжался у больных после лучевой терапии. Проведение частичной деваскуляризации осуществлялось, как правило, при ЮАОЧ IV, VL и VM стадий по классификации UPMC.

Мы провели оценку величины операционной кровопотери в зависимости от варианта кровоснабжения ЮАОЧ и степени деваскуляризации опухоли (рис. 4–6). Возможность проведения тотальной деваскуляризации опухоли, вполне ожидаемо, оказалась зависимой от варианта ее кровоснабжения. Эта зависимость была статистически значимой ($p = 0{,}009$).

На рис. 4–6 видно, что средний объем операционной кровопотери у больных после тотальной эмболизации составил примерно 1000 мл, после субтотальной – 2200 мл, после частичной – 4000 мл. Максимальный объем кровопотери составил соответственно 5000, 8000 и 9000 мл, причем после частичной эмболизации он превысил должный объем циркулирующей крови в 2–3 раза (!).

Наши данные убедительно демонстрируют зависимость кровопотери от степени эмболизации опухоли, т.е. чем лучше проведена эмболизация, тем меньше операционная кровопотеря. Нами выявлена статистически значимая отрицательная корреляция между степенью эмболизации и величиной операционной кровопотери ($r = -0{,}51$, $p < 10^{-7}$).

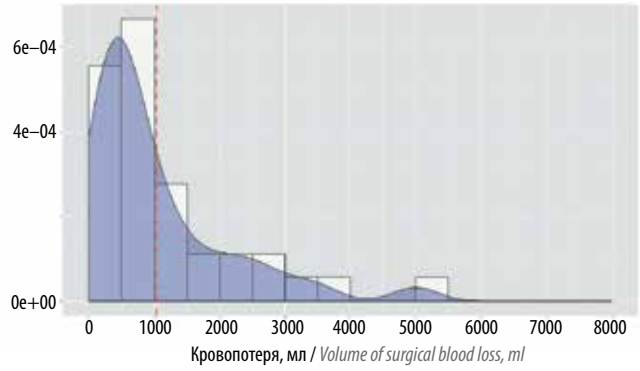

Рис. 4. *Распределение объема операционной кровопотери среди пациентов с юношеской ангиофибромой основания черепа, у которых эмболизация была проведена тотально. Красным пунктиром показано среднее значение объема операционной кровопотери*

Fig. 4. *Distribution of the volume of surgical blood loss among patients with juvenile angiofibroma of the skull base, in which embolization was carried out totally. The red dotted line shows the average value of the volume of operating blood loss*

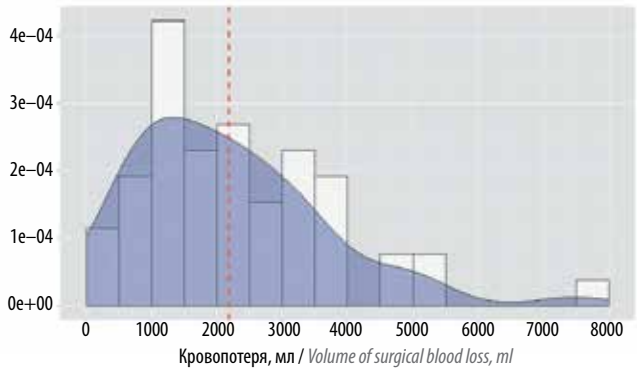

Рис. 5. *Распределение объема операционной кровопотери среди пациентов с юношеской ангиофибромой основания черепа, у которых деваскуляризация проведена субтотально. Красным пунктиром показано среднее значение объема операционной кровопотери*

Fig. 5. *Distribution of the volume of surgical blood loss among patients with juvenile angiofibroma of the skull base, in which embolization was carried out subtotally. The red dotted line shows the average value of the volume of operating blood loss*

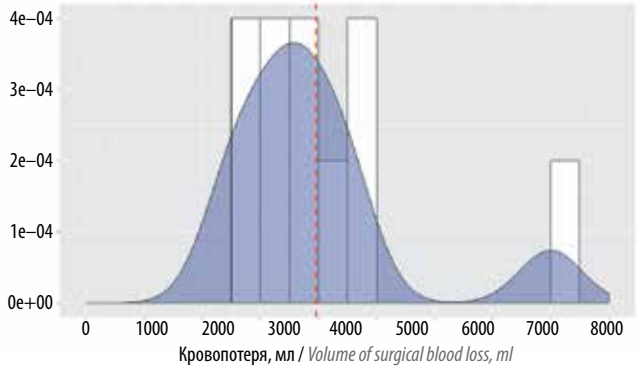

Рис. 6. *Распределение объема операционной кровопотери среди пациентов с юношеской ангиофибромой основания черепа, у которых деваскуляризация проведена частично. Красным пунктиром показано среднее значение объема операционной кровопотери*

Fig. 6. *Distribution of the volume of surgical blood loss among patients with juvenile angiofibroma of the skull base, in which embolization was carried out partially. The red dotted line shows the average value of the volume of operating blood loss*

Объем операционной кровопотери также был статистически значимо меньше при удалении первичных ЮАОЧ – 1007 (100–3500) мл по сравнению с таковым при удалении ЮАОЧ, продолжавших расти, – 1667 (1200–4850) мл ($p = 0{,}02$).

Обсуждение

В научной литературе нет единого мнения о целесообразности и необходимости проведения эндоваскулярной эмболизации перед удалением ЮАОЧ, нет единого протокола ее наиболее эффективного использования при ангиофибромах различных стадий [24, 25]. В некоторых клиниках России продолжают делать перевязку НСА при ангиофибромах, что приводит к быстрому развитию коллатерального кровотока из системы ВСА. А если учесть высокую вероятность

рецидива ЮАОЧ и быстрого агрессивного роста опухоли в интраорбитальном или интракраниальном направлении, то перевязка делает невозможным в дальнейшем проведение эмболизации сосудов опухоли и, соответственно, ее удаление из-за высокого риска неконтролируемого операционного кровотечения. Стоит отметить, что некоторые авторы, утверждающие, что эмболизация не нужна, эту методику не используют просто из-за отсутствия возможности ее применения в клинике [22]. Поэтому важно планировать операцию так, чтобы, уменьшив операционное кровотечение при помощи эмболизации, не оставить остаток опухоли в труднодоступных местах.

Наши результаты согласуются с данными других исследователей о том, что предоперационная эмболизация является важным этапом хирургического лечения ангиофибром, поскольку позволяет существенно уменьшить операционную кровопотерю, снизить необходимость гемотрансфузий [1–5]. Так, J.R. Li и соавт. отметили, что объем операционной кровопотери у пациентов, подвергшихся эмболизации, почти в 2 раза меньше, чем у тех, у кого ее не проводили [21]. S.C. Leong провел систематический обзор результатов хирургического лечения ЮАОЧ поздних стадий, опубликованных с января 1990 г. до 1 июня 2012 г. и размещенных в PubMed. Из 32 статей (422 пациента) было отобрано 15 публикаций, отвечающих установленным критериям, в которых были представлены 72 случая ЮАОЧ с интракраниальным распространением, удаленных через открытые и эндоскопические доступы. Средний объем операционной кровопотери у всех пациентов составил 1709 мл (от 400 до 8500 мл), из них у 39 пациентов, у которых проводилась эмболизация, – 1449 мл (от 400 до 4900 мл), что достоверно ниже (p <0,05), чем у пациентов, у которых она не проводилась (в среднем 4250 мл, варьировал от 1500 до 8500 мл) [26]. Однако статистического анализа данных, собранных в одной клинике, в научных публикациях мы не нашли, что связано прежде всего с относительной редкостью ЮАОЧ вне эндемичных районов. Полученные нами результаты могут уточнить вышеприведенные данные, так как основаны на анализе большего числа случаев.

Заключение

Выявлена четкая зависимость объема операционной кровопотери от достигнутой в результате эмболизации степени деваскуляризации ЮАОЧ. Средняя кровопотеря у больных с ЮАОЧ после тотальной деваскуляризации составила около 1000 мл (варьировала от 50 до 5000 мл), после субтотальной – 2200 мл (от 600 до 8000 мл), после частичной – 4000 мл (от 1500 до 9000 мл). Установлена статистически значимая отрицательная корреляция между степенью тотальности деваскуляризации и объемом операционной кровопотери ($r = -0{,}51$, $p < 10^{-7}$).

Наши данные показывают, что нецелесообразно выполнять перевязку НСА или проксимальную окклюзию ветвей НСА микроспиралями ввиду быстрой перестройки кровоснабжения ЮАОЧ на коллатеральный кровоток из системы ВСА, что исключает проведение эмболизации в последующем у пациентов с этой часто рецидивирующей и агрессивно растущей сосудистой опухолью. Напротив, эмболизация перед удалением ЮАОЧ абсолютно необходима, так как она достоверно уменьшает объем операционной кровопотери, позволяя проводить эндоскопическое вмешательство радикально, с минимальной операционной травмой, а также удалять гигантские ЮАОЧ, ранее считавшиеся неоперабельными. В зависимости от используемого материала интервал до операции может быть различным. Мы проводили эмболизацию непосредственно перед операцией в качестве ее 1-го этапа или за 24 ч до нее. Перед удалением ЮАОЧ важно провести селективную ангиографию для определения варианта ее кровоснабжения и оценки возможности ее эмболизации.

ЛИТЕРАТУРА / REFERENCES

1. Lund V.J., Stammberger H., Nicolai P. et al.; European Rhinologic Society Advisory Board on Endoscopic Techniques in the Management of Nose, Paranasal Sinus and Skull Base Tumours. European position paper on endoscopic management of tumours of the nose, paranasal sinuses and skull base. Rhinol Suppl 2010;(22): 1–143. PMID: 20502772.
2. Капитанов Д.Н., Нерсесян М.В., Лопатин А.С. и др. Эндоскопический эндоназальный доступ при удалении юношеской ангиофибромы носоглотки. Российская ринология 2009;17(4): 18–22. [Kapitanov D.N., Nersesyan M.V., Lopatin A.S. et al. Endonasal endoscopic approach in removal of juvenile nasopharyngeal angiofibroma. Rossiyskaya rinologiya = Russian Rhinology 2009;17(4):18–22. (In Russ.)].
3. Гольбин Д.А., Черекаев В.А., Голанов А.В. и др. Тактика лечения распространенных краниофациальных ювенильных ангиофибром. Онкохирургия 2012;4(4): 5–14. [Gol'bin D.A., Cherekaev V.A., Golanov A.V. et al. The locally advanced craniofacial juvenile angiofibromas treatment tactics. Onkokhirurgiya = Oncosurgery 2012;4(4):5–14. (In Russ.)].
4. Nersesyan M., Kapitanov D., Lopatin A. et al. Our experience in endoscopic management of relapsed juvenile nasal angiofibroma. Eur Arch Otorhinolaryngol 2009;266(7):1076–7. DOI: 10.1007/s00405-009-0987-7.
5. Nicolai P., Bolzoni A., Farina V.D. et al. Endoscopic surgery for juvenile angiofibroma: a critical review of indications after 46 cases. Am J Rhinol Allergy 2010;24(2):e67–72. DOI: 10.2500/ajra.2010.24.3443. PMID: 20338105.
6. Нерсесян М.В., Лубнин А.Ю., Капитанов Д.Н. и др. Редкое осложнение эндоскопического эндоназального удале-

ния юношеской ангиофибромы. Журнал «Вопросы нейрохирургии им. Н.Н. Бурденко» 2008;(3):46–9. [Nersesyan M.V., Lubnin A.Yu., Kapitanov D.N. et al. A rare complication after endoscopic removal of juvenile angiofibroma. Zhurnal "Voprosy neyrokhirurgii im. N.N. Burdenko" = Problems of Neurosurgery n. a. N.N. Burdenko 2008;(3):46–9. (In Russ.)].
7. Анютин Р.Г. Лечение больных с юношеской ангиофибромой основания черепа: методические рекомендации. М., 1987. 12 с. [Anyutin R.G. Treatment of juvenile nasal angiofibroma patients: clinical recommendations. Moscow, 1987. 12 p. (In Russ.)].
8. Krekorian E.A., Kato R.H. Surgical management of nasopharyngeal angiofibroma with intracranial extension. Laryngoscope 1977;87(2):154–64. DOI: 10.1288/00005537-197702000-00002. PMID: 190492.
9. Witt T.R., Shah J.P., Sternberg S.S. Juvenile nasopharyngeal angiofibroma. A 30 year clinical review. Am J Surg 1983;146(4):521–5. PMID: 6312826.
10. Арустамян С.Р., Лубнин А.Ю., Эмболизация сосудов экстра-интракраниальных опухолей. Журнал «Вопросы нейрохирургии им. Н.Н. Бурденко» 2002;(4):30–4. [Arustamyan S.R., Lubnin A.Yu. Embolization of extra-intracranial tumors. Zhurnal "Voprosy neyrokhirurgii im. N.N. Burdenko" = Problems of Neurosurgery n. a. N.N. Burdenko 2002;(4):30–4. (In Russ.)].
11. Дорохов П.С., Капитанов Д.Н., Бочаров А.В. и др. Эндоваскулярное лечение профузных краниофациальных кровотечений, возникающих при поражении ветвей наружной сонной артерии. Российская ринология 2012;(4): 11–5. [Dorokhov P.S., Kapitanov D.N., Bocharov A.V. et al. Endovascular treatment of profuse craniofacial bleedings from disorders of external carotid artery branches. Rossiyskaya rinologiya = Russian Rhinology 2012;(4):11–5. (In Russ.)].
12. Некипелов Е.Ф., Корниенко В.Н. Терапевтическая эмболизация ветвей наружной сонной артерии у больных сосудистыми поражениями головы. В сб.: Эндоваскулярная (катетерная) терапия. М., 1979. С. 22–23. [Nekipelov E.F., Kornienko V.N. Therapeutic embolization of external carotid artery branches in patients with vascular brain disorders. In: Endovascular (catheter) therapy. Moscow, 1979. Pp. 22–23. (In Russ.)].
13. Rowan N.R., Zwagerman N.T., Heft-Neal M.E. et al. Juvenile nasal angiofibromas: a comparison of modern staging systems in an endoscopic era. J Neurol Surg B Scull Base 2017;78(1):63–7. DOI: 10.1055/s-0036-1584903. PMID: 28180045.
14. Roberson G.H., Biller H., Sessions D.G., Ogura J.H. Presurgical internal maxillary artery embolization in juvenile angiofibroma. Laryngoscope 1972;82(8):1524–32. DOI: 10.1288/00005537-197208000-00015. PMID: 4340941.
15. Casansco A., Houdart E., Biondi A. et al. Major complications of percutaneous embolization of skull base tumors. AJNR Am J Neuroradiol 1999;20(1):179–81. PMID: 9974079.
16. Lefkowitz M., Giannotta S.I., Hieshima G. et al. Embolization of neurosurgical lesions involving the ophthalmic artery. Neurosurgery 1998;43(6):1298–303. PMID: 9848842.
17. Petruson K., Rodrigez-Catarino M., Petruson B., Finizia C. Juvenile nasopharyngeal angiofibroma: long-term results in preoperative embolized and non-embolized patients. Acta Otolaryngol 2002;122(1):96–100. PMID: 11876606.
18. Muler H., Paquelin F., Cotin G. et al. Nasopharyngeal fibroma and embolization. Ann Otolaryngol Chir Cervicofac 1975;92(6):332–4. PMID: 1217826.
19. Bourguet J., Bourdinière J., Carsin J. et al. On 30 cases of naso-pharyngeal fibromas (author's transl). Ann Otolaryngol Chir Cervicofac 1980;97(4–5):295–303. PMID: 7406413.
20. Chandler J.R., Goulding R., Moskowitz L., Quencer R.M. Nasopharyngeal angiofibromas: staging and management. Ann Otol Rhinol Laryngol 1984;93(4 Pt 1):322–9. DOI: 10.1177/000348948409300408. PMID: 6087710.
21. Li J.R., Qian J., Shan X.Z. et al. Evaluation of the effectiveness of preoperative embolization in surgery for nasopharyngeal angiofibroma. Eur Arch Otorhinolaryngol 1998;255(8):430–2. PMID: 9801864.
22. Borghei P., Baradaranfar M.H., Borghei S.H., Sokhandon F. Transnasal endoscopic resection of juvenile nasopharyngeal angiofibroma without preoperative embolization. Ear Nose Throat J 2006;85(11):740–6. PMID: 17168151.
23. Нерсесян М.В., Капитанов Д.Н., Шелеско Е.В., Зинкевич Д.Н. Дифференцированный подход к диагностике и лечению юношеских ангиофибром основания черепа. Техника эндоскопических операций. Folia Otorhinolaryngologiae et Pathologiae Respiratoriae 2017;23(3):17–34. [Nersesyan M.V., Kapitanov D.N., Shelesko E.V., Zinkevich D.N. Differential approach to endoscopic juvenile nasal angiofibroma management. Technique of endoscopic surgeries. Folia Otorhinolaryngologiae et Pathologiae Respiratoriae 2017;23(3):17–34. (In Russ.)].
24. Snyderman C.H., Pant H., Carrau R.L., Gardner P. A new endoscopic staging system for angiofibromas. Arch Otolaryngol Head Neck Surg 2010;136(6):588–94. DOI: 10.1001/archoto.2010.83. PMID: 20566910.
25. Onerci M., Gumus K., Cil B., Eldem B. A rare complication of embolization in juvenile nasopharyngeal angiofibroma. Int J Pediatr Otorhinolaryngol 2005;69(3):423–8. DOI: 10.1016/j.ijporl.2004.10.015. PMID: 15733605.
26. Leong S.C. A systematic review of surgical outcomes for advanced juvenile nasopharyngeal angiofibroma with intracranial involvement. Laryngoscope 2013;123(5):1125–31. DOI: 10.1002/lary.23760. PMID: 23553370.

Благодарность. Авторы выражают благодарность всем сотрудникам НМИЦ нейрохирургии им. акад. Н.Н. Бурденко, которые участвуют в лечении детей с юношескими ангиофибромами основания черепа, а также фонду «Подари жизнь» за помощь нашим детям.

Acknowledgement. The authors express their gratitude to the team of the N.N. Burdenko National Medical Research Center of Neurosurgery who take part in treatment of children with juvenile nasal angiofibroma; the charitable foundation «Podari Zhizn» for helping our children.

Вклад авторов

М.В. Нерсесян: разработка дизайна исследования, проведение эндоскопических вмешательств, написание текста статьи;

С.Б. Яковлев: проведение ангиографии и эмболизации, сбор данных, научное редактирование статьи;

С.Р. Арустамян: проведение ангиографии и эмболизации, сбор данных, научное редактирование статьи;

Е.Ю. Бухарин: проведение ангиографии и эмболизации, сбор данных;
А.В. Бочаров: проведение ангиографии и эмболизации, сбор данных;
Д.Н. Капитанов: проведение эндоскопических вмешательств;
В.А. Черекаев: проведение операций через комбинированный доступ;
А.Ю. Лубнин: проведение анестезии, научное редактирование статьи;
Г.В. Данилов: статистическая обработка данных.

Authors' contributions

M.V. Nersesyan: developing the research design, endoscopic treatment, article writing;
S.B. Yakovlev: angiography and embolization, obtaining data for analysis, article scientific editing;
S.R. Arustamyan: angiography and embolization, obtaining data for analysis, article scientific editing;
E.Yu. Bukharin: angiography and embolization, obtaining data for analysis;
A.V. Bocharov: angiography and embolization, obtaining data for analysis;
D.N. Kapitanov: endoscopic treatment;
V.A. Cherekaev: surgical treatment by combined access;
A.Yu. Lubnin: anesthesia, article scientific editing;
G.V. Danilov: statistical analysis.

ORCID авторов
М.В. Нерсесян: https://orcid.org/0000-0003-2719-5031
С.Б. Яковлев: https://orcid.org/0000-0002-0798-2604
С.Р. Арустамян: https://orcid.org/0000-0003-4645-3331
Е.Ю. Бухарин: https://orcid.org/0000-0002-9980-2518
Д.Н. Капитанов: https://orcid.org/0000-0003-3004-2140
А.Ю. Лубнин: https://orcid.org/0000-0003-2595-5877
Г.В. Данилов: https://orcid.org/0000-0003-1442-5993

ORCID of authors
M.V. Nersesyan: https://orcid.org/0000-0003-2719-5031
S.B. Yakovlev: https://orcid.org/0000-0002-0798-2604
S.R. Arustamyan: https://orcid.org/0000-0003-4645-3331
E.Yu. Bukharin: https://orcid.org/0000-0002-9980-2518
D.N. Kapitanov: https://orcid.org/0000-0003-3004-2140
A.Yu. Lubnin: https://orcid.org/0000-0003-2595-5877
G.V. Danilov: https://orcid.org/0000-0003-1442-5993

Конфликт интересов. Авторы заявляют об отсутствии конфликта интересов.
Conflict of interest. The authors declare no conflict of interest.

Финансирование. Исследование проведено без спонсорской поддержки.
Financing. The study was performed without external funding.

Информированное согласие. Все пациенты подписали информированное согласие на участие в исследовании.
Informed consent. All patients gave written informed consent to participate in the study.

Статья поступила: 30.01.18. **Принята к публикации:** 12.03.18
Article received: 30.01.18. **Accepted for publication:** 12.03.18

Метастазы плоскоклеточного рака в лимфатических узлах шеи без выявленного первичного очага

И.Г. Комаров, Д.А. Карселадзе, А.И. Сендерович, А.И. Карселадзе, К.В. Смирнова, М.А. Крыловецкая

ФГБУ «Национальный медицинский исследовательский центр онкологии им. Н.Н. Блохина» Минздрава России; Россия, 115478 Москва, Каширское шоссе, 23

Контакты: *Дмитрий Аполлонович Карселадзе dima_karseladze@mail.ru*

Цель исследования *– выявить закономерности протекания метастазов плоскоклеточного рака (ПКР) в лимфатических узлах шеи без выявленного первичного очага, а также оценить эффективность различных методов лечения.*

Материалы и методы. *Проведен ретроспективный анализ данных о 45 больных с метастазами ПКР в шейных лимфатических узлах без выявленного первичного очага, лечившихся в разных отделениях ФГБУ «Национальный медицинский исследовательский центр онкологии им. Н.Н. Блохина» Минздрава России с 2005 по 2012 г. Источником сведений стали амбулаторные карты и истории болезней, гистологические препараты и парафиновые блоки.*

Результаты. *Метастазы ПКР без выявленного первичного очага наиболее характерны для узлов шеи и верхней части туловища, среди пациентов преобладают мужчины 50–59 лет. Для установления локализации первичного очага традиционные диагностические процедуры не всегда эффективны: при морфологическом исследовании первичный очаг может скрываться за воспалительными изменениями, кроме того, само опухолевое поражение может быть первичным очагом. Опухоли, схожие с лимфоэпителиомоподобным раком, также могли имитировать метастаз в лимфатическом узле. Рак миндалин очень часто даже при повторных биопсиях не обнаруживается, поэтому вполне оправданна диагностическая тонзиллэктомия. Выживаемость мало зависит от идентификации источника метастазирования. Круг методов лечения при ПКР ограничен, большую эффективность демонстрируют комбинированные и комплексные методы, химиотерапия менее целесообразна. Ведущим прогностическим фактором является степень распространенности метастатического поражения. Вирусологическое исследование позволяет лишь предположить локализацию опухолевого процесса в носоглотке у больных с экспрессией вируса папилломы человека и прогнозировать у них большую выживаемость, а число пациентов с экспрессией вируса Эпштейна–Барр слишком незначительно для обоснованных предположений.*

Выводы. *При метастазах ПКР в лимфатических узлах шеи без выявленного первичного очага скрыто протекающая опухоль чаще всего обнаруживается в глоточных миндалинах и в области корня языка. В отдельных случаях метастатический узел сам может быть первичным очагом. Наиболее эффективна комплексная терапия – хирургическое вмешательство с последующей лучевой терапией в сочетании с химиотерапией. Спектр диагностических процедур может включать двустороннюю тонзиллэктомию и мукозэктомию области корня языка.*

Ключевые слова: *плоскоклеточный рак, метастазы без выявленного первичного очага, лимфатические узлы шеи*

Для цитирования: *Комаров И.Г., Карселадзе Д.А., Сендерович А.И. и др. Метастазы плоскоклеточного рака в лимфатических узлах шеи без выявленного первичного очага. Опухоли головы и шеи 2018;8(1):38–47.*

DOI: 10.17650/2222-1468-2018-8-1-38-47

Metastases of squamous cell carcinoma in the lymph nodes of the neck without the revealed primary focus

I.G. Komarov, D.A. Karseladze, A.I. Senderovich, A.I. Karseladze, K.V. Smirnova, M.A. Krylovetskaya

N.N. Blokhin National Medical Research Center of Oncology, Ministry of Health of Russia; 23 Kashirskoe Shosse, Moscow 115478, Russia

Objective *is to identify regularity of metastases distribution of the squamous cell carcinoma (SCC) in the lymph nodes of the neck without revealed primary focus, as well as to evaluate the effectiveness of various methods of treatment.*

Materials and methods. *Performed the retrospective 45 patients data analysis with metastases of SCC in cervical lymph nodes without the revealed primary focus treated in different departments of N.N. Blokhin National Medical Research Center of Oncology from 2005 to 2012. The source of information were outpatient studies and medical histories, histological preparations and paraffin blocks.*

Results. *Metastases of SCC without revealed primary focus are most typical for nodes of a neck and upper part of the body, there are among the patients mostly males aged 50–59 years. To establish the localization of the primary focus, traditional diagnostic procedures are not always effective: in morphological analysis, the primary focus can be hidden behind inflammatory changes, in addition, the tumor lesion can be of a primary focus. Tumors, similar to lymphoepithelioma-like carcinoma, could also simulate metastasis in the lymph node. Tonsil can-*

cer is very often not detected even with repeated biopsies, therefore diagnostic tonsillectomy is justified. Survival depends slightly on the identification of the source of metastasis. The range of treatment methods for SCC is limited, combined and complex methods demonstrate greater efficiency, chemotherapy is less reasonable. The leading prognostic factor is the degree of distribution of metastatic lesion. Virologic analysis allows only to assume localization of the tumor process in the nasopharynx in patients with human papillomavirus and predict their greater survival, and the number of patients with Epstein–Barr virus is too small for reasonable hypotheses.

Conclusion. *With metastases of SCC in the lymph nodes of the neck without the revealed primary focus, the hidden distributing tumor is most often appears in the pharyngeal tonsils and in the root region of the tongue. In some cases, the metastatic node can be the primary focus. The most effective complex therapy is surgical intervention with followed radiation therapy in combination with chemotherapy. The spectrum (range) of diagnostic procedures can include bilateral tonsillectomy and mucosectomy of the root region of the tongue.*

Key words: *squamous cell carcinoma, metastases without identified primary focus, lymph nodes of the neck*

For citation: *Komarov I.G., Karseladze D.A.,Senderovich A.I. et al. Metastases of squamous cell carcinoma in the lymph nodes of the neck without the revealed primary focus. Opukholi golovy i shei = Head and Neck Tumors 2018;8(1):38–47.*

Введение

Термином «метастазы злокачественной опухоли без выявленного первичного очага» обозначают онкологическое заболевание, которое проявляется метастатическими опухолями и при котором первичный очаг невозможно установить ни на основании анамнеза, ни при обследовании. По данным различных авторов, этот диагноз получают 3–5 % онкологических больных, обратившихся за медицинской помощью. Опухоли без выявленного первичного очага занимают 7-е место по частоте и 4-е место по уровню смертности среди всех злокачественных новообразований. У мужчин опухоли без выявленного первичного очага встречаются несколько чаще, особенно при изолированном поражении шейных лимфатических узлов, костей и средостения. С увеличением возраста кривая заболеваемости резко идет вверх, достигая пика к 65 годам [1–4].

Первичный источник идентифицируется при жизни только у 25 % больных. В 15–20 % случаев первичный очаг не находят даже на аутопсии [3, 4]. Хотя метастазы без выявленного первичного очага отличаются своим происхождением, биологическое поведение их приблизительно одинаково. Они характеризуются случайной, нетипичной локализацией (т. е. поражением нерегионарных лимфатических узлов), быстрым прогрессированием процесса на самых ранних этапах развития, а также необычной комбинацией иммуногистохимических (ИГХ) маркеров. В связи с большой гетерогенностью опухоли обычно не удается выяснить, какой клон клеток стал источником метастазов, так как теряется набор морфологических признаков, позволяющих различить клетки по принадлежности к тому или иному органу [5]. На практике метастазы без выявленного первичного очага требуют проведения разнообразных диагностических процедур, порой не приносящих положительного результата.

Цель исследования – выявить закономерности протекания метастазов плоскоклеточного рака (ПКР) в лимфатических узлах шеи без выявленного первичного очага, а также оценить эффективность различных методов лечения.

Материалы и методы

Учитывая нерешенность целого ряда вопросов клинического и клинико-морфологического плана, мы провели ретроспективный анализ данных о 45 больных с метастазами ПКР в шейных лимфатических узлах без выявленного первичного очага, прошедших лечение в разных отделениях ФГБУ «Национальный медицинский исследовательский центр онкологии им. Н.Н. Блохина» Минздрава России (НМИЦ онкологии им. Н.Н. Блохина) с 2005 по 2012 г. Источником сведений стали амбулаторные карты и истории болезней, а также изучены гистологические препараты и парафиновые блоки. Наряду с традиционными морфологическими методами применяли ИГХ и в отдельных наблюдениях молекулярно-генетические (флуоресцентная гибридизация *in situ*).

Для выявления влияния вирусов папилломы человека (ВПЧ) и Эпштейна–Барр (ВЭБ) на течение и прогноз заболевания, а также для изучения возможной диагностической ценности определения суррогатного маркера p16 в опухолевых клетках исследовали ДНК, выделенную из парафиновых срезов 34 больных с последующей постановкой полимеразной цепной реакции (ПЦР). Для детекции ВПЧ использовали коммерческий набор «АмплиСенс ВПЧ ВКР генотип-FL» (ФБУН ЦНИИ эпидемиологии Роспотребнадзора, Россия). Результаты оценивали с помощью прибора Rotor-Gene 6000 (Qiagen, Германия). Для диагностики ВЭБ применяли специфические праймеры по описанной ранее методике [6]. В 20 случаях проводили ИГХ исследование суррогатного маркера p16 (DB Biotech, клон R19-D, в разведении 1:100). Реакция считалась положительной, если ее продукт темно-коричневого цвета откладывался в ядре или в ядре и цитоплазме, а число окрашенных клеток превышало 5 %. Изолированная цитоплазматическая окраска расценивалась как отрицательная реакция.

Распределение больных с метастазами плоскоклеточного рака в лимфатических узлах шеи по полу и возрасту

Distribution of patients with metastases of squamous cell carcinoma in the lymph nodes of the neck by gender and age

Пол Gender	Число больных, абс. Number of patients, abs.					
	в зависимости от возраста, лет depending on the age, years					Всего Total
	30–39,9	40–49,9	50–59,9	60–69,9	70–79,9	
Мужчины Male	2	5	19	8	2	36
Женщины Female	–	1	5	2	1	9

Оценка выживаемости проводилась с помощью анализа кривых методом Каплана–Майера.

Результаты

Среди пациентов с метастазами ПКР в лимфатических узлах шеи преобладали мужчины. В 26 случаях поражение было правосторонним, в 16 – левосторонним, в 3 – двусторонним. Наибольшее число пациентов было в возрасте 50–59 лет (см. таблицу).

При объективном обследовании констатировано наличие узла в разных отделах шеи: у 8 – в верхней трети, у 6 – в средней трети, у 4 – в нижней трети. В ряде случаев в медицинской документации фигурировал более общий термин «на шее». У 2 пациентов поражение шейных лимфатических узлов сочеталось с диссеминацией по другим группам периферических узлов и забрюшинным лимфатическим узлам. В 21 случае имелись указания на локализацию узлов в проекции слюнных желез.

При сравнении доступных пальпации лимфатических узлов установлено, что у 17 больных максимальный диаметр узла не превышал 4 см, у 11 – 6 см, у 7 – 10 см; у 10 пациентов контуры конгломератов были плохо очерченными. Почти у всех больных узлы имели плотную консистенцию (изредка – плотноэластическую), были неподвижными (в отдельных наблюдениях – плотно спаянными с окружающими структурами), безболезненными или с незначительной болезненностью при пальпации. Сильные боли, иррадиирующие в затылок, были только у 1 пациентки с расположением узлов в заушной области. В 5 наблюдениях кожа над опухолью была гиперемирована, в 1 – имела багрово-синюшный цвет.

У 32 пациентов от появления опухоли до обращения за медицинской помощью прошло от 1 до 6 мес, у 13 больных – больше 6 мес. Основным проявлением заболевания был опухолевый узел, который медленно увеличивался со временем. Одна пациентка страдала системной красной волчанкой, поэтому увеличение лимфатических узлов первоначально расценили как проявление коллагеноза. В 1 случае диагноз метастазов без выявленного первичного очага был установлен без учета анамнеза: 5 лет назад больная прошла радикальное лечение по поводу рака носоглотки.

До поступления в клиники НМИЦ онкологии им. Н.Н. Блохина 37 пациентов не получали никакого специального противоопухолевого лечения, 8 больных с предположительными диагнозами подверглись противоопухолевой терапии, из них 4 – только химиотерапии (от 2 до 6 курсов), остальные 4 – химиотерапии в сочетании с лучевой терапией (от 40 до 70 Гр). Эффект терапии или полностью отсутствовал, или был незначительным.

Применяли разные диагностические методы: ультразвуковое исследование, компьютерную томографию, биопсию или радикальное хирургическое вмешательство.

С помощью ультразвукового исследования уточняли размеры и распространенность поражения, выявляли небольшие отсевы от основного узла, а также другие очаги поражения. При компьютерной томографии решали те же задачи, а также уточняли локализацию пораженных узлов для последующего хирургического вмешательства (взаимоотношение опухоли с сосудами и окружающими органами).

В процессе обследования использовали эндоскопические методы. Гастроскопию провели у 7 больных, ларингоскопию – у 4 (у 1 – дважды).

У 2 пациентов удалены новообразования губы, которые расценены клинически как возможная первичная опухоль. Они оказались сосудистой мальформацией и пигментным невусом. У 3 больных исследовали частицы слизистой оболочки альвеолярного отростка верхней челюсти и щеки. Рак выявлен в 1 из 4 биопсий глотки, безрезультатными были 5 биопсий гортани, причем у 1 больного дважды. Биопсию кожи выполняли 2 раза (у 1 больного диагностировали первичный рак), биопсию языка – 5 раз, у 1 пациента дважды и у 1 – четырежды (обнаружен рак корня языка). Наконец, 14 пациентов подверглись биопсии

глоточной миндалины, причем 3 – дважды, а 1 – четырежды. В 1 случае при биопсии молочной железы выявлена первичная опухоль.

Хирургическое вмешательство различного объема было проведено у 31 больного: операция Крайля – у 14, в сочетании с паротидэктомией – у 2, фасциально-футлярное иссечение клетчатки шеи – у 12, удаление слюнной железы – у 1, удаление конгломерата узлов в средней и верхней трети шеи – у 1 (повторное вмешательство после нерадикальной операции, выполненной в другом учреждении), у 1 – тиреоидэктомия (гистологически – узловой зоб).

Полученный тканевый материал исследован микроскопически, в 1/3 случаев гистологическое исследование дополнялось ИГХ.

При микроскопическом исследовании структуры опухолевого поражения больных условно разделили на 2 группы. В 1-ю группу вошли пациенты с бесспорным ороговевающим ПКР, диагностика которого не потребовала никаких дополнительных методов. Во 2-ю группу включены больные, для верификации поражения у которых применяли ИГХ метод.

Среди метастазов ПКР без выявленного первичного очага были случаи высокодифференцированных новообразований, в том числе опухоли, представленные целиком эпидермоидными структурами (16 случаев).

В 9 случаях выявлен сравнительно слабо дифференцированный рак, лишь на ограниченных участках вызревающий в эпидермизированные структуры. В остальных случаях из-за терапевтического патоморфоза степень дифференцировки не определена. Почти в 1/2 случаев отмечались значительных размеров очаги некроза, кистозной дегенерации, миксоматоза и абсцедирования. В отдельных случаях, также без предшествующей терапии, наблюдались поля фиброза и ангиоматоза. Чрезвычайно характерная черта – гнездная диссеминация в клетчатке, реже наблюдалось прорастание в прилежащие к узлу поперечно-полосатые мышцы. В 6 наблюдениях лимфоидная ткань узлов была сильно редуцирована, а в отдельных случаях попросту отсутствовала, что порой ставило патоморфолога перед диагностической дилеммой: считать изучаемый материал метастазом или первичным опухолевым поражением.

В послеоперационном материале по поводу поражения шейной области очень часто содержалась ткань слюнной железы. Обычно признаков прорастания в железу не наблюдалось, за исключением 7 случаев, когда степень распространения по слюнной железе была настолько значительной, что вставал вопрос о том, является ли опухоль первичным новообразованием слюнной железы (ПКР, исходящим из протоков) или метастазом с обширной инвазией структур, окружающих лимфатический узел. Кроме типичного эпидермоидного рака мы встретили несколько опухолей особой структуры, из которых отметим следующие случаи.

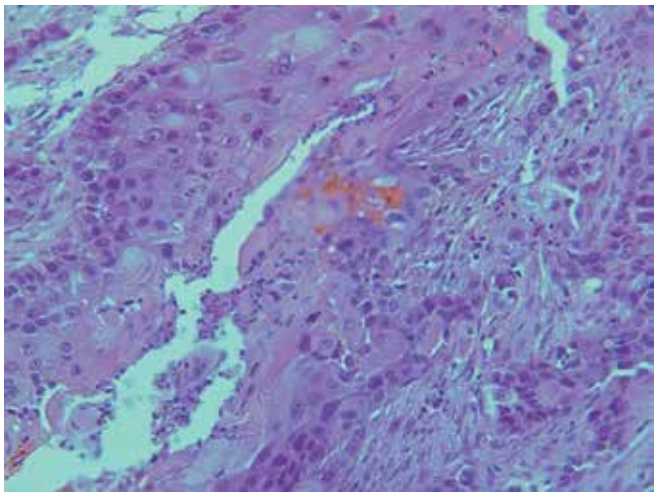

Рис. 1. *Метастаз плоскоклеточного компонента метатипического варианта рака молочной железы у больной В. Окраска гематоксилином и эозином, ×200*

Fig. 1. *Metastasis of the squamous cell component of the metatypical variant of breast cancer in patient B. Hematoxylin and eosin staining, ×200*

Больная В., 37 лет, при морфологическом исследовании шейного лимфатического узла верифицирован метастаз ПКР (рис. 1). При дообследовании было выявлено поражение шейных, аксиллярных, забрюшинных, паховых лимфатических узлов и узел в молочной железе с вовлечением кожи. При гистологическом исследовании биопсийного материала молочной железы диагностирован инфильтративный протоковый рак с распространенными процессами плоскоклеточной метаплазии (рис. 2). В метастатических очагах, по-видимому, преобладали структуры плоскоклеточ-

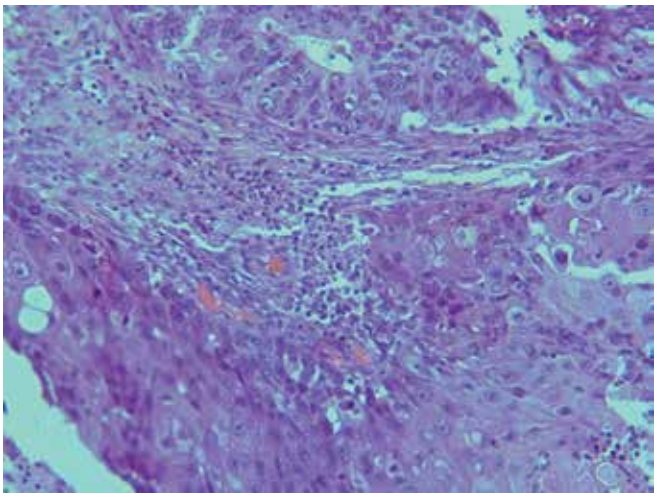

Рис. 2. *Первичный рак в молочной железе больной В. с сочетанием плоскоклеточных структур (левая нижняя часть рисунка) и структур рака неспецифической морфологии (верхняя часть рисунка). Окраска гематоксилином и эозином, ×200*

Fig. 2. *Primary cancer in the mammary gland of patient B. with a combination of squamous cell structures (the lower left part of the figure) and cancer structures of non-specific morphology (the upper part of the figure). Hematoxylin and eosin staining, ×200*

ного типа. Это клиническое наблюдение напоминает о наличии многокомпонентных новообразований, каждый компонент которых может давать самостоятельные метастазы.

У пациентки Т., 40 лет, в околоушном лимфатическом узле выявлен метастаз веретеноклеточной опухоли, иммуногистохимически соответствующей веретеноклеточному ПКР. Очаг в легком у этой больной при биопсии имел идентичную структуру, что позволило расценить картину как первичный рак легкого.

У 1 больного метастатический очаг в подчелюстной области имел строение базалоидного эпидермоидного рака, поражающего слюнную железу на значительной площади, и еще у 1 больного поражение лимфатического узла было зарегистрировано вблизи слюнной железы с плеоморфной аденомой. В слюнной железе, прилежащей к метастатическому узлу, обнаружена плеоморфная аденома с пролиферацией клеточных структур. Генез плоскоклеточного метастаза из слюнной железы был высоковероятным. В этих наблюдениях незначительные морфологические детали в опухолевой ткани помогли сузить нозологический спектр ПКР.

Терапевтический патоморфоз в тех случаях, когда хирургическому вмешательству предшествовали курсы химиотерапии и/или лучевой терапии, определен в 8 наблюдениях. У 5 больных был выраженный лечебный патоморфоз IV степени. С большим трудом после многократных дополнительных морфологических исследований материала были обнаружены единичные дистрофически измененные опухолевые клетки. В остальных 3 случаях проявления патоморфоза были незначительно выражены и заключались в формировании полостей распада кист и дистрофических изменениях опухолевых клеток.

Нехирургическое лечение заключалось в химиотерапии и лучевой терапии или в сочетании обоих методов. Изолированная лучевая терапия проводилась у 8 больных в суммарных дозах 40–70 Гр. Для химиотерапии применялось сочетание платиносодержащих препаратов с фторурацилом. Лечение назначалось как до, так и после операции. При этом течение болезни весьма отличалось в разных группах больных. Только химиотерапию получали 22 больных, из них 1 – с гипертермическим компонентом. Непосредственный эффект этого вида терапии оценить трудно, поскольку большая часть больных была недоступна для динамического контрольного обследования, однако зарегистрированы случаи полного терапевтического патоморфоза (3 пациента). В то же время у небольшого числа больных, наоборот, наблюдалось прогрессирование процесса. В целом создается впечатление, что непосредственные результаты гораздо лучше при сочетании химиотерапии с лучевой терапией (обычно от 40 до 60 Гр).

У 26 больных сведений об эффективности лечения к моменту окончания терапии в клиниках НМИЦ онкологии им. Н.Н. Блохина не было. Два пациента отказались от химиотерапии, 4 больным не назначалась никакая терапия, осуществлялось только наблюдение. У 9 развился рецидив вскоре после окончания курса химиотерапии. У 5 наблюдалась частичная или полная микроскопическая регрессия. У 5 наступила ремиссия длительностью от 1 до 7 лет (2 больных), но у 1 больной из последней группы ремиссия сменилась быстрым прогрессированием с фатальным исходом.

Для пациентов, у которых метастазирование является единственным клиническим проявлением процесса, существенным является поиск первичного очага. Больные обследованы очень тщательно с использованием широкого арсенала диагностических процедур, за исключением тех из них, кто отказался от дальнейшего обследования из-за тяжести состояния, семейных обстоятельств и других причин.

В отдельных случаях первичный очаг выявлен в процессе постклинического наблюдения. Из 45 больных первичный очаг клинически был выявлен и гистологически подтвержден у 10 (22,22 %) пациентов, у 4 он был локализован в миндалине, из них у 3 диагноз был установлен при первой же госпитализации, а у 4-го больного первичный очаг выявлен в процессе динамического наблюдения спустя 2 года. Все первичные опухоли были небольших размеров и верифицированы при биопсиях, чаще многократных.

У 1 больного установлен диагноз веретеноклеточного варианта ПКР легкого.

В 1 наблюдении, у больной 53 лет, метастатическое поражение шейных лимфатических узлов сопровождалось ростом опухоли в щитовидной железе и наличием опухолевых клеток в материале биопсии корня языка, в основном в просвете сосудов и кистозноподобных структурах. При этом при неоднократных биопсиях этой области сформированного пласта опухоли не обнаружено. Процесс был расценен как вариант рака корня языка.

У 1 больной метастаз ПКР оказался метастазом плоскоклеточного компонента метатипического рака молочной железы многокомпонентного строения.

В 1 случае была доказана тесная топографическая связь опухоли со слюнной железой, ее расценили как базалоидный плоскоклеточный рак слюнной железы протокового генеза.

У 1 больной из-за плохо собранного анамнеза не учли того факта, что она 5 лет назад лечилась по поводу рака носоглотки. Гистологически при пересмотре препаратов был установлен низкодифференцированный ПКР.

У 1 пациента 5 лет спустя после первичной госпитализации развилась клиническая картина дисфагии. При обследовании был выявлен ПКР пищевода.

У 35 больных источник метастазирования не был установлен в сроки, в течение которых больной контактировал с НМИЦ онкологии им. Н.Н. Блохина, и на основании документов, присланных с места проживания больных. Эти сроки варьировали от 1 до 7 лет, в 1 случае – до 14 лет.

Пять пациентов представляли собой своеобразную группу, у которой гистологически верифицировать процесс не удалось, но возникли те или иные предположения, которые целесообразно разобрать более детально.

У 2 больных при биопсии были заподозрены опухолевые клетки в миндалине и слизистой оболочке корня языка. Отсутствие окончательной морфологической верификации диагноза было обусловлено деформированным видом небольшого количества опухолевых клеток. Повторную биопсию не проводили.

У 1 пациента по макроскопическому виду экзофитной опухоли в носоглотке можно было заподозрить рак, но от операции в объеме иссечения опухоли больной отказался.

Кроме упомянутого выше случая рака слюнной железы, у 2 больных ПКР либо имел некоторые черты лимфоэпителиомоподобного рака, либо был сопряжен с наличием в ткани рядом лежащей слюнной железы плеоморфной аденомы с фокусами анаплазии эпидермоидного компонента. К сожалению, тканевого материала в этих случаях было недостаточно для детализации микроскопической структуры процессов в слюнной железе.

Ретроспективно мы оценили значение коэкспрессии ВПЧ и ВЭБ в геноме опухолевых клеток. Основная цель заключалась в определении возможности использовать результаты вирусологических исследований в топографической диагностике и прогнозировании процесса. Вирусологическому исследованию подверглась ДНК, выделенная из парафиновых блоков 33 больных (29 мужчин, 4 женщины). Из них в 8 случаях возникли методические проблемы (небольшое количество ДНК, отсутствие внутреннего контроля, Ct = 35,16 или 35,21). У 11 из оставшихся 23 больных реакция была положительной, а у 12 – отрицательной. Во всех случаях речь шла о 16-м генотипе ВПЧ, хотя исследовались и остальные наиболее онкогенные генотипы (18, 31, 33, 35, 39, 45, 51, 52, 56, 58, 59-й). Реакция на все последние была отрицательной. Предшествующая терапия значения не имела. Вирус обнаруживался как до, так и после лечения. Из 11 случаев метастазов в шейных лимфатических узлах в 3 был рак миндалины, в 1 – рак корня языка, а в остальных установить первичный очаг не представлялось возможным. Максимальный срок выживаемости составил 9–10 лет, минимальный – 5 лет. Один больной умер на 7-м году от сепсиса.

При отрицательной реакции на ВПЧ больные пережили 7-летний период (2 пациента), 6-летний (1 больной) и 5-летний (2 больных); 2 пациента умерли через 2 года, 2 – через 1 и 7 лет от неопухолевой патологии. Сведения о первичном очаге у 5 больных отсутствуют.

ИГХ исследование суррогатного маркера p16 было проведено в 19 случаях (в отличие от 23 случаев, исследованных с помощью ПЦР). Это количественное расхождение было обусловлено техническими причинами – отсутствием соответствующих блоков. Как уже было указано выше, за положительную реакцию принимали темно-коричневую ядерную или ядерно-цитоплазматическую окраску не менее чем в 5 % опухолевых клеток. Принципиально результаты применения обоих методов сопоставимы. Положительной была ИГХ реакция в 9 случаях – 47 % (против 48 % ПЦР), а отрицательной у 10 больных – 53 % (против 52 % ПЦР). В целом ИГХ метод позволяет более детально анализировать популяции опухолевых клеток, выявлять незначительное количество положительно реагирующих элементов, но при этом условия учета результатов реакции (не менее 5 % положительно реагирующих клеток) в определенной степени нивелируют эти преимущества.

В интактной опухолевой ткани четко прослеживалась зависимость степени экспрессии p16 от степени дифференцировки опухолевых клеток. Маркер p16 всегда экспрессировался в менее зрелых структурах и отсутствовал в дифференцированных эпидермоидных структурах (рис. 3–5). Проведенная предоперационная терапия мало меняла результаты ИГХ реакций, поскольку при отсутствии патоморфоза реакция была полноценной, а в случае выраженного патоморфоза ни один метод не позволял убедительно

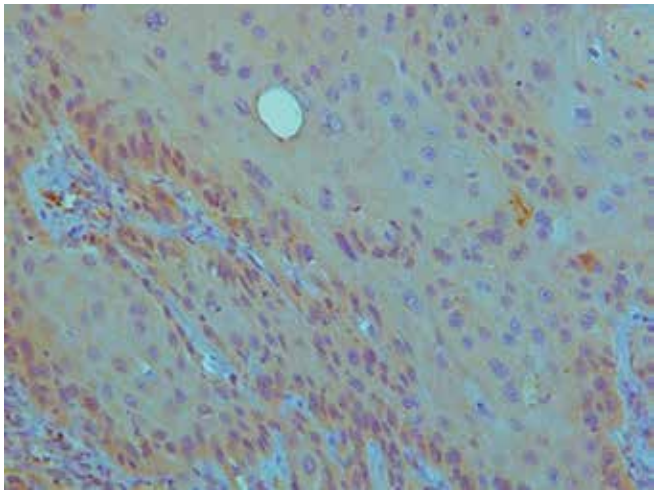

Рис. 3. *Экспрессия p16. Отрицательная реакция в высокодифференцированных структурах. Иммуногистохимическая окраска, ×200*
Fig. 3. *Expression p16. Negative reaction in highly differentiated structures. Immunohistochemical staining, ×200*

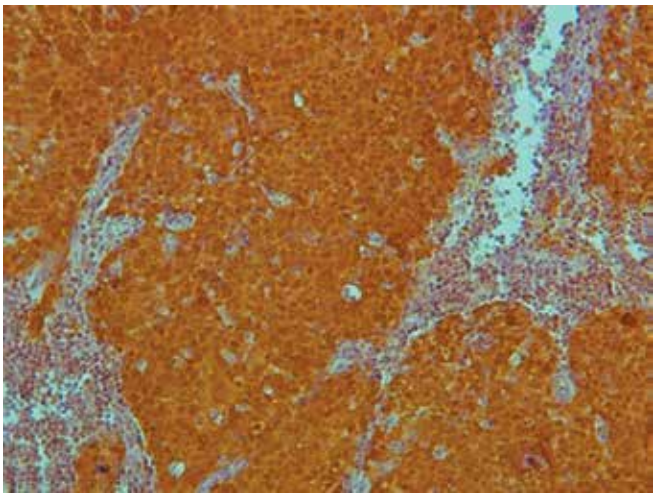

Рис. 4. *Яркая положительная реакция в недифференцированных структурах того же рака. Иммуногистохимическая окраска, ×200*
Fig. 4. *Bright positive reaction in the undifferentiated structures of the same cancer. Immunohistochemical staining, ×200*

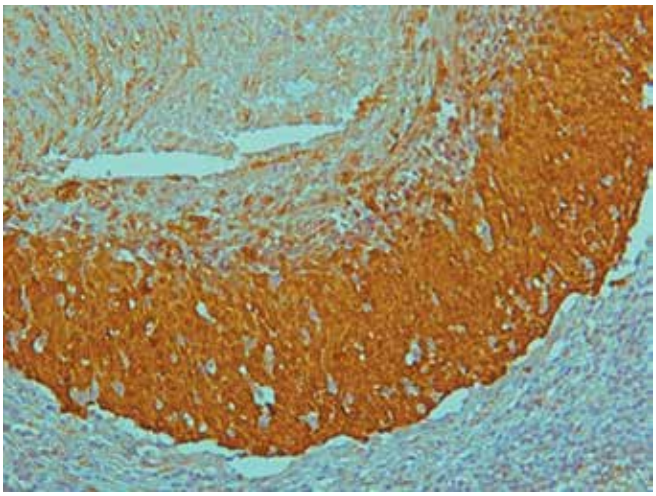

Рис. 5. *Отрицательная реакция в зрелом компоненте (верхняя часть рисунка), положительная окраска в недифференцированном компоненте (нижняя часть рисунка). Иммуногистохимическая окраска, ×200*
Fig. 5. *The negative reaction in the mature component (the upper part of the figure), the positive staining in the undifferentiated component (the lower part of the figure). Immunohistochemical staining, ×200*

продемонстрировать наличие p16 в разрушенной опухолевой ткани.

Что касается использования p16 для установления топики первичного очага, то из тех 4 больных, первичный очаг у которых был выявлен в процессе обследования в клинике, положительная реакция на p16 ассоциировалась с опухолевым поражением полости рта и ротоглотки. Однако материала для окончательных выводов мало, требуется накопление большего числа клинических случаев.

В пораженных тканях только у 2 пациентов был обнаружен геном ВЭБ. По разным локусам у этих больных выявлены совпадения по вариантам XhoI+, Bam HI-/F, ВЭБ-1 и отличия по варианту LMP1. У 1 больного обнаруживался Med+, а у 2-го – B95.8/A. Больной 37 лет с вариантом Med+ не пережил 5-летнего периода, в то время как 2-й больной Б., 24 лет, наблюдается 10-й год. У 1-го больного был диагностирован рак миндалины, у 2-го же первичный очаг не найден. У обоих больных была также положительная реакция на ВПЧ.

При анализе характера выживаемости больных установлено следующее. Из всей выборки (имелись сведения о 39 пациентах) были исключены больные, смерть которых явно не была связана с основным заболеванием. Так, 4 пациента скончались от сопутствующей патологии или несчастного случая (инсульт, сепсис, асфиксия во время приема пищи и др.), из них 2 умерли в течение первых 2 лет, а 2 прожили 7 лет; 9 (26 %) из 35 больных умерли в первые 2 года после постановки диагноза, 1 (3,5 %) – на 3-м году, остальные 15 (70,5 %) живы 5 и более лет. Из них 1 пережил 30-летний период.

Больные, пережившие 5 и более лет, имели такой прогностически благоприятный параметр, как локально ограниченный опухолевый процесс. Представляет интерес тот факт, что 10 больных этой группы получили лучевую терапию в стандартных дозах и при гистологическом исследовании послеоперационного материала выявлен хорошо выраженный постлучевой патоморфоз III–IV степени.

Обсуждение

Из множества результатов, полученных при изучении клинического материала, некоторые требуют более пристального внимания.

Можно отметить, что метастазы ПКР без выявленного первичного очага наиболее характерны для узлов шеи и верхней части туловища, что соответствует данным литературы [7, 8]. В паховой области такие случаи выявляются реже. Вероятно, это объясняется высокой частотой ПКР, локализующегося в органах и тканях головы и шеи. Объяснить преобладание пациентов мужского пола среди этого контингента больных можно высокой частотой заболеваемости ПКР органов и тканей головы и шеи в мужской популяции.

Для установления локализации первичного очага при метастазах ПКР традиционные диагностические процедуры не всегда эффективны в силу неспецифического характера самого эпидермоидного рака. При морфологическом исследовании нужно учитывать, что, во-первых, как показал анализ представленных случаев, первичный очаг может находиться рядом, завуалированный воспалительными изменениями, во-вторых, само опухолевое поражение может быть первичным очагом. Следует очень осторожно оценивать роль слюнной железы, в том числе и малых слюнных желез, в которых ПКР может возникать

и возникает достаточно часто. Кроме ПКР на нашем материале встречались опухоли, схожие с лимфоэпителиомоподобным раком, и они также могли имитировать метастаз в лимфатическом узле. Миндалины остаются одним из скрытых источников метастазов на шее. Рак миндалин очень часто даже при повторных биопсиях не обнаруживается в силу небольших размеров опухоли. Поэтому кажется вполне оправданным предложение ряда авторов о целесообразности диагностической тонзиллэктомии [4, 9].

Несколько слов скажем об озлокачествленных бранхиогенных кистах. В представленном материале случаев, достоверно относящихся к данной нозологии, мы не обнаружили, поскольку ни одно из наблюдений не удовлетворяло критериям, используемым для спецификации этой нозологии [7]. Отчасти трудности в объективной диагностике были обусловлены или поздними морфогенетическими стадиями процесса, что приводило к стиранию фоновых структур, или же тем обстоятельством, что в ряде случаев проводилась только биопсия, что исключало возможность определить пространственную характеристику процесса.

В большинстве изученных случаев метастазов ПКР в лимфатических узлах шеи первичный очаг был выявлен в органах и тканях головы и шеи, за исключением 2 пациентов, у которых диагностирован рак легкого и рак молочной железы. Следовательно, при поиске первичного очага у этого контингента больных в первую очередь нужно обследовать органы головы и шеи, что согласуется с данными литературы [8–10].

Что касается диагностических мероприятий, то после оценки общего состояния пациента, уточнения распространенности опухолевого поражения, получения морфологических характеристик опухоли в случае, если после базовых исследований первичный очаг не обнаружен, не следует тратить время на его поиски. По полученным данным, выживаемость мало зависит от идентификации источника метастазирования, поэтому следует начать терапию, круг методов которой при ПКР ограничен, а схемы довольно типичны. Сказанное, конечно, ни в коей мере не означает отказа от тщательного контроля состояния больных с целью выявления первичного очага в динамике. В нашем материале имеется случай, когда ПКР пищевода проявился на 5-м году наблюдения за пациентом, но откладывать лечение на неопределенное время, мотивируя это поиском первичного очага, недопустимо.

По нашим данным создается впечатление о большей эффективности комбинированных и комплексных методов лечения. Мнение это в основном совпадает с данными литературы [9, 11]. Химиотерапия, по нашим наблюдениям, менее целесообразна. И конечно же, ведущим прогностическим фактором является степень распространенности метастатического поражения. В первые 2 года погибли именно те больные, которые имели выраженное местное проявление болезни, а живы (пережили 5-летний период) пациенты с минимальными проявлениями процесса, которым в комплексе лечебных мероприятий выполнено радикальное удаление патологического очага.

Остается открытым вопрос о том, можно ли использовать вирусологические исследования в диагностических целях [6, 10–13]. Именно в диагностических, потому что проблема вирусной этиологии опухолей головы и шеи в настоящее время интенсивно изучается, но пока еще ждет окончательного решения [12–14]. По данным наших исследований, как вирусологического, так и ИГХ (путем изучения суррогатного маркера p16, косвенно указывающего на экспрессию генома ВПЧ), складывается впечатление, что эти результаты могут быть использованы больше как прогностические маркеры, чем как маркеры органной принадлежности. Пока вирусологическое исследование дает лишь возможность предположить локализацию опухолевого процесса в носоглотке у пациентов с экспрессией вируса.

Что касается прогностической ценности вирусологического исследования, то в тех случаях, когда отдаленные результаты позволяют судить о выживаемости, можно констатировать, что инфицированные больные живут дольше, чем пациенты без экспрессии ВПЧ. Этот феномен, по всеобщему мнению, связан с более напряженным иммунитетом.

Число положительных случаев с экспрессией генома ВЭБ слишком незначительно (2 больных) для обоснованных предположений.

Выводы

При метастазах ПКР в лимфатических узлах шеи без выявленного первичного очага скрытая опухоль чаще всего обнаруживается в глоточных миндалинах и в области корня языка и может клинически проявиться спустя несколько лет от начала заболевания.

В отдельных случаях метастатический узел сам может быть первичным очагом, в котором при росте опухоли произошло стирание предшествующих структур. Вероятнее всего, в таких случаях генез опухоли можно связать со слюнными железами, преимущественно малыми.

Наиболее эффективна комплексная терапия – хирургическое вмешательство с последующей лучевой терапией в сочетании с химиотерапией. Своевременно начатое лечение может привести к длительным безрецидивным срокам выживаемости.

Расширенный спектр диагностических процедур при соответствующих показаниях может включать двустороннюю тонзиллэктомию и мукозэктомию области корня языка.

ЛИТЕРАТУРА / REFERENCES

1. Рак без выявленного первичного очага. В кн.: Минимальные клинические рекомендации Европейского общества медицинской онкологии (ESMO). М.: Изд. группа РОНЦ им. Н.Н. Блохина РАМН, 2010. С. 348–353. [Cancer without detected primary focus. In: Minimal clinical recommendations of the European Society for Medical Oncology (ESMO). Moscow: Publ. group of the N.N. Blokhin ROSC, 2010. Pp. 348–353. (In Russ.)].
2. Pavlidis N., Fizazi K. Carcinoma of unknown primary (CUP). Crit Rev Oncol Hematol 2009;69(3):271–8. DOI: 10.1016/j.critrevonc.2008.09.005.
3. Pavlidis N., Pentheroudakis G. Cancer of unknown primary site: 20 questions to be answered. Ann Oncol 2010;21 Suppl 7: vii303–7. DOI: 10.1093/annonc/mdq278.
4. Комаров И.Г., Слетина С.Ю. Метастазы злокачественных опухолей без выявленного первичного очага. Онкогинекология 2015;(2):50–8. [Komarov I.G., Sletina S.Yu. Metastases of malignant tumor of unknown primary. Onkoginekologiya = Gynecologic Oncology 2015;(2):50–8. (In Russ.)].
5. Nystrom J.S., Weiner J.M., Heffelfinger-Juttner J. et al. Metastatic and histologic presentation in unknown primary cancer. Semin Oncol 1977;4(1):53–8. PMID: 841350.
6. Гончарова Е.В., Сенюта Н.Б., Смирнова К.В. и др. Вирус Эпштейна–Барр (ВЭБ) в России: инфицированность населения и анализ вариантов гена LMP1 у больных ВЭБ-ассоциированными патологиями и здоровых лиц. Вопросы вирусологии 2015;60(2):11–7. [Goncharova E.V., Senyuta N.B., Smirnova K.V. et al. Epstein–Barr virus (EBV) in Russia: infection of the population and analysis of the LMP1 gene variants in patients with EBV-associated pathologies and healthy individuals. Voprosy virusologii = Problems of Virology 2015;60(2):11–7. (In Russ.)].
7. Chauhan A., Tiwari S., Pathak N. Primary branchiogenic carcinoma: report of a case and a review of the literature. J Cancer Res Ther 2013;9(1):135–7. DOI: 10.4103/0973-1482.110380.
8. Choi J., Nahm J.H., Kim S.K. Prognostic clinicopathologic factors in carcinoma of unknown primary origin: a study of 106 consecutive cases. Oncotarget 2017;8(37):62630–40. DOI: 10.18632/oncotarget.16021.
9. Mackenzie K., Watson M., Jankowska P. et al. Investigation and management of the unknown primary with metastatic neck disease: United Kingdom National Multidisciplinary Guidelines. J Laryngol Otol 2016;130(Suppl 2):170–5. DOI: 10.1017/S0022215116000591.
10. Al Kadah B., Papaspyrou G., Linxweiler M. et al. Cancer of unknown primary (CUP) of the head and neck: retrospective analysis of 81 patients. Eur Arch Otorhinolaryngol 2017;274(6):2557–66.
11. Martell K., Mackenzie J., Kerney W., Lau H.Y. Management delays in patients with squamous cell cancer of neck node(s) and unknown primary site: a retrospective cohort study. J Otolaryngol Head Neck Surg 2017;46(1):39. DOI: 10.1186/s40463-017-0217-z.
12. Du C., Ying H., Zhang Y. et al. Treatment for retropharyngeal metastatic undifferentiated squamous cell carcinoma from an unknown primary site: results of a prospective study with irradiation to nasopharyngeal mucosa plus bilateral neck. Oncotarget 2017;8(26):42372–81. DOI: 10.18632/oncotarget.16344.
13. Axelsson L., Nyman J., Haugen-Cange H. et al. Prognostic factors for head and neck cancer of unknown primary including the impact of human papilloma virus infection. J Otolaryngol Head Neck Surg 2017;46(1):45. DOI: 10.1186/s40463-017-0223-1.
14. Schroeder L., Boscolo-Rizzo P., Dal Cin E. et al. Human papillomavirus as prognostic marker with rising prevalence in neck squamous cell carcinoma of unknown primary: A retrospective multicentre study. Eur J Cancer 2017;74:73–81. DOI: 10.1016/j.ejca.2016.12.020. PMID: 28335889.

Вклад авторов

И.Г. Комаров: разработка дизайна исследования;
Д.А. Карселадзе: написание текста статьи;
А.И. Сендерович: получение данных для анализа, анализ полученных данных;
А.И. Карселадзе: морфологическое исследование материала, анализ полученных данных;
К.В. Смирнова: получение данных для анализа, анализ полученных данных;
М.А. Крыловецкая: обзор публикаций по теме статьи.

Authors' contributions

I.G. Komarov: developing the research design;
D.A. Karseladze: article writing;
A.I. Senderovich: obtaining data for analysis, analysis of the obtained data;
A.I. Karseladze: morphological analysis, analysis of the obtained data;
K.V. Smirnova: obtaining data for analysis, analysis of the obtained data;
M.A. Krylovetskaya: reviewing of publications of the article's theme.

ORCID авторов

И.Г. Комаров: https://orcid.org/0000-0002-3495-5521
Д.А. Карселадзе: https://orcid.org/0000-0002-9877-1078
А.И. Сендерович: https://orcid.org/0000-0003-2213-5785
А.И. Карселадзе: https://orcid.org/0000-0003-0524-6918
М.А. Крыловецкая: https://orcid.org/0000-0002-0868-3948

ORCID of authors
I.G. Komarov: https://orcid.org/0000-0002-3495-5521
D.A. Karseladze: https://orcid.org/0000-0002-9877-1078
A.I. Senderovich:https://orcid.org/0000-0003-2213-5785
A.I. Karseladze: https://orcid.org/0000-0003-0524-6918
M.A. Krylovetskaya: https://orcid.org/0000-0002-0868-3948

Конфликт интересов. Авторы заявляют об отсутствии конфликта интересов.
Conflict of interest. The authors declare no conflict of interest.

Финансирование. Исследование проведено без спонсорской поддержки.
Financing. The study was performed without external funding.

Статья поступила: 15.12.17. **Принята к публикации:** 08.02.2018
Article received: 15.12.17. **Accepted for publication:** 08.02.2018

An update on head and neck squamous cell carcinoma in respect to classification and systemic therapy. Extended review

A. Mudunov[1], A. Ahundov[1], M. Bolotin[1], T. Braunschweig[2]

[1]N.N. Blokhin National Medical Research Center of Oncology, Ministry of Health of Russia; 23 Kashirskoe Road, Moscow 115478, Russia

[2]Institut für Pathologie, Universitätsklinikum Aachen; 30 Pauwelsstraße, D-52074 Aachen, Deutschland

***Contact:** Michael Bolotin bolotin1980@mail.ru*

Head and neck squamous cell carcinoma (HNSCC) is among the 10 most common cancers and demonstrates high mortality rates. Well known for its relation to smoking and alcohol consumption, in within the past 10 years a high number of cases, especially of the oropharynx could be shown to be based on an infection of human papilloma virus, high risk subtypes, mostly type 16 and 18. Often it is connected to younger age at onset, better outcome and better response to radiochemotherapy.

Next to well established radiochemotherapy schemes, including targeted therapy as cetuximab, in the recent 2 years a complete new therapeutic approach manifested, called checkpoint inhibition. The drugs of this class block a binding of a membranous ligand to a surface receptor on T-cells. Without blocking, this binding is physiological in antigen-presenting cells or many other normal tissue cells (e.g. heart muscle, trophoblast) inhibiting activation of the cytotoxic T-cells. Research revealed an identical way of tumor cells escaping cell death caused by patient's own immune system. By blocking this inhibition, in several carcinoma entities, a very effective disease control was achieved. So far, 2 pairs of binding are approved for treatment: CD80-CTLA4 and PD1-PDL1. In CD80-CTLA4, it is an inhibitor to CTLA4 (e. g. Ipilimumab), in PD1-PDL1, for both, the ligand an receptor are several inhibitors on the market (e. g. Nivolumab, Pembrolizumab, Atezolizumab, Durvalumab). So far, there could not be found a highly predictive marker for the grade of efficiency of these inhibitors. Next to very recent and complex markers, tumor mutational burden, the immunohistochemical staining for the ligand, PD-L1 could be established in a few number of carcinoma, incuding adenocarcinoma of the lung. Next to different ways of interpretation of the staining, also different staining procedures used in the trials are hindering an easy establishment of this marker in pathology laboratories. The staining procedures used in trials are not comparable with common immunohistochemistry due to very high costs of reagents (test-kits sold by the involved companies, so called companion diagnostic). To overcome these drawbacks, different studies were performed comparing the different antibody clones of immunohistochemical stains used in the official trials and antibodies of other companies. These harmonization studies brought to light that most antibodies stain equally, even the antibodies available from other companies thus making this stain more effordable and possible for introduction in the marker-portfolio of labs of pathology.

In HNSCC there is a better response to checkpoint inhibitors in cases of high PD-L1 expression, but also in negative cases, an effect could be seen. The actual approval are exclusively for patients in second line without PD-L1 testing. Upcoming approvals for first line treatment by checkpoint inhibitors are likely to include immunohistochemical testing for PD-L1.

***Key words:** head and neck squamous cell carcinoma, radiochemotherapy, checkpoint inhibition, Ipilimumab, Nivolumab, Pembrolizumab, Atezolizumab, Durvalumab*

***For citation:** Mudunov A., Ahundov A., Bolotin M., Braunschweig T. An update on head and neck squamous cell carcinoma in respect to classification and systemic therapy. Extended review. Opukholi golovy i shei = Head and Neck Tumors 2018;8(1):48–55.*

DOI: 10.17650/2222-1468-2018-8-1-48-55

Новые результаты исследования плоскоклеточного рака головы и шеи в отношении классификации и системной терапии. Расширенный обзор

А. Мудунов[1], А. Ахундов[1], М. Болотин[1], Т. Брауншвейг[2]

[1]ФГБУ «Национальный медицинский исследовательский центр онкологии им. Н.Н. Блохина» Минздрава России; Россия, 115478 Москва, Каширское шоссе, 24

[2]Институт патологии Университетской клиники г. Аахен; Германия, D-52074 Аахен, Пауэльштрассе, 30

Плоскоклеточный рак головы и шеи (ПРГШ) входит в десятку наиболее часто встречающихся форм и характеризуется высокими показателями летальности. Хорошо известна его связь с курением и употреблением алкоголя. Несмотря на это в последние время все чаще диагностируется ПРГШ, особенно ротоглотки, ассоциированный с вирусом папилломы человека подтипов высокого риска, преимущественно 16 и 18. Часто его развитие коррелирует с молодым возрастом, лучшим ответом на консервативную химиолучевую терапию и лучшим прогнозом.

Наряду с общепринятыми схемами конкурентного химиолучевого лечения, включая таргетную терапию цетуксимабом, в последние 2 года появился совершенно новый класс препаратов – противораковые моноклональные антитела. Препараты этого класса блокируют связывание мембранного лиганда с поверхностным рецептором Т-клеток. В норме эта связь является физиологической для антигенпрезентирующих клеток и множества других нормальных клеток (например, кардиомиоцитов, трофобластов), ингибирующих активацию цитотоксических Т-клеток. Исследования показали, что нечто похожее происходит с опухолевыми клетками, избегающими клеточной смерти, которую вызывает функционирование собственной иммунной системы пациента. Данные препараты уже показали свою эффективность при некоторых формах рака.

В настоящее время только 2 комбинации одобрены для терапии: CD80-CTLA4 и PD1-PDL1. Комбинация CD80-CTLA4 представлена ингибитором CTLA4 (например, ипилимумаб), комбинация PD1-PDL1 представлена на фармацевтическом рынке ингибиторами как для PD1, так и PDL1 (ниволумаб, пембролизумаб, атезолизумаб, дурвалумаб). На данный момент невозможно выделить высокоточный прогностический критерий оценки эффективности этих препаратов. Следом за недавно выявленными комплексными критериями (мутационная нагрузка опухоли) может быть использовано иммуногистохимическое окрашивание лиганда PD-L1 в нескольких видах карцином, включая аденокарциному легкого. Наряду с различными способами интерпретации окрашивания, различные процедуры окрашивания, используемые в исследованиях, также препятствуют широкому внедрению этого маркера в работу лабораторий. Процедуры окрашивания, используемые в исследованиях, несопоставимы с общепринятой практикой проведения иммуногистохимического анализа из-за высоких затрат на реагенты (тест-наборы для так называемой сопутствующей диагностики). Для преодоления этих препятствий были проведены исследования, сравнивающие различные клоны антител для иммуногистохимического окрашивания, используемые в официальных испытаниях, и антитела других компаний. Такие сравнительные исследования установили, что большинство антител окрашиваются одинаково, в том числе антитела, предлагаемые другими компаниями, что делает проведение окрашивания более легким и позволяет ввести их в арсенал лабораторий.

При ПРГШ наблюдается лучший ответ на терапию у пациентов с высоким уровнем экспрессии PD-L1, однако отсутствие экспрессии далеко не всегда означает отсутствие клинического ответа на терапию. В настоящее время очевидно, что данные препараты являются препаратами терапии 2-й линии у пациентов с неизвестным статусом PD1/PDL1. Для решения о применении данных препаратов как терапии 1-й линии необходимы большие рандомизированные исследования с обязательной оценкой статуса экспрессии.

Ключевые слова: *плоскоклеточный рак головы и шеи, радио- и химиотерапия, ингибирование контрольных точек, ипилимумаб, ниволумаб, пембролизумаб, атезолизумаб, дурвалумаб*

Для цитирования: *Мудунов А., Ахундов А., Болотин М., Брауншвейг Т. Новые результаты исследования плоскоклеточного рака головы и шеи в отношении классификации и системной терапии. Расширенный обзор. Опухоли головы и шеи 2018;8(1):48–55.*

Introduction

Squamous cell carcinoma of the head and neck derive from different sides, including oral cavity, oropharynx, nasopharynx, hypopharynx and larynx. This group of carcinomas, head and neck squamous cell carcinoma (HNSCC), show a wide range of incidences among the world, being more prevalent in some parts of South America and Asia, due to consumption of alcohol, bethel quid or cigarette smoking and, rising in recent years, infection by high-risk human papilloma virus (HPV) types, mostly HPV type 16 and 18 [1, 2]. The way of interacting of HPV high risk types and the host genome is based on expression of viral gene products, E6 and E7, leading to an uncontrolled cell proliferation by inactivation of p53 and rb (retinoblastoma-gene product) [3].

HNSCCs are linked to high morbidity and mortality rates (up to 50 %) due to the spectrum of affected patients and high recurrence rates. While the incidence of HPV related HNSCC rise, non-HPV related HNSCC are decreasing [4, 5]. In general, the age-standardization frequency of head and neck cancer worldwide is 8.1 per 100,000. In 2008, 550,319 new head and neck cancer cases were diagnosed worldwide, while in 2012 that number grew to 599,637 with 324,834 related deaths [6]. Classical site for HPV related squamous cell carcinoma (SCC) is the oropharynx, as palatinal or lingual tonsils, but lately, the number of HPV positively tested cases of sinonasal SCC and laryngeal SCC are rising or diagnosed in a significant number as well [7, 8]. The 5-year survival rate is more favorable in HPV positive cases than in HPV negative cases, due to less recurrence rates and better response to radiochemotherapy [8, 9]. One explanation of better prognosis in HPV positive SCC is the intrinsic immune response to the tumor, reflected by infiltrating T-cells [10].

The classical surrogate marker for HPV positive cases is the immunohistochemical stain for p16 or the product of the gene *CDKN2A* [11]. In oropharyngeal squamous cell carcinoma, in some extend depending on the country or continent, p16 marks HPV high-risk positive cases up to 100 %, but down to 80 % [12, 13], due to the prevalence of infections by subtype HPV type 16. Other types, including type 18 does not seem to be related to stable p16 expression. By publications using meta-analysis, it could be shown that p16 status is not a complete independent marker for outcome, but the combination of HPV testing by DNA extraction and PCR based detection: HPV+/p16+ cases

had the best prognosis, HPV–/p16+ intermediate and HPV+/p16- and HPV–/p16– the worst [9].

By screening HNSCC for HPV relation, p16 is the recommended marker, especially in oropharyngeal SCCs with a cut off value of 70 % stained tumor area [11]. There are no recommendations concerning the used antibody clone. As it is well established as being strongly expressed in almost 100 % of SCC of the cervix uteri [14], it is up to the pathological laboratory to establish a specifically staining antibody using for example SCC of cervical SCC as a positive control.

Diagnosis

Diagnostic approaches include always a biopsy taken of the tumor side by endoscopy. Histologically, a squamous cell carcinoma can be challenging in case of low differentiation or basaloid differentiation and depending on the surrounding inflammatory infiltration. HPV positive squamous cell carcinomas show generally a distinct pattern of basaloid cell types and no typical squamous stratification or keratinized differentiated parts [15]. As shown in figure 1, a typical keratinizing squamous cell carcinoma of the tongue, p16 negative, is shown in 1A and 1B. In comparison, a basaloid squamous cell carcinoma origin in the tonsil, p16 positive, is shown in 1C and 1D.

New approaches for therapy

Within the guidelines in western countries (for example NCCN, USA), as for most carcinomas, complete surgical resection comes with best prognosis. In unresectable cases or unresectable recurrance, systemic therapy as a combinated chemoradiotherapy, using classical chemotherapeutics, for example cisplatin and radiation or targeted therapeutics, as cetuximab and radiation [16]. In non-naso-pharyngeal SCC in cases of recurrence after platinum containing therapy or progression under platinum containing therapy, a relatively new therapeutic agent, Pembrolizumab (MSD), was approved by the FDA and EMA [16]. Pembrolizumab (MSD) counts to the new group of so called checkpoint-inhibitors, representing a class of therapeutics interacting with the communication of tumor cells and cytotoxic T-cells [17]. In general, checkpoint inhibitors are blocking the ligand binding of the tumor cell on the receptor on the cytotoxic T-cell in order to activate the T-cells to attack tumor cells. In many different tumor entities, trials had been executed with different types of checkpoint inhibitors, mainly blocking interactions of PD-1/PD-L1 and CD80/CTLA4. By several authors and speakers, checkpoint inhibitors are called "the fourth modality" next to the well established treatment options: surgery, radiation and chemotherapy [18].

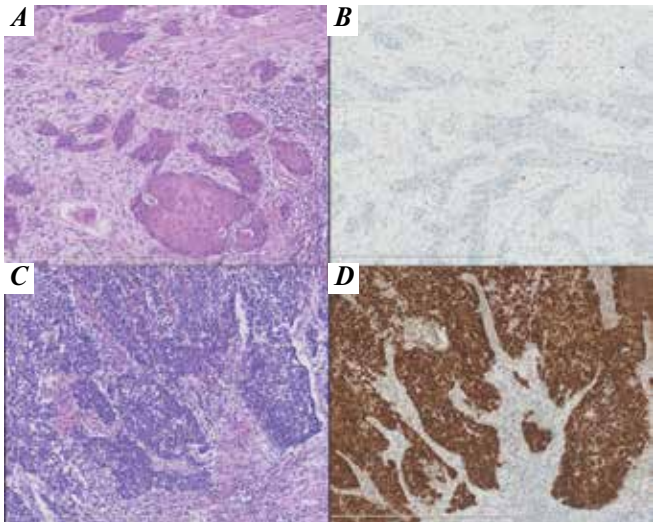

Fig. 1. *Two cases of squamous cell carcinoma (SCC) of the head and neck: A and B – a SCC of the tongue, showing infiltrates of a keratinizing carcinoma with partly differentiated epithelial organization (A) and being negative for p16 (B); C and D – a SCC of the tonsil, classical side for oropharyngeal carcinoma, positive for p16 (in D) and showing the characteristic basaloid differentiation of tumor cells without keratinization or differentiated epithelium (in C). All histological photographs at ×200, using Hamamatsu Scanner, HT2.0 (Hamamatsu, Herrsching, Germany); immunohistochemical stain by monoclonal mouse anti-p16 by Merck (Merck, Darmstadt, Germany) using DAKO/Agilent Autostainer and Flex Kit (Agilent, Waldbronn, Germany)*

One of the first tumor entities in which checkpoint inhibitors were tested in trials was the malignant melanoma of the skin. Here, CTLA4 inhibitor Ipilimumab (BMS) didn't reveal high response rates (5–15 %), but still better than prior regimes. With PD-1 inhibitors like Nivolumab, up to 30–45 % stable response rates were achievable [18].

For HNSCC, in case of CTLA4 several inhibitors are under investigation and mostly in combined therapies with another drug, none of the studies revealed a predicting biomarker as a immunohistochemical staining [19]. In case of PD-1 and PD-L1 inhibitors, many different drugs were developed (a selection is listed below) and set up in numerous trials from phase I to phase III. From beginning on, immunohistochemical expression of PD-L1 in tumor cells or so called "immune cells" in inflammatory infiltrates within the tumor (mainly histiocytic cell types) were chosen as a major depending variable in the analysis of efficacy of the drug [19]. The number of PD-1 positive lymphocytes within or adjacent to the tumor was discussed in the beginning but not followed [10]. In the last years, an additional predictive biomarker for the positive response to checkpoint inhibitors revealed the tumor mutational burden, TMB. The TMB had been tested in HNSCC and showed to be much higher in non-HPV related carcinomas [20]. In theory, TMB high tumors should be related to a high internal immune response due to a higher number of neo antigens on the cell surface. Other factors are discussed to play a role as microbiome or inflammatory signatures [21].

As for Pembrolizumab (MSD), equally for Nivolumab (BMS), it inhibits the receptor on the T-cell (see figure 2). Other inhibiting drugs are blocking the ligand as there are Atezolizumab (Roche), Durvalumab (AstraZeneca) and Avelumab (Merck). With these 5 drugs, the interaction

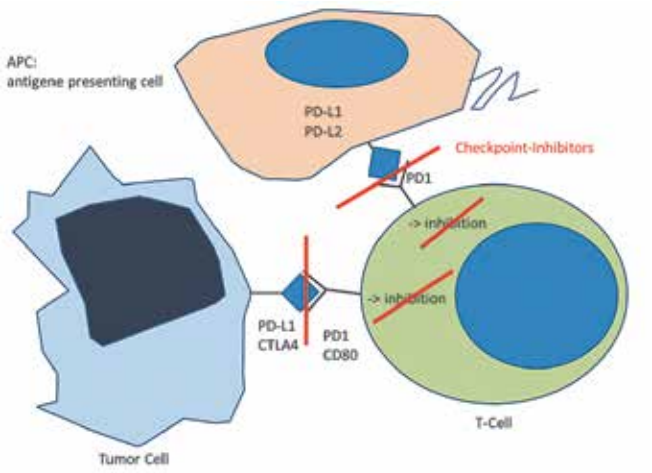

Fig. 2. *Cell interaction of checkpoint ligand/receptors: between antigen-presenting cells (APC) and T-cells via PD-1 and PD-L1 and PD-1 and PD-L2 in order to inhibit cytotoxic effects on APC. Tumor cells escape cytotoxic effects by inhibiting T-cells the same way, here demonstrated CD80 and CTLA4 and PD-1 and PD-L1. By blocking either one of them, the immune system can be reactivated by the 'inhibition of the inhibition', calling these drugs checkpoint inhibitors*

of the receptor programmed-cell death-1 (PD-1) and programmed cell death-ligand-1 (PD-L1) is meant to be suppressed [22]. As depicted in figure 2, PD-L1 is not only expressed on tumor cells, but also on antigen-presenting cells, as dendritic cells. This kind of treatment is not meant to be curative but to control the disease in order to reduce tumor burden or to receive stable disease. Side-effects of these drugs are in general less severe, as inflammation of lungs, colon and liver, but mostly well treatable [22].

So far, of the five mentioned actual drugs in use or in close future use, are primarily tested in second line and after successful first line application. Nivolumab and Pembrolizumab had been under investigation in Phase III trials in HNSCC: Nivolumab in CheckMate studies (No 141) and Pembrolizumab in Keynote studies (No 012, 048, 055). Atezolizumab and Durvalumab had also been investigated on HNSCC in phase I and II studies [23, 24]. In the trial of Atezolizumab, there could not be shown any connection of the response to HPV status (p16 positivity) or PD-L1 immunohistochemical expression. In Durvalumab, only tumors with a PD-L1 expression of at least 25 % of tumor cells were included. Here p16, resp. HPV positive patients showed a better outcome [24].

In actual studies, the single drug as second line or first line is no longer much under investigation, but combination with other drugs/therapies or an established treatment followed by a checkpoint inhibitor (see table 2).

In the diverse trials of the four main drugs, different staining protocols and data assessment for the immunohistochemistry of PD-L1 expression were carried out (see table 1). Staining was always counted positive as a membranous staining, independently from the amount of staining and ht stained portion of the membrane. The staining procedures were different in means of used staining machines and staining reagents, playing a minor role. The main role comes down to the used primary antibodies. As shown in figure 3, PD-L1 staining is mostly seen and counted on the membrane. Cytoplasmic stain is generally not mentioned in the trials. As demonstrated in figure 4 and revealed in harmonization studies of different groups, the antibody clones: 28.8, 22C3 and SP263 are staining more equally with differences in intensity. The clone SP142 stained significantly less tumor cells but highlight more immune cells [25, 26].

Even if many trials resulted in an approval of one of the drugs in different entities without necessary immunohistochemical testing for PD-L1, it still remains a useful biomarker. In many entities, higher response rates or progression free survival time could be described in tumors showing high expression of PD-L1 in tumor cells. But, as in approved treatments without mandatory testing, also low-expressing or not expressing tumors revealed good enough response rates. In special situations, an immunohistological testing is useful to determine if the treatment with checkpoint inhibitors might work better: malignant melanoma and single treatment with Nivolumab due to higher side effects of Ipilimumab in combination therapy; or in patients who had to pay for the drug themselves.

In general, there was no correlation mentioned concerning PD-L1 status and p16/HPV [19]. But HPV positiv-

Table 1. *Main four checkpoint-inhibitors of PD-1 and PD-L1 and their detection systems/methods used in trials*

Characteristic	Nivolumab (BMS)	Pembrolizumab (BMS)	Atezolizumab (Roche)	Durvalumab (AstraZeneca)
Antibody clone	28.8	22C3	SP142	SP263
Company	Agilent/DAKO	Agilent/DAKO	Ventana/Roche	Ventana/Roche
Compartment	TC	TC and TC/IC: CPS	TC and TC	TC
Cut offs, in %	≥1, ≥5, ≥10	≥1, ≥50	TC: ≥1, ≥10, ≥50 IC: ≥1, ≥5, ≥10	≥25

Table 2. *Actual studies on combination of checkpoint inhibitors and other treatments*

Group	Drug	Short description	Name	Ref
anti-CTLA4	Ipilimumab (BMS)	Combination of Cetuximab, Radiation and Ipilimumab in first line PULA HNSCC	–	[27]
		Ipilimumab plus Nivolumab	CheckMate 651&714	[28, 29]
	Tremelimumab (AstraZeneca)	Tremelimumab plus Durvalumab	Kestrel	[30]
anti-PD-1	Pembrolizumab	Combination with Chemo and Radiation and Pembrolizumab	–	[31]
	Nivolumab	Ipilimumab plus Nivolumab	CheckMate 651&714	[28, 29]
		Nivolumab plus Chemotherapy	Checkmate 227	[32]
		Induction of Chemo plus Nivolumab followed by surgery (similar to neoadjuvant)	Optima2	[33]
anti-PD-L1	Durvalumab	Durvalumab plus Tremelimumab	Kestrel	[30]

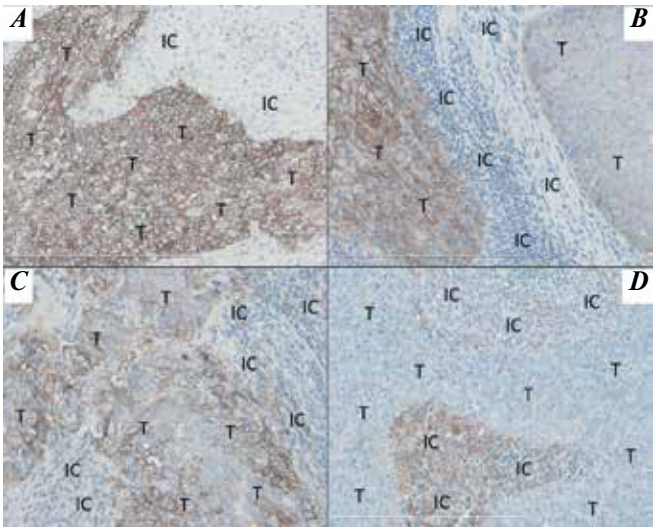

Fig. 3. *Different main types of staining of PD-L1 in HNSCC (T – tumor cells, IC – "immune cells"): A – homogenous, strong membranous stain of exclusively tumor cells (T); B – a case of heterogeneous stain within the tumor infiltrates (T) (left strong stain, right almost no stain); C – a case of slightly heterogeneous stain within the tumor (T) but also positivity of tumor adjacent inflammatory cells (IC), so called "immune cells" mainly stained are histiocytic cells as macrophages; D – exclusively stained tumor adjacent "immune cells" (IC) – tumor cells are negative (T). All photographs at 200, immunohistochemistry by DAKO/Agilent rabbit monoclonal antibody 22C3, stained with Agilent/DAKO autostainer and Flex Kit (Agilent, Waldbronn, Germany)*

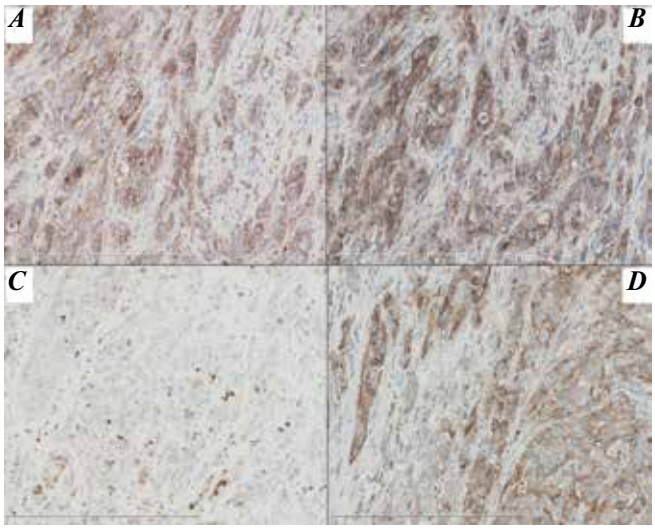

Fig. 4. *As demonstrated also in different studies, the three stains in A (clone 28.8), B (clone 22C3) and D (clone SP263) stain differently, but the same amount of tumor cells (staining counted irrespectively the strength). The stain in C does stain much less – in studies significantly less – tumor cells, but highlights positive immune cells with a dot-like staining pattern. The four different types of antibodies/test kits used in the trials: A – Agilent/DAKO monoclonal mouse, 28.8; B – Agilent/DAKO monoclonal rabbit, 22C3; C – Ventana/Roche monoclonal rabbit, SP142; D – Ventana/Roche monoclonal rabbit, SP263 (Ventana, Tucson, AZ, USA). All stains performed with Agilent/DAKO Autostainer and Flex system (Agilent, Waldbronn, Germany)*

ity was used for stratification of patients in respect to risk groups for selection of patients for different trials.

The only actual need for an immunohistochemical grading of PD-L1 is in the application of Pembrolizumab in first or second line in NSCLC (at least 1 % in second line and at least 50 % in first line treatment). In the close future, Pembrolizumab might be approved for first line treatment in HNSCC in higher expressing tumors of a so called "combined-positive-score (CPS)" for PD-L1. The CPS counts positive staining of tumor cells and adjacent inflammatory cells divided by vital tumor cells and need to be greater than 1.

Table 3. *Antibodies to test for PD-L1 immunohistochemistry (adjusted from S.Kintsler et al. [34])*

Characteristic	Agilent	Agilent	Ventana	Ventana	Cell Signalling	Abcam	Zytomed	Quartett	Merck
Type	mMo	mRab	mRab	mRab	mRab	mMo	mRab	mRab	polyclRab
Clone	28.8	22C3	SP142	SP263	E1L3N	28.8	Cal10	QR1	
Efficacy concordant	+	+	–	+	+	+	+	+	–

With these special scoring systems and the need of accuracy, next to the different assays used, there was a big need for pathologists to simplify this field and to build up a common base. Harmonization studies of different working groups, the antibody clones: 28.8, 22C3 and SP263 are staining more equally with differences in intensity. The clone SP142 stained significantly less tumor cells but highlight more immune cells [25, 26] (see figure 3). Next, cut-off values of 1 % are extremely uneasy to read in histological section with a high proportion of tumor tissue. Therefore, Agilent/Dako and MSD organized training work-shops for pathologists.

Due to high costs for the testing kits for the described antibodies (e. g. reagents only DAKO/Agilent: ~3150€/50 tests), also other commercially available antibodies developed for research use were tested. Here, a significant number of well working antibodies could be found [25] and (table 3). Thus, several alternative antibodies are available with much less costs for the pathologist and patient.

Conclusion

Squamous cell carcinomas of the head and neck are since recent years a field of plasticity and new approaches: after research discovered and established the connection of HPV infection and a subpopulation of HNSCC, the upcoming drug group of checkpoint inhibitors is about to revolutionize the field of treatment which was dominated for decades by radiochemotherapy.

ЛИТЕРАТУРА / REFERENCES

1. Aldalwg M.A.H., Brestovac B. Human Papillomavirus Associated Cancers of the Head and Neck: An Australian Perspective. Head Neck Pathol 2017;11(3):377–84.
2. Marur S., D'Souza G., Westra W.H., Forastiere A.A. HPV-associated head and neck cancer: a virus-related cancer epidemic. Lancet Oncol 2010;11(8):781–9. DOI: 10.1016/S1470-2045(10)70017-6.
3. Брауншвейг Т., Левандровски А., Смеетс Д., Болотин М.В. Плоскоклеточный рак головы и шеи: новые перспективы лечения? Опухоли головы и шеи 2013;(3):4–10. [Braunschweig T., Lewandrowski A., Smeets D., Bolotin M.V. Squamous cell carcinoma of the head and neck: new avenues of treatment? Opukholi golovy i shei = Head and Neck Tumors 2013;(3):4–10. (In Russ.)]. DOI: 10.17650/2222-1468-2013-0-3-4-10.
4. Forman D., de Martel C., Lacey C.J. et al. Global burden of human papillomavirus and related diseases. Vaccine 2012;30(5): F12–23. DOI: 10.1016/j.vaccine.2012.07.055.
5. Hammarstedt L., Lindquist D., Dahlstrand H. et al. Human papillomavirus as a risk factor for the increase in incidence of tonsillar cancer. Int J Cancer 2006;119(11): 2620–3. DOI: 10.1002/ijc.22177.
6. Ferlay J., Soerjomataram I., Dikshit R. et al. Cancer incidence and mortality worldwide: sources, methods and major patterns in GLOBOCAN 2012. Int J Cancer 2015; 136(5):E359–86. DOI: 10.1002/ijc.29210.
7. Bishop J.A., Guo T.W., Smith D.F. et al. Human papillomavirus-related carcinomas of the sinonasal tract. Am J Surg Pathol 2013;37(2):185–92. DOI: 10.1097/PAS.0b013e3182698673.
8. Shaughnessy J.N., Farghaly H., Wilson L. et al. HPV: a factor in organ preservation for locally advanced larynx and hypopharynx cancer? Am J Otolaryngol 2014;35(1):19–24. DOI: 10.1016/j.amjoto.2013.08.006.
9. Coordes A., Lenz K., Qian X. et al. Meta-analysis of survival in patients with HNSCC discriminates risk depending on combined HPV and p16 status. Eur Arch Otorhinolaryngol 2016;273(8):2157–69. DOI: 10.1007/s00405-015-3728-0.
10. Badoual C., Hans S., Merillon N. et al. PD-1-expressing tumor-infiltrating T cells are a favorable prognostic biomarker in HPV-associated head and neck cancer. Cancer Res 2013;73(1):128–38. DOI: 10.1158/0008-5472.CAN-12-2606.
11. Lewis J.S. Jr., Beadle B., Bishop J.A. et al. Human papillomavirus testing in head and neck carcinomas: Guideline from the College of American Pathologists. Arch Pathol Lab Med 2017; Dec 18. DOI: 10.5858/arpa.2017-0286-CP.
12. Ndiaye C., Mena M., Alemany L. et al. HPV DNA, E6/E7 mRNA, and p16INK4a detection in head and neck cancers: a systematic review and meta-analysis. Lancet Oncol 2014;15(12):1319–31. DOI: 10.1016/S1470-2045(14)70471-1.
13. Ang K.K., Harris J., Wheeler R. et al. Human papillomavirus and survival of patients with oropharyngeal cancer. N Engl J Med 2010;363(1):24–35. DOI: 10.1056/NEJMoa0912217.
14. Carozzi F., Gillio-Tos A., Confortini M. et al. Risk of high-grade cervical intraepithelial neoplasia during follow-up in HPV-positive women according to baseline p16-INK4A results: a prospective analysis of a nested substudy of the NTCC randomised controlled trial. Lancet Oncol 2013;14(2):168–76. DOI: 10.1016/S1470-2045(12)70529-6.
15. Muller S., Khuri F.R., Konoet S.A. et al. HPV positive squamous cell carcinoma of the oropharynx. Are we observing an unusual pattern of metastases? Head Neck Pathol 2012;6(3):336–44. DOI: 10.1007/s12105-012-0355-6.

16. Adelstein D., Gillison M.L., Pfister D.G. et al. NCCN Guidelines Insights: Head and Neck Cancers, Version 2.2017. J Natl Compr Canc Netw 2017;15(6):761–70. DOI: 10.6004/jnccn.2017.0101.
17. Haddad R., Seiwert T., Pfister D.G. et al. Pembrolizumab after progression on platinum and cetuximab in head and neck squamous cell carcinoma (HNSCC): results from KEYNOTE-055. Ann Oncol 2016;27(6).
18. Barth C. Immunotherapy for Head and Neck Cancer: The Fourth Modality Has Arrived. Available at: http://www.ascopost.com/issues/march-10-2017/immunotherapy-for-head-and-neck-cancer-the-fourth-modality-has-arrived/
19. Economopoulou P., Perisanidis C., Giotakis E.I., Psyrri A. The emerging role of immunotherapy in head and neck squamous cell carcinoma (HNSCC): anti-tumor immunity and clinical applications. Ann Transl Med 2016;4(9):173. DOI: 10.21037/atm.2016.03.34.
20. Chung C.H., Frampton G.M., Chalmers Z.R. et al. Genomic profiling of squamous malignancies across anatomic sites. J Clin Oncol 2017;35(15):11512. DOI: 10.1200/JCO.2017.35.15_suppl.11512.
21. Blank C.U., Haanen J.B., Ribas A., Schumacher T.N. Cancer immunology. The "cancer immunogram". Science 2016;352(6286):658–60.
22. Thallinger C., Fureder T., Preusser M. et al. Review of cancer treatment with immune checkpoint inhibitors: Current concepts, expectations, limitations and pitfalls. Wien Klin Wochenschr 2018;130(3–4):85–91. DOI: 10.1007/s00508-017-1285-9.
23. Bahleda R., Braiteh F.S., Balmanoukian A.S. et al. Long-term safety and clinical outcomes of atezolizumab in head and neck cancer: phase la trial results. Ann Oncol 2017;28(5):v372–94. DOI: 0.1093/annonc/mdx374.001a.
24. Zandberg D., Algazi A., Jimeno A. et al. Durvalumab for recurrent/metastatic (R/M) head and neck squamous cell carcinoma (HNSCC): Preliminary results from a single-arm, phase 2 study. Ann Oncol 2017;28(5):v372–94. DOI: 0.1093/annonc/mdx374.
25. Scheel A.H., Dietel M., Heukamp L.C. et al. Harmonized PD-L1 immunohistochemistry for pulmonary squamous-cell and adenocarcinomas. Mod Pathol 2016;29(10):1165–72. DOI: 10.1038/modpathol.2016.117.
26. Hirsch F.R., McElhinny A., Stanforth D. et al. PD-L1 immunohistochemistry assays for lung cancer: results from phase 1 of the Blueprint PD-L1 IHC Assay Comparison Project. J Thorac Oncol 2017;12(2):208–22. DOI: 10.1016/j.jtho.2016.11.2228.
27. Ferris R.L., Clump D.A., Ohr J. et al. Phase I trial of cetuximab, intensity modulated radiotherapy (IMRT), and ipilimumab in previously untreated, locally advanced head and neck squamous cell carcinoma (PULA HNSCC). Ann Oncol 2017;28(Suppl 5). DOI: 10.1093/annonc/mdx374.014.
28. BMS. Study of Nivolumab in Combination With Ipilimumab Compared to the Standard of Care (Extreme Study Regimen) as First Line Treatment in Patients With Recurrent or Metastatic Squamous Cell Carcinoma of the Head and Neck (CheckMate 651). 2016. Available at: https://clinicaltrials.gov/ct2/show/NCT02741570.
29. BMS. Study of Nivolumab in Combination With Ipilimumab Versus Nivolumab in Combination With Ipilimumab Placebo in Patients With Recurrent or Metastatic Squamous Cell Carcinoma of the Head and Neck (CheckMate 714). 2018. Available at: https://clinicaltrials.gov/ct2/show/NCT02823574.
30. NN. AstraZeneca Head and Neck Trials. 27.10.2016. Available at: https://www.astrazeneca.com/media-centre/press-releases/2016/astrazeneca-head-and-neck-cancer-trials-27102016.html.
31. MSD. Pembrolizumab in Combination With Cisplatin and Intensity Modulated Radiotherapy (IMRT) in Head and Neck Cancer. 2016. Available at: https://clinicaltrials.gov/ct2/show/NCT02777385.
32. BMS. An Investigational Immuno-therapy Trial of Nivolumab, or Nivolumab Plus Ipilimumab, or Nivolumab Plus Platinum-doublet Chemotherapy, Compared to Platinum Doublet Chemotherapy in Patients With Stage IV Non-Small Cell Lung Cancer (NSCLC) (CheckMate 227). 2015. Available at: https://clinicaltrials.gov/ct2/show/NCT02477826.
33. BMS. Oropharyngeal Tumor Induction Chemotherapy and Response-stratified Locoregional Therapy Trial in Order to Minimize Long-term Adverse Events (OPTIMA II). 2017. Available at: https://clinicaltrials.gov/ct2/show/NCT03107182.
34. Kintsler S. et al. PD-L1 Immunohistochemical stains and comparison of 10 available antibodies and their staining behaviour and costs. Mod Pathol, under Review 2018.

Authors' contributions

A. Mudunov: developing the research design;
A. Ahundov: article writing, reviewing of publications of the article's theme; obtaining data for analysis; analysis of the obtained data;
M. Bolotin: article writing, reviewing of publications of the article's theme; obtaining data for analysis; analysis of the obtained data;
T. Braunschweig: developing the research design, article writing, reviewing of publications of the article's theme; obtaining data for analysis; analysis of the obtained data.

Вклад авторов

А. Мудунов: разработка дизайна исследования;
А. Ахундов: написание текста статьи, обзор публикаций по теме статьи, получение данных для анализа, анализ полученных данных;
М. Болотин: написание текста статьи, обзор публикаций по теме статьи, получение данных для анализа, анализ полученных данных;
Т. Брауншвейг: разработка дизайна исследования, написание текста статьи, обзор публикаций по теме статьи, получение данных для анализа, анализ полученных данных.

ORCID of authors

A. Mudunov: https://orcid.org/0000-0002-0918-3857
A. Ahundov: https://orcid.org/0000-0002-9543-990X
T. Braunschweig: https://orcid.org/0000-0002-7760-5556

ORCID авторов
А. Мудунов: https://orcid.org/0000-0002-0918-3857
А. Ахундов: https://orcid.org/0000-0002-9543-990X
Т. Брауншвейг: https://orcid.org/0000-0002-7760-5556

Conflict of interest. T. Braunschweig: no conflict of interest; invited speaker: MSD, BMS, Roche, Boehringer-Ingelheim; invited Advisory board member: BMS. Other authors declare no conflict of interest.
Конфликт интересов. Т. Брауншвейг: отсутствует конфликт интересов; приглашенный докладчик: MSD, BMS, Roche, Boehringer-Ingelheim; приглашенный член консультативного совета: BMS. Остальные авторы заявляют об отсутствии конфликта интересов.

Financing. The study was performed without external funding.
Финансирование. Исследование проведено без спонсорской поддержки.

Article received: 16.02.18. **Accepted for publication:** 20.03.18
Статья поступила: 16.02.18. **Принята к публикации:** 20.03.18

Обзор возможностей регионарной интраартериальной химиотерапии в лечении плоскоклеточного рака полости носа и придаточных пазух

А.М. Мудунов, М.Н. Нариманов, Д.А. Сафаров, Б.И. Долгушин, А.А. Ахундов, И.А. Трофимов

ФГБУ «Национальный медицинский исследовательский центр онкологии им. Н.Н. Блохина» Минздрава России; Россия, 115478 Москва, Каширское шоссе, 24

Контакты: *Али Мурадович Мудунов ali.mudunov@inbox.ru*

В обзоре освещены возможности комбинированной терапии в лечении местно-распространенного плоскоклеточного рака полости носа и придаточных пазух, сопоставлены частота и характер побочных эффектов при различных ее вариантах, оценена эффективность интраартериальной химиотерапии в сравнении с другими методами.

Комбинированное лечение с использованием системной химиотерапии позволяет не проводить массивных хирургических операций, но не улучшает отдаленных результатов лечения. Регионарная интраартериальная химиотерапия имеет ряд преимуществ: улучшает ответ опухоли на лечение, отдаленные результаты, а также расширяет возможности органосохраняющего лечения и, соответственно, повышает качество жизни пациентов. Еще одним ее преимуществом является параллельное использование детоксикатора, что исключает токсическое воздействие, присущее системной химиотерапии. Внедрение этой технологии в широкую клиническую практику ограничено необходимостью специального оборудования для интервенционной радиологии и, как следствие, увеличенной стоимостью лечения. Однако высокая эффективность этой методики в будущем, вероятно, приведет к активному внедрению ее в клиническую практику.

Ключевые слова: *плоскоклеточный рак полости носа и придаточных пазух, системная химиотерапия, интраартериальная химиотерапия, отдаленные результаты, выживаемость*

Для цитирования: *Мудунов А.М., Нариманов М.Н., Сафаров Д.А. и др. Обзор возможностей регионарной интраартериальной химиотерапии в лечении плоскоклеточного рака полости носа и придаточных пазух. Опухоли головы и шеи 2018;8(1):56–61.*

DOI: 10.17650/2222-1468-2018-8-1-56-61

Review of the possibilities of regional intra-arterial chemotherapy in the treatment of squamous cell carcinoma of the nasal cavity and paranasal sinuses

A.M. Mudunov, M.N. Narimanov, D.A. Safarov, B.I. Dolgushin, A.A. Akhundov, I.A. Trofimov

N.N. Blokhin National Medical Research Center of Oncology, Ministry of Health of Russia; 24 Kashirskoe Shosse, Moscow 115478, Russia

In this literary review analyzed the possibilities of combination therapy in the treatment of locally advanced squamous cell carcinoma of the nasal cavity and paranasal sinuses, compares the frequency and nature of side effects in its different variants, assessed the effectiveness of intra-arterial chemotherapy in comparison with other methods.

Combined treatment with the use of systemic chemotherapy allows not carry out massive surgical operations, but does not improve the long-term results of treatment. Regional intra-arterial chemotherapy has a number of advantages: improves the tumor response to treatment, long-term results, as well as expands the possibilities of organ-preserving treatment performance and, accordingly, improves the quality of life of patients. Another advantage is the possibility of a parallel use of detoxifier, which excludes the toxic effect, which is inherent in systemic chemotherapy. The implementation of this technology in a wide clinical practice is limited by the need for special equipment for interventional radiology and, consequently, the increased cost of treatment. However, the high efficiency of this method in the future is likely to lead to its active implementation in clinical practice.

Key words: *squamous cell carcinoma of the nasal cavity and paranasal sinuses, systemic chemotherapy, intra-arterial chemotherapy, long-term results, survival*

For citation: *Mudunov A.M., Narimanov M.N., Safarov D.A. et al. Review of the possibilities of regional intra-arterial chemotherapy in the treatment of squamous cell carcinoma of the nasal cavity and paranasal sinuses. Opukholi golovy i shei = Head and Neck Tumors 2018;8(1):56–61.*

Введение

Рак слизистой оболочки полости носа и придаточных пазух (ПНПП) составляет 3 % всех случаев опухолей головы и шеи [1]. Несмотря на значительный прогресс в лечении опухолей данной локализации, общая 5-летняя выживаемость пациентов существенно не изменилась за последние 20 лет и составляет примерно 45–50 % [2].

Комбинированная терапия

Долгое время «золотым стандартом» в терапии местно-распространенного плоскоклеточного рака слизистой оболочки ПНПП было хирургическое лечение – различные варианты оперативных вмешательств с последующей лучевой терапией. Такое лечение часто приводило к выраженным функциональным и эстетическим нарушениям. Уровень 5-летней выживаемости при данном подходе не превышал 50 % [3].

Одним из факторов, ухудшающих прогноз при данном заболевании, является инвазия опухоли в орбиту. При попадании тканей орбиты в поле облучения часто наблюдаются серьезные побочные эффекты лучевой терапии, вплоть до полной потери зрения. Так, в исследовании I.J. Bristol и соавт. показано, что из 90 пациентов, у которых в поле послеоперационного облучения входила область орбиты, у 28 % отмечались побочные эффекты III–IV степени выраженности в виде кератитов, нарушений подвижности глазного яблока, ретинопатии, которые в 9 % случаев приводили к полной потере зрения [4].

После появления в начале 1980-х годов неоадъювантной химиотерапии (ХТ) с применением препаратов платины данная схема стала широко применяться и в лечении распространенных форм плоскоклеточного рака головы и шеи. В нескольких рандомизированных исследованиях установлена эффективность такой схемы лечения [5, 6]. В последующем была изучена эффективность индукционной ХТ с включением таксанов [7, 8]. Одно из крупных исследований в этой области, проведенное в Гетеборгском университете (Швеция), показало, что лечение местно-распространенного плоскоклеточного рака ПНПП с применением предоперационной химиолучевой терапии позволяет достичь 54 % общей 5-летней выживаемости, однако токсичность значительно увеличивалась: 20 % пациентов нуждались в энтеральной или парентеральной питательной поддержке, у 9 % отмечались явления фебрильной нейтропении, у 4 % – подозрение на токсическое поражение сердца от фторурацила. Один пациент умер от почечной недостаточности и перфорации желудочно-кишечного тракта в течение 1-го курса полихимиотерапии (ПХТ), и еще 1 пациент умер от инфаркта миокарда после завершения лучевой терапии [3].

Проведение химиолучевого лечения на 1-м этапе позволяет достичь выраженного противоопухолевого эффекта и избежать оперативного вмешательства. Показатели выживаемости при этом сопоставимы с таковыми при комбинированном лечении с использованием хирургических методов. Так, в исследовании, проведенном в Медицинском колледже Университета Ульсана (Южная Корея) сравнивали эффективность хирургического лечения с последующей лучевой терапией и консервативного лечения в виде самостоятельной химиолучевой терапии при местно-распространенном плоскоклеточном раке ПНПП. Общая 5-летняя выживаемость пациентов в 2 группах не различалась, однако в группе консервативного лечения часто удавалось сохранить глазное яблоко. В то же время в данной группе отмечались более выраженные побочные эффекты в виде мукозитов (у 20 %) и гематологической токсичности III степени (у 33 %) [9].

Схожие результаты были продемонстрированы в исследовании C.Y. Ock и соавт., в которое были включены пациенты с плоскоклеточным раком ПНПП с распространением в орбиту. По результатам исследования экзентерация орбиты была выполнена только у 18 % пациентов с первичной T4a–b стадией заболевания. Другими словами, данный подход повышает органосохранность лечения, но имеет побочные эффекты, связанные преимущественно с потерей зрения и ухудшающие качество жизни пациентов [1].

В настоящее время продолжаются поиски альтернативных вариантов лечения плоскоклеточного рака ПНПП, которые позволили бы решить сразу несколько задач: улучшить выживаемость, снизить токсичность химиолучевого лечения, обеспечить возможность применения высокоактивного лечения у пациентов с соматическими заболеваниями. В последнее десятилетие появился ряд работ, демонстрирующих преимущество регионарной интраартериальной ХТ у данной группы пациентов.

Интраартериальная химиотерапия

Методика интраартериальной ХТ предполагает введение высоких доз химиопрепаратов через микрокатетер, установленный в сосуд, питающий опухоль, что позволяет достичь высоких концентраций химиопрепарата непосредственно в опухолевой ткани при отсутствии воздействия на организм в целом. Такой подход обоснован, так как частота отдаленных метастазов при опухолях данной локализации не превышает 10 % [10], а значит, нет необходимости в системном действии химиопрепаратов.

Первая работа, посвященная оценке эффективности интраартериальной ПХТ, была выполнена еще в 1965 г. в Институте Гюстава Русси во Франции. Авторы сравнивали эффективность лучевой терапии в монорежиме и в комбинации с интраартериальной ХТ при раке слизистой оболочки полости рта и ротоглотки [11].

В 2000 г. были представлены результаты крупного исследования RADPLAT, проведенного в Университете Теннесси (Мемфис, США) с 1993 по 1998 г. В исследование были включены 213 пациентов с III и IV стадиями плоскоклеточного рака головы и шеи. У 196 (92 %) пациентов первичная опухоль классифицировалась как T3–4, примерно у 1/3 пациентов процесс был нерезектабельным ввиду инвазии в основание черепа, прорастания в сонную артерию, предпозвоночные мышцы и фасцию. Проводилась лучевая терапия по радикальной схеме (суммарная очаговая доза 68–72 Гр), в 1, 8, 15, 22-й дни которой вводился цисплатин в дозе 150 мг/м^2 интраартериально. Полный клинический ответ зарегистрирован у 171 (80 %) пациента. Безрецидивная и общая 5-летняя выживаемость составила соответственно 53,6 и 38,8 %. В то же время у 41 % пациентов отмечена токсичность III–IV степени преимущественно гематологического характера, а также различные варианты сердечно-сосудистых и неврологических нарушений, связанных, вероятно, с имеющимися на тот момент недостатками техники внутрисосудистых вмешательств [12].

Современные возможности интервенционной радиологии позволяют выполнить суперселективную катетеризацию питающих опухоль сосудов и таким образом добиться еще более высоких концентраций химиопрепарата в опухоли наряду с меньшей травматизацией расположенных рядом сосудов, органов и тканей. Эти факторы обусловили рост интереса к данной проблеме в последнее десятилетие. Так, исследователи из Клиники Майо (Миннесота, США) проанализировали результаты лечения 19 пациентов с плоскоклеточным раком головы и шеи различной локализации T3 и T4N0–N3M0, получавших лечение по протоколу RADPLAT. Общая выживаемость через 2 года после окончания лечения составила 89,2 %. У 84 % пациентов после окончания лечения зарегистрирован полный эффект [13].

Ученые из Медицинского колледжа Университета Флориды (США) проанализировали результаты лечения 35 пациентов с III–IV стадией плоскоклеточного рака головы и шеи по схеме RADPLAT. Общая и безрецидивная 4-летняя выживаемость для данной группы больных составила 57 и 65 % соответственно [14].

Большой интерес представляет исследование, выполненное с 1999 по 2010 г. в Университете Хоккайдо (Япония), в которое были включены 54 пациента с плоскоклеточным раком слизистой оболочки верхнечелюстной пазухи T2–4: T3 у 14 (25,9 %) пациентов, T4a – у 27 (50 %) и T4b – у 12 (22,2 %). Лечение также проводилось по схеме RADPLAT. Безрецидивная 5-летняя выживаемость при T4a и T4b составила 62,5 и 59,7 %, а общая 5-летняя выживаемость – 66,8 и 57,1 % соответственно. Токсичность лечения была преимущественно гематологической и проявлялась

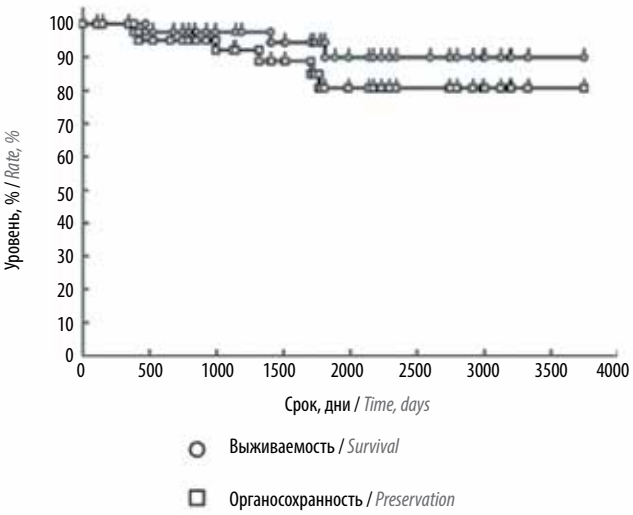

Уровень выживаемости после суперселективной интраартериальной химиотерапии при раке языка (адаптировано из [16]). Средний период наблюдения 1779 дней (110–3752), или 59,3 мес

The survival rate after superselective intra-arterial chemotherapy in cancer of the tongue (adapted from [16]). Median follow-up period 1779 days (110–3752) or 59.3 month

в виде лейкопении III степени (у 34 %) и мукозитов III степени (у 28 %) [15].

В дальнейшем с целью увеличения выживаемости были предприняты попытки проведения интраартериальной химиотерапии с использованием нескольких препаратов. Одна из них осуществлена в Университете Нихон (Токио, Япония). В исследование были включены 45 пациентов с плоскоклеточным раком языка T2–4: T3 – у 28 (62 %) пациентов, T4a – у 7 (16 %), T4b – у 1 (2 %). Авторы определяли уровень частичного и полного ответа опухоли после интраартериального введения доцетаксела (60 мг/м^2) и цисплатина (60 мг/м^2) в 1-й день на фоне детоксикации тиосульфатом натрия (9 г/м^2 внутривенно струйно) с последующим непрерывным системным введением 5-фторурацила (750 мг/м^2) со 2-го по 6-й день. В 95,6 % случаев зарегистрирован полный клинический ответ. Ожидаемый уровень 5-летней выживаемости по истечении медианы периода наблюдения (более 4 лет) составил 89,8 % [16] (см. рисунок).

Наиболее выраженные побочные эффекты регистрировались в виде гематологических нарушений, а также эпителиитов различной степени выраженности, что также вписывается в концепцию регионарной ПХТ (см. таблицу).

Важным условием успеха терапии является создание в питающем опухоль сосуде высоких концентраций химиопрепарата, так как известен дозозависимый эффект большинства химиопрепаратов, используемых при плоскоклеточном раке головы и шеи. В рассмотренных выше исследованиях было показано, что применение ПХТ в режиме интраартериального введения

Уровень токсичности при применении интраартериальной химиотерапии (адаптировано из [16]), %

The level of toxicity after superselective intra-arterial chemotherapy (adapted from [16]), %

Побочный эффект Side effect	I степень I degree	II степень II degree	III степень III degree	IV степень IV degree
Анемия Anemia	33	24	9	–
Лейкопения Leukopenia	20	40	20	4,5
Нейтропения Neutropenia	20	40	18	6,5
Тромбоцитопения Thrombocytopenia	6,5	4	–	–
Печеночная недостаточность Hepatic insufficiency	29	22	4	–
Тошнота, рвота Nausea, vomiting	15,5	4	–	–
Алопеция Alopecia	4	91	–	–
Мукозиты Mucositis	22	27	40	–
Дерматиты Dermatitises	9	9	31	–

достоверно усиливает ответ опухоли на лечение. Последние работы в этом направлении продемонстрировали значительное улучшение отдаленных результатов и органосохраняющий эффект, улучшение качества жизни пациентов в сравнении с системной химиотерапией.

Еще одним преимуществом регионарной интраартериальной химиотерапии является возможность параллельного использования детоксикатора, что исключает токсическое воздействие, присущее системной ХТ с применением препаратов платины. Данное обстоятельство играет очень важную роль при выборе тактики лечения у пожилых больных и у пациентов с соматическими заболеваниями, особенно с нарушениями функции почек, сердечно-сосудистой системы, которые нередко не позволяют назначить системную ХТ.

Факторами, ограничивающими внедрение регионарной интраартериальной ХТ в широкую клиническую практику, являются: высокая технологичность, необходимость специального оборудования для интервенционной радиологии и, как следствие, увеличение стоимости лечения. Однако высокая эффективность этой методики в будущем, вероятно, приведет к активному внедрению ее в клиническую практику.

Заключение

Применение различных вариантов комбинированного лечения с использованием системной ХТ позволяет в ряде случаев не проводить массивных хирургических операций при распространенном плоскоклеточном раке ПНПП и сохранить глазное яблоко. Однако такой подход не приводит к улучшению органосохранности, в связи с чем в настоящий момент ведется множество исследований альтернативных методов лечения данной патологии, в частности регионарной интраартериальной ХТ.

По результатам анализа научных данных можно сделать вывод, что регионарная интраартериальная ХТ имеет ряд преимуществ перед системной: улучшает частичный и полный ответ опухоли на лечение, отдаленные результаты лечения, снижает токсичность ПХТ за счет отсутствия системного воздействия химиопрепаратов, а также расширяет возможности органосохраняющего лечения и, соответственно, повышает качество жизни пациентов.

Таким образом, регионарная интраартериальная ХТ является перспективным методом лечения при плоскоклеточном раке головы и шеи, имеет большую практическую значимость и требует дальнейшего изучения.

ЛИТЕРАТУРА / REFERENCES

1. Ock C.Y., Keam B., Kim T.M. et al. Induction chemotherapy in head and neck squamous cell carcinoma of the paranasal sinus and nasal cavity: a role in organ preservation. Korean J Intern Med 2016;31(3):570–8. DOI: 10.3904/kjim.2015.020.
2. Reyes-Gibby C.C., Anderson K.O., Merriman K.W. et al. Survival patterns in squamous cell carcinoma of the head and neck: pain as an independent prognostic factor for survival. J Pain 2014;15(10):1015–22. DOI: 10.1016/j.jpain.2014.07.003.
3. Fernström E., Nyman J., Hammerlid E. et al. Results of preoperative chemoradiotherapy for patients with advanced cancer of the nasal cavity and paranasal sinuses. Acta Otolaryngol 2017;137(12):1292–300. DOI: 10.1080/00016489.2017.1357081.
4. Bristol I.J., Ahamad A., Garden A.S. et al. Postoperative radiotherapy for maxillary sinus cancer: long-term outcomes and toxicities of treatment. Int J Radiat Oncol Biol Phys 2007;68(3):719–30. DOI: 10.1016/j.ijrobp.2007.01.032.
5. Dimery I.W., Hong W.K. Overview of combined modality therapies for head and neck cancer. J Natl Cancer Inst 1993;85(2):95–111. DOI: 10.1093/jnci/85.2.95.
6. International Nasopharynx Cancer Study Group. Preliminary results of randomized trial comparing neoadjuvant chemotherapy (cisplatin, epirubicin, bleomycin) plus radiotherapy vs. radiotherapy alone in stage IV (>N2, M0) undifferentiated nasopharyngeal carcinoma: a positive effect on progression-free survival. Int J Radiat Oncol Biol Phys 1996;35(3):463–9. PMID: 8655368.
7. Sanders I.W., Haslet K., Correa P. et al. Sequential TPF chemotherapy followed by concurrent chemoradiotherapy in locally advanced head and neck cancer – a retrospective analysis of toxicity and outcomes. Scottish Med J 2014;59(1): 50–5. DOI: 10.1177/0036933013518153.
8. Lorch J.H., Goloubeva O., Haddad R.I. et al. Induction chemotherapy with cisplatin and fluorouracil alone or in combination with docetaxel in locally advanced squamous-cell cancer of the head and neck: long-term results of the TAX 324 randomised phase 3 trial. Lancet Oncol 2011;12(2):153–9. DOI: 10.1016/S1470-2045(10)70279-5.
9. Kim J.H., Lee Y.S., Chung Y.-S. et al. Treatment outcomes of concurrent chemoradiotherapy for locally advanced sinonasal squamous cell carcinoma: A single-institution study. Acta Otolaryngol 2015;135(11):1189–95. DOI: 10.3109/00016489.2015.1061697.
10. Garavello W., Ciardo A., Spreafico R., Gaini R.M. Risk factors for distant metastases in head and neck squamous cell carcinoma. Arch Otolaryngol Head Neck Surg 2006;132(7):762–6. DOI: 10.1001/archotol.132.7.762.
11. Richard J.M., Sancho H., Lepintre Y. et al. Intra-arterial methotrexate chemotherapy and telecobalt therapy in cancer of the oral cavity and oropharynx. Cancer 1974;34:491–6.
12. Robbins K.T., Kumar P., Wong F.C. et al. Targeted chemoradiation for advanced head and neck cancer: analysis of 213 patients. Head Neck 2000;22(7):687–93. PMID: 11002324.
13. Foote R.L., Kasperbauer J.L., Okuno S.H. et al. A pilot study of high-dose intraarterial cisplatin chemotherapy with concomitant accelerated radiotherapy for patients with previously untreated T4 and selected patients with T3N0-N3M0 squamous cell carcinoma of the upper aerodigestive tract. Cancer 2005;103(3):559–68. DOI: 10.1002/cncr.20803.
14. Rabbani A., Hinerman R.W., Schmalfuss I.M. et al. Radiotherapy and concomitant intraarterial cisplatin (RADPLAT) for advanced squamous cell carcinomas of the head and neck. Am J Clin Oncol 2007;30(3):283–6. DOI: 10.1097/01.coc.0000258118.38177.74.
15. Homma A., Sakashita T., Yoshida D. et. al. Superselective intra-arterial cisplatin infusion and concomitant radiotherapy for maxillary sinus cancer. Br J Cancer 2013;109:2980–6. DOI: 10.1038/bjc.2013.663.
16. Furusaka T., Asakawa T., Tanaka A., Ikeda M. Efficacy of multidrug superselective intra-arterial chemotherapy (docetaxel, cisplatin, and 5-fluorouracil) using the Seldinger technique for tongue cancer. Acta Otolaryngol 2012;132(10):1108–14. DOI: 10.3109/00016489.2012.684702.
17. Namon A.J., Panje W.R. Controversy in the management of tumors of the nasal cavity and paranasal sinuses. In: Comprehensive Management of Head and Neck Tumors. 2nd ed. Eds.: S.E. Thawley, W.R. Panje, J.G. Batsakis et al. Philadelphia: WB Saunders, 1999.

Вклад авторов

А.М. Мудунов: получение данных для анализа;
М.Н. Нариманов: получение данных для анализа;
Д.А. Сафаров: анализ полученных данных;
Б.И. Долгушин: экспертная оценка, статистический анализ;
А.А. Ахундов: обзор публикаций по теме статьи;
И.А. Трофимов: написание текста статьи.

Authors' contributions

A.M. Mudunov: obtaining data for analysis;
M.N. Narimanov: obtaining data for analysis;
D.A. Safarov: analysis of the obtained data;
B.I. Dolgushin: expert review, statistical analysis;
A.A. Akhundov: reviewing of publications of the article's theme;
I.A. Trofimov: article writing.

ORCID авторов

А.М. Мудунов: https://orcid.org/0000-0002-0918-3857
М.Н. Нариманов: https://orcid.org/0000-0003-1806-8401
Д.А. Сафаров: https://orcid.org/0000-0003-2793-5597

Б.И. Долгушин: https://orcid.org/0000-0001-7185-7165
А.А. Ахундов: https://orcid.org/0000-0002-9543-990X
И.А. Трофимов: https://orcid.org/0000-0002-5800-8684
ORCID of authors
A.M. Mudunov: https://orcid.org/0000-0002-0918-3857
M.N. Narimanov: https://orcid.org/0000-0003-1806-8401
D.A. Safarov: https://orcid.org/0000-0003-2793-5597
B.I. Dolgushin: https://orcid.org/0000-0001-7185-7165
A.A. Akhundov: https://orcid.org/0000-0002-9543-990X
I.A. Trofimov: https://orcid.org/0000-0002-5800-8684

Конфликт интересов. Авторы заявляют об отсутствии конфликта интересов.
Conflict of interest. The authors declare no conflict of interest.

Финансирование. Исследование проведено без спонсорской поддержки.
Financing. The study was performed without external funding.

Статья поступила: 19.12.17. **Принята к публикации:** 22.03.18
Article received: 19.12.17. **Accepted for publication:** 22.03.18

Хондрорадионекроз гортани спустя 63 года после лучевой терапии: клинический случай

М.Г. Костова, А.В. Карпенко, Р.Р. Сибгатуллин

ГБУЗ «Ленинградский областной онкологический диспансер»; Россия, 191104 Санкт-Петербург, Литейный просп., 37

Контакты: *Мариана Георгиевна Костова kostova.90@mail.ru*

Хондрорадионекроз гортани – редкое позднее осложнение лучевой терапии, которое чаще всего возникает через 1 год после облучения. Тем не менее описаны единичные случаи отсроченного хондрорадионекроза гортани – спустя 25 и даже 50 лет. В статье представлено собственное клиническое наблюдение редкого случая хондрорадионекроза гортани, развившегося через 63 года после лучевой терапии по поводу папилломатоза гортани. Это самый длинный интервал между лучевой терапией и хондрорадионекрозом гортани, описанный в литературе.

Ключевые слова: *хондрорадионекроз гортани, папилломатоз гортани*

Для цитирования: *Костова М.Г., Карпенко А.В., Сибгатуллин Р.Р. Хондрорадионекроз гортани спустя 63 года после лучевой терапии: клинический случай. Опухоли головы и шеи 2018;8(1):62–6.*

DOI: 10.17650/2222-1468-2018-8-1-62-66

Chondroradionecrosis of the larynx in 63 years after radiation therapy: a case report

M.G. Kostova, A.V. Karpenko, R.R. Sibgatullin

Leningrad Regional Oncologic Dispensary; 37 Liteyny Ave., Saint Petersburg 191104, Russia

Chondroradionecrosis of the larynx is a rare and late complication after radiation therapy. The vast majority of patients present the symptoms within 1 year of treatment. However there are described delayed cases up to 25 and even 50 years after treatment. In the article is described a rare clinical case from our own practice. It's about a patient who developed laryngeal chondroradionecrosis in 63 years after radiation therapy for recurrent respiratory papillomatosis. The case represents the longest in interval between initial treatment and presentation of chondroradionecrosis of the larynx in literature.

Key words: *chondroradionecrosis of the larynx, recurrent respiratory papillomatosis*

For citation: *Kostova M.G., Karpenko A.V., Sibgatullin R.R. Chondroradionecrosis of the larynx in 63 years after radiation therapy: a case report. Opukholi golovy i shei = Head and Neck Tumors 2018;8(1):62–6.*

Введение

Хондрорадионекроз гортани – редкое позднее осложнение лучевой терапии с частотой менее 1 % [1]. Данное осложнение может привести к серьезным последствиям, вплоть до летального исхода, что обусловливает актуальность его изучения. Хондрорадионекроз гортани обычно возникает, по данным разных авторов, через 1–3 года после терапии [2]. Тем не менее описаны единичные случаи развития хондрорадионекроза гортани спустя 25 и даже 53 года после лучевой терапии [3, 4].

Рецидивирующий папилломатоз гортани является доброкачественным заболеванием, однако у 19 % детей и у 17 % взрослых наблюдается агрессивный рост папиллом, что требует многократного хирургического вмешательства [5]. В середине прошлого столетия таким пациентам зачастую назначали и лучевую терапию.

Ниже представлено клиническое наблюдение пациентки, длительно страдающей папилломатозом гортани, у которой спустя 63 года после лучевой терапии развился некротический процесс в гортани на фоне рубцового стеноза. Нами был диагностирован хондрорадионекроз гортани.

Клиническое наблюдение

Пациентка М.*, 69 лет, поступила в отделение опухолей головы и шеи ГБУЗ «Ленинградский областной онкологический диспансер» (ГБУЗ ЛООД) в октябре 2016 г. с жалобами на боли в области шеи и дисфагию на протяжении последних 3 мес.*

Из анамнеза. В возрасте 1 года 6 мес пациентке установлен диагноз «папилломатоз гортани». В связи с нарастающим стенозом выполнена ларингостомия. В возрасте 6 лет пациентка прошла курс рентгенотерапии области шеи; в связи с отсутствием медицинской документации общая доза доподлинно неизвестна. Далее было проведено закрытие ларингостомы, и в течение последующих 10 лет пациентка неоднократно подвергалась хирургическим вмешательствам: ежегодно осуществлялось иссечение рубцовых изменений в гортани. В возрасте 17 лет в связи с асфиксией была повторно выполнена ларингостомия, а через 2 года была выведена трахеоларингостома. Лишь в августе 2016 г. пациентка вновь обратилась за медицинской помощью в связи с жалобами на затруднение прохождения пищи. При эзофагоскопии был обнаружен стеноз устья верхней трети пищевода. Несколько раз выполнялась биопсия, по данным которой онкопатологии не выявлено. Затем пациентка обратилась в ГБУЗ ЛООД.

При осмотре через трахеоларингостому: некротические ткани с язвенной поверхностью. Перихондрит гортани.

При непрямой ларингоскопии: вестибулярный и средний отделы гортани необозримы из-за отека. Шейные лимфатические узлы не пальпируются (рис. 1).

По данным рентгенографии пищевода: регистрируются свищ верхней трети пищевода, стриктура нижней трети пищевода.

По данным компьютерной томографии органов шеи: признаки перихондрита, хондронекроза гортани (рис. 2).

Для определения дальнейшей тактики предпринята попытка верификации диагноза: под наркозом проведена прямая опорная ларингоскопия. Обнаружен рубцовый стеноз глоточно-пищеводного соустья, которое было сужено до 1 мм. Это являлось причиной жалоб пациентки на дисфагию. Выполнена биопсия задней стенки гортани, в ходе которой выявлена плоскоклеточная папиллома (папилломатоз).

Рис. 1. *Внешний вид пациентки при первичном осмотре*
Fig. 1. *The appearance of the patient at the initial examination*

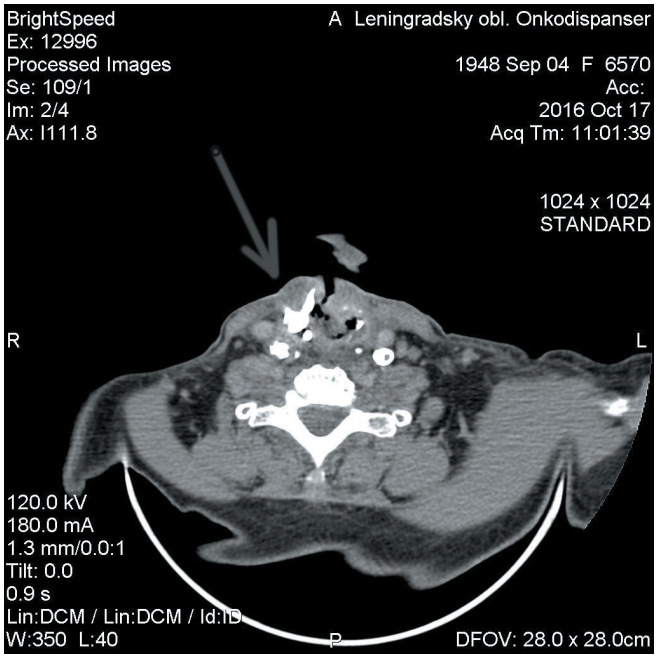

Рис. 2. *Компьютерная томография пациентки с хондронекрозом гортани (указан стрелкой)*
Fig. 2. *Computed tomography of a patient with chondronecrosis of the larynx (arrow indicated)*

Анатомическая структура гортани была сильно изменена: она представляла собой рубцово-измененную и некротическую ткань на фоне воспалительного процесса. Функционально гортань также была несостоятельна: на протяжении многих лет дыхание осуществлялось через трахеоларингостому. Практически полностью отсутствовала голосовая функция. Поэтому было принято решение об оперативном лечении в объеме ларингэктомии и тиреоидэктомии (с учетом наличия узловых образований в щитовидной железе).

Интраоперационно обнаружено, что обе доли щитовидной железы резко уменьшены в размерах, склерозированы, спаяны с гортанью. Справа предпринята попытка отделения доли от гортани, которая окончилась неудачей, слева в доле выявлен плотный узел диаметром 1 см с кальцинатами, доля сдвинута медиально на препарат. Нижние констрикторы глотки не дифференцировались, были представлены рубцовой тканью. Трахея была вскрыта ниже трахеостомы, отделена от пищевода до уровня входа в него, далее отделение было невозможно из-за рубцового процесса, в связи с чем гортань была вскрыта через валлекулу и отсечена от глотки. При ревизии гортани обнаружено, что полностью отсутствовала печатка перстневидного хряща, задняя стенка и правая боковая стенка гортани были представлены язвенным дефектом грязно-серого цвета размером 3 × 4 см. После удаления гортани был выявлен участок практически полного заращения пищевода от входа в него вниз на 2 см. Данный

Рис. 3. *Удаленный макропрепарат*
Fig. 3. *Removed gross specimen*

участок был иссечен с формированием циркулярного дефекта шейного отдела пищевода протяженностью 2 см (рис. 3).

От первичной пластики решено было воздержаться в связи с активным и обширным воспалением раны и неясным прогнозом из-за отсутствия гистологической верификации. Задняя стенка гортаноглотки была частично мобилизована и сшита с задней стенкой культи пищевода (рис. 4). Сформирована фарингоэзофагостома. Оформлена трахеостома.

Данные гистологического исследования послеоперационного материала показали наличие высокодифференцированной малоинвазивной фолликулярной микрокарциномы (0,7 см) в правой доле щитовидной железы, а также умеренно-дифференцированной плоскоклеточной карциномы (0,5 см) в шейном отделе пищевода с очаговой инвазией в подслизистый слой (0,2 см). При том в гортани было массивное разрастание плотной

Рис. 4. *Ларингэктомия с тиреоидэктомией. 1 – задняя стенка гортаноглотки, 2 – задняя стенка культи пищевода*
Fig. 4. *Laryngectomy with thyroidectomy. 1 – back wall of the laryngopharynx, 2 – back wall of the esophagus stump*

Рис. 5. *Внешний вид пациентки при поступлении для выполнения пластики фарингоэзофагостомы*
Fig. 5. *The appearance of the patient at admission to perform of the pharyngo-esophagestomy plastics*

фиброзной ткани с изъязвлением, диффузным гнойно-некротическим воспалением, кровоизлияниями, расплавлением хрящевой ткани (хронический перихондрит), участками многослойного плоского эпителия с метаплазией.

Спустя год после оперативного лечения признаков рецидива опухоли не выявлено, в связи с чем пациентка поступила в отделение ГБУЗ ЛООД для выполнения пластики фарингоэзофагостомы (рис. 5).

Пластику фарингоэзофагостомы выполняли под эндотрахеальным наркозом с использованием супраклавикулярного лоскута. Дефект глотки ушивали местными тканями (остатками слизистой оболочки глотки). Оставшийся дефект кожи был укрыт супраклавикулярным лоскутом, развернутым на 90° (по типу пропеллера) (рис. 6). Супраклавикулярный лоскут оказался оптимальным в данном случае, так как он достаточно пластичен и не содержит массивной мышечной порции (как, например, лоскут с большой грудной мышцы).

Рис. 6. *Пластика фарингоэзофагостомы: а – дефект глотки ушит местными тканями; выкроен супраклавикулярный лоскут справа; б – супраклавикулярный лоскут мобилизован, ротирован на 90°*
Fig. 6. *The pharyngo-esophagestomy plastics: a – defect of the pharynx was sutured with local fabrics; cut out supraclavicular flap on the right; б – supraclavicular flap is mobilized, retired in 90°*

Рис. 7. *Внешний вид пациентки в послеоперационном периоде*
Fig. 7. *The appearance of the patient in the postoperative period*

Рис. 8. *Обзорная рентгенограмма с барием через 1,5 мес после операции. Проходимость пищевода полностью восстановлена*
Fig. 8. *Survey radiogram with barium in 1.5 months after surgery. Esophageal patency completely recovered*

Послеоперационный период протекал без осложнений (рис. 7). Спустя 1,5 мес данных, свидетельствующих о стенозе пищевода, получено не было, и пациентка вернулась к привычному питанию (рис. 8).

Обсуждение

Зачастую диагноз хондрорадионекроза является диагнозом исключения, и клинически дифференцировать хондрорадионекроз от рецидива опухоли в гортани довольно сложно. Рецидивирующий папилломатоз гортани считается у взрослых облигатным предраком, но в научной литературе описаны лишь единичные случаи малигнизации [6], ее частота составляет менее 1 % [7]. Тем не менее мы не могли исключить подобную возможность, что обусловило выбор ларингэктомии. В большинстве же случаев хондрорадионекроза (I, II, III стадии по Chandler) достаточно консервативной терапии – сочетание антимикробных препаратов с гипербарической оксигенацией позволяет добиться хорошего эффекта [8]. В описанном наблюдении пациентка на протяжении длительного времени дышала через трахеоларингостому и носила трахеостомическую трубку. Постоянная травматизация органа и инфицирование, в том числе вирусом папилломы человека, также способствовали возникновению некротического процесса в гортани. Мы квалифицировали это как IV стадию хондрорадионекроза по Chandler, что является показанием к проведению ларингэктомии.

Еще одной особенностью нашего случая было возникновение опухоли в шейном отделе пищевода на фоне рубцового стеноза гортани и опухоли в щитовидной железе, которые нами были расценены как радиоиндуцированные опухоли. В научной литературе хорошо известны случаи возникновения рака щитовидной железы спустя годы после лучевого воздействия [9]. Предположительно, персистенция вируса папилломы человека вызвала процесс малигнизации в пищеводе, что является одним из доказанных факторов риска [10].

Заключение

Описанный нами случай представляет клинический интерес в связи со следующими факторами: позднее начало клинических проявлений хондрорадионекроза гортани (спустя 63 года после лучевой терапии) и возникновение сразу 2 радиоиндуцированных опухолей – в пищеводе и в щитовидной железе.

ЛИТЕРАТУРА / REFERENCES

1. Stell P.M., Morrison M.D. Radiation necrosis of the larynx: etiology and management. Arch Otolaryngol 1973;98(2):111–3. DOI: 10.1001/archotol.1973.00780020117011.
2. Halkud R., Shenoy A.M., Naik S.M. et al. Chondroradionecrosis of larynx a delayed complication of radiotherapy: management and review of literature. Indian J Surg Oncol 2014;5(2):128–33. DOI: 10.1007/s13193-014-0315-6. PMID: 25114466.
3. Robson F.C., Dawes J.D.K. A case of perichonditis and necrosis of laryngeal cartilage 25 years after treatment with radium. J Laryngol Otol 1961;75(11):997–8. DOI: 10.1017/s0022215100058795.
4. Fitzgerald P.J., Koch R.J. Delayed radionecrosis of the larynx. Am J Otolaryngol 1999;20(4):245–9. DOI: 10.1016/S0196-0709(99)90008-X. PMID: 10442778.
5. Larson D., Derkay C. Epidemiology of recurrent respiratory papillomatosis. APMIS 2010;118(6–7):450–4. DOI: 10.1111/j.1600-0463.2010.02619.x. PMID: 20553527.
6. Rady P., Schnadig V., Weiss R. et al. Malignant transformation of recurrent respiratory papillomatosis associated with integrated human papillomavirus type 11

DNA and mutation of p53. Laryngoscope 1998;108(5):735–40. DOI: 10.1097/00005537-199805000-00021. PMID: 9591556.
7. Goon P., Sonnex C., Jani P. et al. Recurrent respiratory papillomatosis: an overview of current thinking and treatment. Eur Arch Otorhinolaryngol 2008;265(2):147–51. DOI: 10.1007/s00405-007-0546-z. PMID: 18046565.
8. Roh J.L. Chondroradionecrosis of the larynx: diagnostic and therapeutic measures for saving the organ from radiotherapy sequelae. Clin Exp Otorhinolaryngol 2009;2(3):115–9. DOI: 10.3342/ceo.2009.2.3.115. PMID: 19784402.
9. Veiga L.H., Holmberg E., Anderson H. et al. Thyroid cancer after childhood exposure to external radiation: an updated pooled analysis of 12 studies. Radiat Res 2016;185(5):473–84. DOI: 10.1667/RR14213.1. PMID: 27128740.
10. Wang J., Zhao L., Yan H. et al. A meta-analysis and systematic review on the association between human papillomavirus (types 16 and 18) infection and esophageal cancer worldwide. PLoS One 2016;11(7):e0159140. DOI: 10.1371/journal.pone.0159140. PMID: 27409078.

Вклад авторов
М.Г. Костова: обзор публикаций по теме статьи, анализ полученных данных, написание текста статьи;
А.В. Карпенко: получение данных для анализа, анализ полученных данных;
Р.Р. Сибгатуллин: получение данных для анализа.
Authors' contributions
M.G. Kostova: reviewing of publications of the article's theme, analysis of the obtained data, article writing;
A.V. Karpenko: obtaining data for analysis, analysis of the obtained data;
R.R. Sibgatullin: obtaining data for analysis.

ORCID авторов
М.Г. Костова: https://orcid.org/0000-0003-4597-184X
А.В. Карпенко: https://orcid.org/0000-0002-4756-1310
Р.Р. Сибгатуллин: https://orcid.org/0000-0003-3219-4420
ORCID of authors
M.G. Kostova: https://orcid.org / 0000-0003-4597-184X
A.V. Karpenko: https://orcid.org/0000-0002-4756-1310
R.R. Sibgatullin: https://orcid.org/0000-0003-3219-4420

Конфликт интересов. Авторы заявляют об отсутствии конфликта интересов.
Conflict of interest. The authors declare no conflict of interest.

Финансирование. Исследование проведено без спонсорской поддержки.
Financing. The study was performed without external funding.

Информированное согласие. Пациент подписал информированное согласие на публикацию своих данных.
Informed consent. The patient gave written informed consent to the publication of his data.

Статья поступила: 07.02.2018. **Принята к публикации:** 23.03.2018
Article received: 07.02.2018. **Accepted for publication:** 23.03.2018

Остеогенная саркома гортани: редкое клиническое наблюдение

Т.А. Акетова, Р.И. Азизян, А.М. Князев, А.А. Зотова, А.А. Жаров, В.Ж. Бржезовский, Е.Л. Дронова, М.Б. Пак

ФГБУ «Национальный медицинский исследовательский центр онкологии им. Н.Н. Блохина» Минздрава России; Россия, 115478 Москва, Каширское шоссе, 24

Контакты: *Толкын Аязбаевна Акетова t.aketova@yandex.ru*

Представлено клиническое наблюдение остеогенной саркомы гортани – редкой и агрессивной опухоли, характеризующейся частым местным рецидивированием и появлением отдаленных метастазов. Это единственный случай остеогенной саркомы гортани в ФГБУ «Национальный медицинский исследовательский центр онкологии им. Н.Н. Блохина» Минздрава России за период с 1988 по 2017 г.

Ключевые слова: *гортань, остеогенная саркома, диагностика*

Для цитирования: *Акетова Т.А., Азизян Р.И., Князев А.М. и др. Остеогенная саркома гортани: редкое клиническое наблюдение. Опухоли головы и шеи 2018;8(1):67–72.*

DOI: 10.17650/2222-1468-2018-8-1-67-72

Osteosarcoma of the larynx: rare clinical case

T.A. Aketova, R.I. Azizyan, A.M. Knyazev, A.A. Zotova, A.A. Zharov, V.Zh. Brzhezovskiy, E.L. Dronova, M.B. Pak

N.N. Blokhin National Medical Research Center of Oncology, Ministry of Health of Russia; 24 Kashirskoe Shosse, Moscow 115478, Russia

We present a clinical case of osteosarcoma of the larynx. It is a rare and aggressive tumor characterized by frequent local recurrence and the appearance of distant metastases. This is the only one case of osteosarcoma of the larynx in N.N. Blokhin National Medical Research Center of Oncology for the period from 1988 to 2017.

Key words: *larynx, osteosarcoma, diagnostics*

For citation: *Aketova T.A., Azizyan R.I., Knyazev A.M. et al. Osteosarcoma of the larynx: rare clinical case. Opukholi golovy i shei = Head and Neck Tumors 2018;8(1):67–72.*

Введение

Злокачественные опухоли гортани можно разделить на эпителиальные и неэпителиальные. Среди последних можно выделить саркомы, которые имеют не только различное происхождение (мезенхимальные), но и различный патогенез. Саркомы гортани составляют всего 0,32–1 % от всех гортанных новообразований [1]. Наиболее распространены хондросаркомы и фибросаркомы. Остеосаркомы являются чрезвычайно редкими и очень агрессивными опухолями [2–6].

Из-за сходства клинических, гистологических и иммуногистохимических признаков остеосаркомы нередко принимаются за саркоматоидные карциномы. Для правильной идентификации первичной остеосаркомы гортани необходима тщательная клиническая, рентгенологическая и высокоспециализированная гистологическая оценка. Дифференциальная диагностика первичной остеосаркомы гортани предполагает исключение других злокачественных веретеноклеточных новообразований с костеобразованием. Потенциальные диагностические сложности обусловлены трудностью получения материала для гистопатологического анализа. Опухоль твердая, имеет гладкую поверхность и обычно покрыта неизмененной слизистой оболочкой гортани. Предоперационное микроскопическое исследование образцов ткани не позволяет однозначно идентифицировать эту редкую опухоль. Так, из 26 случаев, описанных в научной литературе, до операции 4 были идентифицированы неверно – как поражения, отличные от остеосаркомы. Диагностика этой опухоли затруднена также из-за вовлечения подслизистой оболочки.

Случаи первичной остеосаркомы гортани рассмотрены в очень немногих публикациях, и все эти случаи имели плохой исход. Впервые остеосаркому гортани

в 1942 г. описали C. Jackson и C.L. Jackson [7]. Всего за 1942–2014 гг. в мировой научной литературе представлено только 26 наблюдений остеогенных сарком гортани, по 1–2 в крупных онкологических клиниках [1]; например, с 1989 по 2008 г. в отделениях патологии и гистологии клиник Италии зафиксирован только 1 случай остеогенной саркомы гортани [8].

В отличие от остеосарком скелета, остеосаркомы гортани в основном встречаются у пожилых мужчин [3, 4]. Только в 2 из всех зарегистрированных 26 случаев заболевание диагностировано у женщин (соотношение мужчин и женщин 13:1) [1–8]. Средний возраст больных составляет 63,5 года, варьирует от 51 до 80 лет [1, 2, 6, 7, 9–26]. Этиологические факторы возникновения остеосаркомы гортани до конца не изучены, но наиболее часто упоминается воздействие ионизирующего излучения, ароматических углеводородов и онкогенных вирусов [1, 2]. В 1997 г. R.R. Kassir и соавт. перечислили следующие факторы: воздействие радиации в анамнезе, скелетная болезнь Педжета (в 4 случаях прослеживается связь с предшествующей лучевой терапией и в 1 случае с болезнью Педжета), фиброзная дисплазия и ретинобластомы [5, 9]. Высказано предположение, что окостенение гортани является одним из факторов риска развития остеогенной саркомы. В части случаев эти опухоли возникли из дедифференцированных хондросарком [6, 9, 10, 17]. Ученые единодушно подчеркивают отсутствие связи между курением и возникновением остеогенных сарком.

Охриплость и одышка являются наиболее распространенными клиническими симптомами. В 7 случаях отмечено поражение только правой голосовой складки или сочетание с поражением левой голосовой складки, передней комиссуры и щитовидного хряща. В 3 случаях был поражен только перстневидный хрящ. По данным рентгенологического исследования в большинстве случаев обнаружены разрушительные инфильтративные поражения щитовидного хряща, перстневидного хряща, голосовых складок. Лишь у нескольких пациентов опухоль перекрывала гортань, в этом случае экзофитная опухоль была фиксирована к надхрящнице щитовидного хряща без признаков инвазии хряща опухолью. Вероятно, опухоль в основном исходила из надхрящницы щитовидного хряща, в гистологическом строении опухоли не определялось четких границ между опухолевыми структурами и надхрящницей щитовидного хряща. Менее вероятно, что опухоль исходила из мягких тканей передней комиссуры с поражением щитовидного хряща. Во всех случаях слизистая оболочка была не инфильтрирована. При компьютерной томографии обнаруживалось деструктивное поражение гортани, часто без кальцифицированных участков [1].

Нет единого мнения и об эффективных методах лечения. Считается, что облучение или химиотерапия не улучшают прогноз. Несмотря на отсутствие проспективных исследований, хирургическое вмешательство является методом выбора [4–6].

Метастазирование в лимфатические узлы встречается крайне редко, поэтому профилактическое их удаление не рекомендуется [27, 28]. В зависимости от размера поражения хирургическое вмешательство может выполняться в объеме ларингэктомии или резекции гортани. В некоторых из описанных случаев возникла необходимость ларингэктомии у пациентов с местным рецидивом после проведения предыдущей операции в объеме резекции.

У больных с остеосаркомами гортани прогноз обычно плохой в связи с частыми местными рецидивами и появлением отдаленных метастазов, особенно в легких [3, 12, 29]. По данным литературы, средняя выживаемость больных составляет 12,6 ± 3,6 мес, при этом только у 23,5 % пациентов она достигает 2 лет [1]. Адъювантная химиотерапия была использована по аналогии с лечением скелетных остеосарком, данные литературы о ее результатах противоречивы и ненадежны [13]. В 23 из 26 описанных случаев проведено хирургическое вмешательство, в 3 – лучевая терапия. Местный рецидив возникал в среднем через 9,5 мес, отдаленные метастазы – через 11,4 мес. Около половины пациентов умерли от болезни через 3–20 мес после операции. У 1 пациента обнаружены множественные двусторонние легочные метастазы через 8 мес после операции [1].

Мы проанализировали данные о случаях саркомы гортани в ФГБУ «Национальный медицинский исследовательский центр онкологии им. Н.Н. Блохина» Минздрава России (НМИЦ онкологии им. Н.Н. Блохина) за 1988–2017 гг. Всего зарегистрировано 18 случаев, из них хондросаркома – в 4, рабдомиосаркома – в 5, синовиальная саркома – в 2, лейомиосаркома – в 2, ангиосаркома – в 2, плеоморфная саркома – в 2 и первичная остеогенная саркома – лишь в 1 случае. Представляем клиническое наблюдение этого случая.

Клиническое наблюдение

***Пациент Н.**, мужчина, 33 лет, масса тела 120 кг, рост 198 см. Впервые дискомфорт в горле больной почувствовал в начале 2017 г., но за врачебной помощью обращаться не стал. Позже в связи с появившейся охриплостью пациент обратился к лор-врачу, а затем к онкологу в Тамбовский областной онкологический клинический диспансер. Проведено обследование, в том числе компьютерная томография лицевого скелета и шеи; морфологические исследования не дали результата. Пациент направлен в НМИЦ онкологии им. Н.Н. Блохина с диагнозом «новообразование гортани».*

Выполнено эндоскопическое исследование (рис. 1). В области правой черпалонадгортанной складки, частично в задних отделах правой вестибулярной складки и в меж-

Рис. 1. *Эндоскопическое исследование гортани до операции. Наблюдается значительное утолщение слизистой оболочки за счет расположенного под ней инфильтрата. По латеральному краю утолщения (со стороны правого грушевидного синуса) – киста желтоватого цвета размером около 0,8 см*

Fig. 1. *Endoscopic analysis of the larynx prior to surgery. There is a significant thickening of the mucous membrane due to the infiltrate located beneath it. On lateral edge of the specified thickening (from the right piriform sinus) is a cyst of yellowish color about 0.8 cm in size*

Рис. 2. *Компьютерная томография гортани в области черпаловидного хряща. Определяется слабоваскуляризированное образование неоднородной структуры размерами 2,0 × 1,8 см*

Fig. 2. *Computed tomography of the larynx in the region of the arytenoid cartilage. Poorly vascularized tumor of heterogeneous structure is detecting with dimensions of 2.0 × 1.8 cm*

черпаловидной области выявлено значительное утолщение слизистой оболочки и заподозрено наличие подслизисто расположенного инфильтрата. Поверхность образования неровная. Слизистая оболочка не изменена. Инфильтрации слизистой оболочки нет. По латеральному краю указанного утолщения (со стороны правого грушевидного синуса) обнаружена киста размером около 0,8 см, желтоватого цвета. Подвижность гортани ограничена справа.

На серии компьютерных томограмм лицевого скелета, шеи, гортани в области черпаловидного хряща определяется слабоваскуляризированное образование с неоднородной структурой за счет кальцинации, размерами 2,0 × 1,8 см, которое, возможно, исходит из черпаловидного хряща, не имеет четкой границы с верхними его отделами; при этом слизистая оболочка не изменена (рис. 2).

При ультразвуковом исследовании шеи в подчелюстной области обнаружен лимфатический узел с гиперэхогенным ободком размерами 2,5 × 1,0 см, с гиперплазией. Лимфатические узлы шеи справа, слева и надключичные узлы не увеличены.

Дополнительные исследования, в том числе рентгенография органов грудной клетки, не выявили поражения других органов. Неоднократные цитологические и гистологические исследования оказались неинформативными.

С учетом отсутствия морфологического диагноза произведена боковая фаринготомия справа. Обнаружено, что в области черпаловидного хряща, черпалонадгортанной складки справа, межчерпаловидной области плотность тканей, слизистая оболочка над плотным инфильтратом не изменены. Удаление опухоли не представлялось технически возможным. После создания дополнительного доступа (ларингофиссуры) выполнен разрез слизистой оболочки над опухолью. Обнажено костной плотности образование размером до 2,0 см, которое было удалено вместе с черпаловидным хрящом, частью вестибулярной и черпалонадгортанной складок (рис. 3, 4). Сформирован просвет гортани. Произведена трахеостомия, установлена трахеостомическая трубка. Послеоперационный период протекал без осложнений. Рана на передней поверхности шеи зажила первичным натяжением.

При плановом гистологическом исследовании определено, что образование имеет строение веретеноклеточной злокачественной опухоли с очагами атипического остеогенеза. Морфологическая картина соответствует остеосаркоме фибропластического варианта строения G_2 черпаловидного хряща.

Иммуногистохимическое исследование. Опухолевый узел с высокой клеточностью, без некрозов, представлен веретеновидными клетками, организованными в волнистые переплетающиеся пучки. Клетки опухоли с насыщенно-эозинофильной цитоплазмой, без четких границ, ядра клеток гиперхромные, веретеновидной и овоидной формы с мелкозернистым хроматином, в отдельных клетках – с мелкими одиночными ядрышками. В отдельных полях зрения отмечаются редкие гигантские многоядерные остеокластоподобные клетки. Митотическая активность клеток опухоли невелика – в 10 полях зрения (объектив 40/0,65), выявлен 1 митоз с нормальной морфологией (рис. 5).

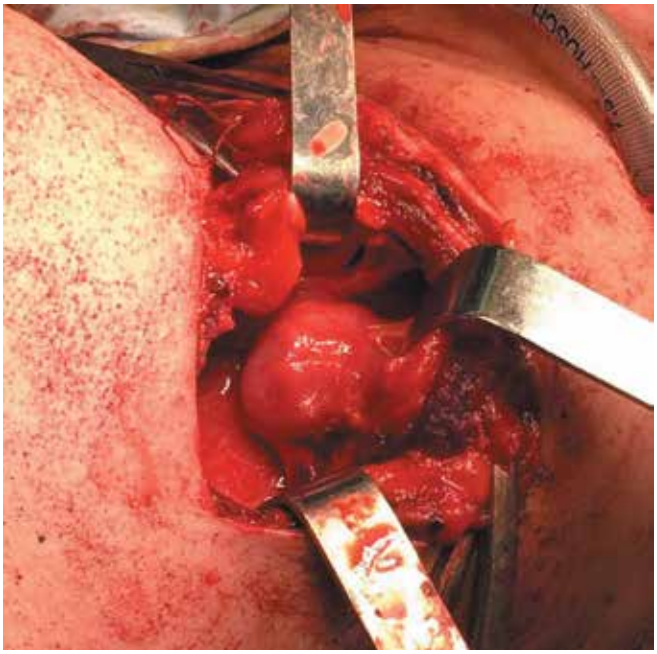

Рис. 3. *Операционная рана: вскрыта гортань, обнаружена подслизисто расположенная плотная опухоль в области черпаловидного хряща и черпалонадгортанной складки с неизмененной слизистой оболочкой*
Fig. 3. *Surgical wound: the larynx is opened, detected submucosal solid tumor located in the region of the arytenoid cartilage and aryepiglottic folds with unaltered mucosa*

Рис. 4. *Макропрепарат*
Fig. 4. *Gross specimen*

На отдельных участках, занимающих до 50 % объема опухолевого узла, в ткани опухоли наблюдаются признаки прямого атипического остеогенеза – формирование скоплений остеоида с очагами минерализации и незрелой кости. Остеоид и незрелая костная ткань формируют переплетающиеся, кружевоподобные интенсивно эозинофильные трабекулы с включениями опухолевых клеток (рис. 6).

Патогистологическая картина соответствует остеогенной саркоме, фибробластический вариант G_3.

Консилиум, учитывая данные морфологического исследования, оценил хирургическое вмешательство как

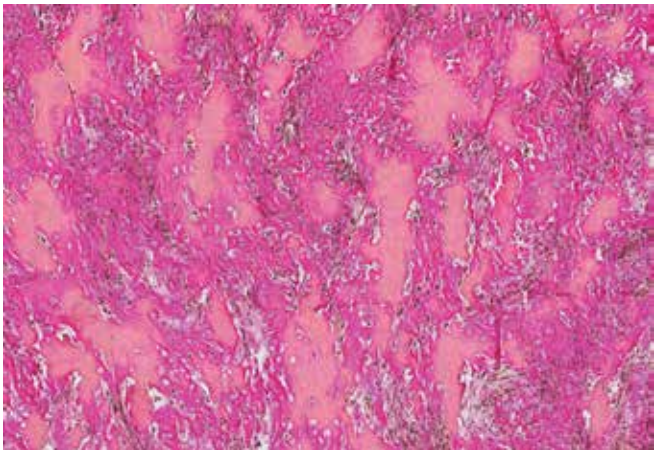

Рис. 5. *Микрофото. Остеоид и незрелая костная ткань формируют переплетающиеся, кружевоподобные интенсивно эозинофильные трабекулы с включениями опухолевых клеток*
Fig. 5. *Microphoto. Osteoid and immature bone tissue form interwoven, lacy-like, intensively eosinophilic trabeculars with inclusions of tumor cells*

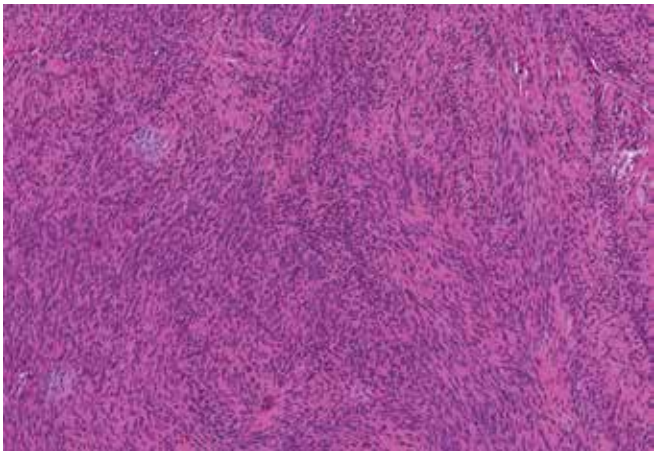

Рис. 6. *Микрофото. Наблюдаются высокая клеточность, отсутствие некроза, веретеновидные клетки, организованные в волнистые переплетающиеся пучки*
Fig. 6. *Microphoto. There is a cellularity, without necrosis, fusiform cells, organized in wavy, lapping bundles*

нерадикальное. Пациенту была предложена операция в объеме ларингэктомии, от которой он категорически отказался.

Деканулирован через 3 нед. Дыхание компенсировано, свободное, продолженного роста опухоли не наблюдалось. От любого вида лечения больной отказался. Наблюдается 7 мес без признаков рецидива и метастазов.

Заключение

Остеогенная саркома гортани – редкая и агрессивная опухоль, характеризующаяся частым местным рецидивированием и появлением отдаленных метастазов, преимущественно в легкие. Наиболее эффективным методом лечения является хирургическое вмешательство.

ЛИТЕРАТУРА / REFERENCES

1. Mosalleum E., Afrogheh A., Stofberg S. et al. A review of primary osteosarcoma of the larynx and case report. Head Neck Pathol 2015;9(1):158–64. DOI: 10.1007/s12105-014-0550-8.
2. Sanaat Z., Mohammady G., Esmaili H. et al. Osteosarcoma of the larynx. Arch Iran Med 2009;12(5):499–502. PMID: 19722775.
3. Lewis J.E., Barnes L., Tse L.Y., Hunt J.L. Tumours of bone and cartilage. In: World Health Organization classification of tumours. Eds.: L. Barnes, J.W. Eveson, P. Reichart, D. Sidransky. Lyon: IARC Press, 2005. Pp. 156–159.
4. Rosai R.M., Landas S.K., Kelly D.R., Marsh W.L. Osteosarcoma of the larynx. Otolaryngol Head Neck Surg 1998;118:385–8. DOI: 10.1016/S0194-5998(98)70321-3.
5. Kassir R.R., Rassekh C.H., Kinsella J.B. et al. Osteosarcoma of the head and neck: meta-analysis of randomised studies. Laryngoscope 1997;107(1):56–61. DOI: 10.1097/00005537-199701000-00013.
6. Athré R.S., Vories A., Mudrovich S., Ducic Y. Osteosarcoma of the larynx. Laryngoscope 2005;115(1):74–7. DOI: 10.1097/01.mlg.0000150672.45484.5c.
7. Jackson C., Jackson C.L. CH XXV – malignant diseases of the larynx. In: Diseases and injuries of the larynx. Eds.: C. Jackson, C.L. Jackson. New York: Macmillan Publishing Company, 1942. Plate XI.
8. Mottola G., Cascone A.M., Cavaliere M. et al. Osteosarcoma of the larynx: a case report. Cases J 2008;1(1):365. DOI: 10.1186/1757-1626-1-365.
9. Ulusan M., Yilmazer R., Ozluk Y. et al. Radiation-induced osteosarcoma of the larynx: case report and literature review. Ear Nose Throat J 2012;91(10):E22–5. PMID: 23076859.
10. Sheen T.S., Wu C.T., Hsieh T., Hsu M.M. Postirradiation laryngeal osteosarcoma: case report and literature review. Head Neck 1997;19(1):57–62. PMID: 9030947.
11. Berge J.K., Kapadia S.B., Meyers E.N. Osteosarcoma of the larynx. Arch Otolaryngol Head Neck Surg 1998;124(2):207–10. DOI: 10.1001/archotol.124.2.207.
12. Topaloglu I., Işiksaçan V., Ulusoy S., Sişman S. Osteosarcoma of the larynx. Otolaryngol Head Neck Surg 2004;131(5):789–90. DOI: 10.1016/j.otohns.2004.01.016.
13. Myssiorek D., Patel M., Wasserman P., Rofeim O. Osteosarcoma of the larynx. Ann Otol Rhinol Laryngol 1998;107(1):70–4. DOI: 10.1177/000348949810700113.
14. Pinsolle J., LeCluse I., Demeaux H. et al. Osteosarcoma of the soft tissue of the larynx: report of a case with electron microscopic studies. Otolaryngol Head Neck Surg 1990;102(3):276–80. DOI: 10.1177/019459989010200313.
15. Marginal F.M., Godoy L.M., Daboin K.P. et al. Laryngeal osteosarcoma: a clinicopathologic analysis of four cases and comparison with a carcinosarcoma. Ann Diagn Pathol 2002;6(1):1–9. DOI: 10.1053/adpa.2002.30604.
16. Van Laer C.G., Helliwell T.R., Atkinson M.W., Stell P.M. Osteosarcoma of the larynx. Ann Otol Rhinol Laryngol 1989;98(12 Pt 1):971–4. DOI: 10.1177/000348948909801210.
17. Laskin W.B., Silverman T.A., Enzinger F.M. Postradiation soft tissue sarcomas: an analysis of 53 cases. Cancer 1988;62(11):2330–40. PMID: 3179948.
18. Remagen W., Löhr J., von Westernhagen B. Osteosarcoma of the larynx. HNO 1983;31(10):366–8. [In German]. PMID: 6580287.
19. Suchatlampong V., Sriumpai S., Khawcharoenporn V. Osteosarcoma of the larynx: the first case report in Thailand with ultrastructural study. J Med Assoc Thai 1981;64(6):301–7. PMID: 6943268.
20. Gorenstein A., Neel H.B. III, Weiland L.H., Devine K.D. Sarcomas of the larynx. Arch Otolaryngol 1980;106(1):8–12. DOI: 10.1001/archotol.1980.00790250010003.
21. Haar J.G., Chaudhry A.P., Karanjia M.D., Milley P.S. Chondroblastic osteosarcoma of the larynx. Arch Otolaryngol 1978;104(8):477–81. DOI: 10.1001/archotol.1978.00790080059018.
22. Dahm L.J., Schaefer S.D., Carder H.M., Vellios F. Osteosarcoma of the soft tissue of the larynx: report of a case with light and electron microscopic studies. Cancer 1978;42(5):2343–51. PMID: 281260.
23. Morley A.R., Cameron D.S., Watson A.J. Osteosarcoma of the larynx. J Laryngol Otol 1973;87(10):997–1005. DOI: 10.1017/S0022215100077914.
24. Sprinkle P.M., Allen M.S., Brookshire P.F. Osteosarcoma of the larynx (a true primary sarcoma of the larynx). Laryngoscope 1966;76(2):325–33. DOI: 10.1288/00005537-196602000-00011.
25. Clerf L.H. Sarcoma of the larynx; report of eight cases. Arch Otolaryngol 1946;44(5):517–24. DOI: 10.1001/archotol.1946.00680060540001.
26. Arslan M., Orhan-Kizilkaya H., Yalcin B. et al. Larynx osteosarcoma: case report. J BUON 2008;13(3):437–9. PMID: 18979564.
27. Saleem M., Taibah K., Gangopadhyay K. Osteogenic sarcoma metastasizing to the larynx. J Otolaryngol 2002;31(3):189–92. DOI: 10.2310/7070.2002.11022.
28. Dellmann A., Schroeder H.G., Donhuijsen K. Destructive tumours of the larynx mimicking osteosarcoma: two cases of osteoblastoma with organ-saving resection and follow-up. Eur Arch Otorhinolaryngol 2010;267(1):151–4. DOI: 10.1007/s00405-009-1091-8.
29. Thompson L.D.R., Wieneke L.A., Miettinen M., Heffner D.K. Spindle cell (sarcomatoid) carcinomas of the larynx. A clinicopathologic study of 187 cases. Am J Surg Pathol 2002;26(2):153–70. DOI: 10.1097/00000478-200202000-00002.

Вклад авторов

Т.А. Акетова: разработка дизайна исследования, проведение операции, получение данных для анализа, написание текста статьи;
Р.И. Азизян: проведение операции, написание текста статьи;
А.М. Князев: выполнение эндоскопических исследований;
А.А. Зотова: обзор публикаций по теме статьи, получение данных для анализа;
А.А. Жаров: выполнение иммуногистохимического, морфологического исследований;
В.Ж. Бржезовский: разработка дизайна исследования;
Е.Л. Дронова: выполнение рентгенологического исследования;
М.Б. Пак: анализ полученных данных.

Authors' contributions
T.A. Aketova: developing the research design, surgical treatment, obtaining data for analysis, article writing;
R.I. Azizyan: surgical treatment, article writing;
A.M. Knyzev: endoscopic analysis;
A.A. Zotova: reviewing of publications of the article's theme, obtaining data for analysis;
A.A. Zharov: immunohistochemical, morphological analysis;
V.Zh. Brzhezovskiy: developing the research design;
E.L. Dronova: computed tomography;
M.B. Pak: analysis of the obtained data.

ORCID авторов
Т.А. Акетова: https://orcid.org/0000-0002-2276-5755
Р.И. Азизян: https://orcid.org/0000-0002-4046-1894
А.М. Князев: https://orcid.org/0000-0002-1620-8207
А.А. Зотова: https://orcid.org/0000-0001-5012-8211
А.А. Жаров: https://orcid.org/0000-0003-1103-6570
В.Ж. Бржезовский: https://orcid.org/0000-0002-6778-8280
М.Б. Пак: https://orcid.org/0000-0003-4546-0011
ORCID of authors
T.A. Aketova: https://orcid.org/0000-0002-2276-5755
R.I. Azizyan: https://orcid.org/0000-0002-4046-1894
A.M. Knyzev: https://orcid.org/0000-0002-1620-8207
A.A. Zotova: https://orcid.org/0000-0001-5012-8211
A.A. Zharov: https://orcid.org/0000-0003-1103-6570
V.Zh. Brzhezovsky: https://orcid.org/0000-0002-6778-8280
M.B. Pak: https://orcid.org/0000-0003-4546-0011

Конфликт интересов. Авторы заявляют об отсутствии конфликта интересов.
Conflict of interest. The authors declare no conflict of interest.

Финансирование. Исследование проведено без спонсорской поддержки.
Financing. The study was performed without external funding.

Информированное согласие. Пациент подписал информированное согласие на публикацию своих данных.
Informed consent. The patient gave written informed consent to the publication of his data.

Статья поступила: 28.02.18. **Принята к публикации:** 26.03.18
Article received: 28.02.18. **Accepted for publication:** 26.03.18

Логопедическая реабилитация больных после хирургического лечения злокачественных опухолей орофарингеальной зоны

А.М. Степанова[1], Т.А. Петрова[1], Г.А. Ткаченко[1], С.О. Подвязников[2]

[1]ФГБУ «Национальный медицинский исследовательский центр онкологии им. Н.Н. Блохина» Минздрава России; Россия, 115478 Москва, Каширское шоссе, 23;

[2]ФГБОУ ДПО «Российская медицинская академия непрерывного профессионального образования» Минздрава России; Россия, 125993 Москва, ул. Баррикадная, 2/1, стр. 1

***Контакты:** Галина Андреевна Ткаченко mitg71@mail.ru*

Наиболее тяжелыми последствиями хирургического лечения злокачественных новообразований орофарингеальной зоны являются как нарушения функций дыхания, глотания, жевания, так и полная или частичная утрата речи. Логопедическая реабилитация больных с опухолями орофарингеальной зоны играет важную роль в послеоперационном периоде, так как она направлена на восстановление всех вышеперечисленных функций.

Восстановление функции глотания возможно за счет восстановления двигательной функции сохранных анатомических структур, а также подвижности пересаженных тканей при адекватно выполненной пластике.

Для восстановления дыхательной функции рекомендуется использовать следующие приемы: координация вдоха и выдоха; совершение вдоха, достаточного для высказывания; поиск оптимального положения тела; паузация и дыхательные упражнения.

Речевые навыки восстанавливают путем коррекции звукопроизношения. С целью преодоления тризма – тонического спазма группы жевательных мышц, который приводит к ограничению подвижности височно-нижнечелюстного сустава, – выполняют упражнения, регулирующие степень открытия рта. Пациентам показано также использование системы восстановления моторики челюсти TheraBite (Atos Medical, Швеция).

***Ключевые слова:** логопедическая реабилитация, злокачественные опухоли орофарингеальной зоны, речевая функция, дыхательная функция, функция глотания, жевательная функция*

***Для цитирования:** Степанова А.М., Петрова Т.А., Ткаченко Г.А., Подвязников С.О. Логопедическая реабилитация больных после хирургического лечения злокачественных опухолей орофарингеальной зоны. Опухоли головы и шеи 2018;8(1):73–76.*

DOI: 10.17650/2222-1468-2018-8-1-73-76

Logopedic rehabilitation of patients after surgical treatment of malignant tumors of the oropharyngeal zone

A.M. Stepanova[1], T.A. Petrova[1], G.A. Tkachenko[1], S.O. Podvyaznikov[2]

[1]N.N. Blokhin National Medical Research Center of Oncology, Ministry of Health of Russia; 23 Kashirskoe Shosse, Moscow 115478, Russia;

[2]Russian Medical Academy of Continuous Professional Education, Ministry of Health of Russia; Build. 1, 2/1 Barrikadnaya St., Moscow 125993, Russia

The most severe consequences of surgical treatment of malignant neoplasms of the oropharyngeal zone are both violations of the breathing, swallowing, chewing functions, and complete or partial loss of speech. Logopedic rehabilitation of patients with tumors of the oropharyngeal zone plays an important role in the postoperative period, as it is aimed at restoring of all of the above functions.

Restoration of the swallowing function is possible due to the restoration of the motor function of preserved anatomical structures, as well as the mobility of transplanted tissues with adequately performed plastic.

To restore the respiratory function, it is recommended to use the following methods: coordination of inhalation and exhalation; inhalation commission which sufficient for expression; search for the optimal position of the body; the pause function and breathing exercises.

Speech skills are restoring by the sound pronunciation correction. To overcome the lockjaw is the tonic spasm of the group of muscles of mastication, which leads to the mobility restriction of the temporomandibular joint, are performing the exercises, which regulate the degree of mouth opening. Also, patients are prescribed the use of the Jaw Motion Rehabilitation System TheraBite (Atos Medical, Sweden).

***Key words:** logopedic rehabilitation, malignant tumors of the oropharyngeal zone, speech function, respiratory function, swallowing function, chewing function*

***For citation:** Stepanova A.M., Petrova T.A., Tkachenko G.A., Podvyaznikov S.O. Logopedic rehabilitation of patients after surgical treatment of malignant tumors of the oropharyngeal zone. Opukholi golovy i shei = Head and Neck Tumors 2018;8(1):73–76.*

Благодаря совершенствованию системного и локального лечения опухолей орофарингеальной зоны выживаемость больных неуклонно растет, однако после комбинированного лечения у них зачастую наблюдаются нарушения речи, жевания, глотания, дыхания, которые значительно ухудшают качество жизни и затрудняют социально-психологическую адаптацию [1, 2]. Неблагоприятный функциональный исход у таких пациентов показывает, что требуется дальнейшая разработка мероприятий комплексной реабилитации, направленной на улучшение качества жизни.

Вопросы качества жизни при опухолях имеют решающее значение. Национальный институт рака (National Cancer Institute) США и Американское общество клинической онкологии (American Society of Clinical Oncology) в 1999 г. определили, что качество жизни является 2-м по значимости критерием оценки результатов противоопухолевой терапии после выживаемости – более важным, чем первичный ответ опухоли на лечение [3].

Качество жизни может быть улучшено с помощью реабилитационных программ, направленных на максимальное восстановление физического, психического здоровья, трудоспособности, социального статуса. Реабилитация онкологических больных – это многоэтапный процесс, принципами которого являются раннее начало реабилитационных мероприятий, дозирование нагрузки, непрерывность, последовательность, комплексный и индивидуальный подход. В планировании реабилитационных мероприятий должны принимать участие различные специалисты: хирург, лучевой терапевт, медицинский психолог, протезист, логопед, онколог-реабилитолог.

Полная или частичная утрата речи, нарушение функций глотания, жевания, дыхания, являющиеся тяжелыми последствиями хирургического лечения злокачественных новообразований орофарингеальной зоны [4], обусловливают важность логопедической реабилитации. При проведении реабилитационных мероприятий функции самостоятельного питания, глотания и речи сохраняются и восстанавливаются, по данным разных авторов, у 92 % пациентов [5, 6].

Основной отличительной чертой данной анатомической области является то, что все органы, участвующие в речеобразовании, входят также в ряд жизненно важных систем организма. В этой зоне реализуются дыхательная, жевательная, голосообразующая, артикуляторная, резонаторная функции и функция глотания.

Логопедическая реабилитация больных с опухолями орофарингеальной зоны направлена на восстановление всех вышеперечисленных функций.

По данным J.R. Malagelada и соавт., нарушения глотания встречаются у 65–70 % больных с опухолями головы и шеи и связаны как с наличием объемного образования, так и с результатами его лечения [7]. Улучшение функции глотания и более раннее возвращение к нормальному питанию и питью после операции или химиолучевой терапии может быть достигнуто с помощью упражнений по восстановлению функции глотания [8]. Показана значительная эффективность применения комплекса лечебной физкультуры для этих целей [9]. Восстановление функции глотания возможно за счет восстановления двигательной функции сохранных анатомических структур, а также подвижности пересаженных тканей при адекватно выполненной пластике [8]. По мнению многих авторов, для восстановления функции глотания должны использоваться упражнения на увеличение объема движения и силы мышц и на усиление произвольного контроля над временем и координацией глотка. Важна и постуральная поддержка, т. е. следует найти подходящую позу во время глотка. Дополнительно используются фонопедические техники (например, соскальзывание на фальцет), глотательные маневры (например, глоток с усилием), подбор текстур для глотания [9].

В послеоперационном периоде, особенно если была установлена трахеостомическая трубка, могут наблюдаться трудности, связанные с дыханием. Рекомендуют использовать следующие приемы: координация вдоха и выдоха, совершение вдоха, достаточного для высказывания, поиск оптимального положения тела, паузация и дыхательные упражнения [10]. Работа над дыханием строится по принципу восхождения от простого к сложному. Сначала предлагается сдувать легкие предметы с ладони и стола, отрабатывается последовательность фаз вдоха и выдоха, наращивается фаза выдоха, затем подключается фонационный выдох и также отрабатывается диафрагмальное дыхание. Во время функциональной тренировки выполняются упражнения для всех органов артикуляции: губы, щеки, язык, дно полости рта, твердое небо, мышцы мягкого неба, мышцы глотки и наружные мышцы шеи.

Реабилитация речевых навыков включает коррекцию звукопроизношения. От места хирургического вмешательства зависит тип нарушения звукопроизношения [11, 12].

Язык является одним из главных подвижных органов речи. Без полноценного языка, с точки зрения анатомии и физиологии, невозможно четкое произношение [11]. Однако могут быть созданы компенсаторные механизмы речепроизводства. Артикуляционные упражнения выполняются как в динамике, так и в статике с постепенным увеличением нагрузки. Как правило, начинают с упражнений, активизирующих движения губ, затем переходят к упражнениям для нижней челюсти и к артикуляционной гимнастике для языка, опираясь на фантомные ощущения утраченного органа. Надо сказать, что пластические операции, протезирование не исправляют нарушенную

речевую функцию, но создают условия для формирования правильных и оптимальных речевых стереотипов [12].

Комбинированный речевой дефект, возникающий у взрослых, когда речь уже была сформирована и человек имел длительный опыт речевого общения, обусловливает специфические проблемы, которые не свойственны детям с речевыми нарушениями. В результате значительного объема оперативного вмешательства наблюдается выраженная деформация периферического речевого аппарата, что приводит к дефектам произношения, к нарушениям речевой ритмики и затруднениям акустического восприятия речи пациентов.

Как правило, нарушение резонанса в послеоперационном периоде проявляется в появлении гиперназальности и носовой эмиссии. Для устранения этих нарушений выполняются упражнения, способствующие активизации небной занавески и небных дужек, выработке пластичности и растяжимости тканей мягкого неба с одновременным напряжением мышц задней стенки глотки и мышц мягкого неба. Цель данных упражнений – обеспечить максимально возможное небно-глоточное смыкание [13].

С целью преодоления тризма – тонического спазма группы жевательных мышц, который приводит к ограничению подвижности височно-нижнечелюстного сустава, – применяются упражнения, регулирующие степень открытия рта. Это статические, динамические упражнения и упражнения на сопротивление. Движения выполняются не только в плоскости опускания и поднятия челюсти. Для восстановления функции необходимы также другие движения: боковые, передние, задние и круговые. Также пациентам показано использование системы восстановления моторики челюсти TheraBite (Atos Medical, Швеция).

В процессе реабилитации существует ряд ограничений: нельзя проводить активную функциональную тренировку в раннем послеоперационном периоде, на этапе первичного заживления и при возникновении свищей. Недопустимо нарушение режима функциональных тренировок.

Качество речевой реабилитации непосредственно зависит от времени начала курса логопедического обучения и от стремления пациента восстановить утраченную речь [6]. Логопедическая реабилитация пациентов, прошедших хирургическое лечение при опухолях орофарингеальной зоны, способствует возвращению к трудовой и социальной деятельности.

ЛИТЕРАТУРА / REFERENCES

1. Rogers S.N., Heseltine N., Flexen J. et al. Structured review of papers reporting specific functions in patients with cancer of the head and neck: 2006–2013. Br J Oral Maxillofac Surg 2016;54(6):45–51. DOI: 10.1016/j.bjoms.2016.02.012. PMID: 26923873.
2. Ткаченко Г.А. Клинико-психологическое исследование качества жизни больных, страдающих злокачественными новообразованиями челюстно-лицевой области. Вестник психотерапии 2012;(44):57–63. [Tkachenko G.A. Clinical psychological analysis of the life quality of patients suffering from malignant neoplasms of the maxillofacial region. Vestnik psikhoterapii = Bulletin of Psychotherapy 2012;(44):57–63. (In Russ.)].
3. Полоцкий Б.Е., Лактионов К.К. Энциклопедия клинической онкологии. Под ред. М.И. Давыдова. М., 2004. С. 181–193. [Polotsky B.E., Laktionov K.K. Encyclopedia of clinical oncology. Ed. by M.I. Davydov. Moscow, 2004. Pp. 181–193. (In Russ.)].
4. Constantinescu G., Rieger J., Winget M. et al. Patient perception of speech outcomes: the relationship between clinical measures and self-perception of speech function following surgical treatment for oral cancer. Am J Speech Lang Pathol 2017;26(2):241–7. DOI: 10.1044/2016_AJSLP-15-0170. PMID: 28359083.
5. Уклонская Д.В. Восстановление речи при приобретенных анатомических дефектах и деформациях челюстно-лицевой области. М.: Логомаг, 2017. 104 с. [Uklonskaya D.V. Restoration of speech in acquired anatomic defects and anomalies of the maxillofacial region. Moscow: Logomag, 2017. 104 p. (In Russ.)].
6. Письменный В.И., Кулакова Н.М., Письменный И.В. Логопедическая помощь после хирургического лечения злокачественных опухолей орофарингеальной зоны. Известия Самарского научного центра РАН 2015;17(2):622–7. [Pismenny V.I., Kulakova N.M., Pismenny I.V. Logopedic care after surgical treatment of malignant tumors of the oropharyngeal zone. Izvestiya Samarskogo Nauchnogo Tsentra RAN = News of Samara Scientific Center of the Russian Academy of Sciences 2015;17(2):622–7. (In Russ.)].
7. Malagelada J.R., Bazzoli F., Boeckxstaens G. et al. World Gastroenterology Organisation Global Guidelines Dysphagia — Global Guidelines and Cascades Update. J Clin Gastroenterol 2015;49(5):370–8. DOI: 10.1097/MCG.0000000000000307. PMID: 25853874.
8. Wall L.R., Ward E.C., Cartmill B., Hill A.J. Physiological changes to the swallowing mechanism following (chemo)radiotherapy for head and neck cancer: a systematic review. Dysphagia 2013;28(4):481–93. DOI: 10.1007/s00455-013-9491-8.
9. Govender R., Smith C.H., Taylor S.A. et al. Swallowing interventions for the treatment of dysphagia after head and neck cancer: a systematic review of behavioural strategies used to promote patient adherence to swallowing exercises. BMC Cancer 2017;17(1):43. DOI: 10.1186/s12885-016-2990-x. PMID: 28068939. PMCID: PMC5223405.
10. Van der Molen L., van Rossum M.A., Burkhead L.M. et al. A randomized preventive rehabilitation trial in advanced head and neck cancer patients treated with chemoradiotherapy: feasibility, compliance, and short-term effects. Dysphagia 2011;26(2):155–70. DOI: 10.1007/s00455-010-9288-y.
11. Kubler-Ross E. Working It Through An Elisabeth Kubler-Ross Workshop on Life, Death, and Transition. Simon & Schuster, 1997. Pp. 170–181.
12. Clarke P., Radford K., Coffey M. et al. Speech and swallow rehabilitation in head and neck cancer: United Kingdom National Multidisciplinary Guidelines. J Lar-

yngol Otol 2016;130(S2):176–80. DOI: 10.1017/S0022215116000608. PMID: 27841134. PMCID: PMC4873894.

13. Ермакова И.И. Коррекция речи и голоса у детей и подростков. М., 1996. С. 13–18. [Ermakova I.I. Correction of speech and voice in children and adolescents. Moscow, 1996. Pp. 13–18. (In Russ.)].

Вклад авторов
А.М. Степанова: разработка дизайна исследования, обзор публикаций по теме статьи, научное редактирование статьи;
Т.А. Петрова: написание текста статьи;
Г.А. Ткаченко: обзор публикаций по теме статьи, написание текста статьи;
С.О. Подвязников: разработка дизайна исследования, научная консультация, научное редактирование текста статьи.
Authors' contributions
A.M. Stepanova: developing the research design, reviewing of publications of the article's theme, article scientific editing;
T.A. Petrova: article writing;
G.A. Tkachenko: reviewing of publications of the article's theme, article writing;
S.O. Podviaznikov: developing the research design, scientific consult, article scientific editing.

ORCID авторов
А.М. Степанова: https://orcid.org/0000-0001-8085-8645
Т.А. Петрова: https://orcid.org/0000-0002-4408-802X
Г.А. Ткаченко: https://orcid.org/0000-0002-5793-7529
С.О. Подвязников: https://orcid.org/0000-0003-1341-0765
ORCID of authors
A.M. Stepanova: https://orcid.org/0000-0001-8085-8645
T.A. Petrova: https://orcid.org/0000-0002-4408-802X
G.A. Tkachenko: https://orcid.org/0000-0002-5793-7529
S.O. Podvyaznikov: https://orcid.org/0000-0003-1341-0765

Конфликт интересов. Авторы заявляют об отсутствии конфликта интересов.
Conflict of interest. The authors declare no conflict of interest.

Финансирование. Исследование проведено без спонсорской поддержки.
Financing. The study was performed without external funding.

Статья поступила: 19.12.17. **Принята к публикации:** 05.03.18
Article received: 19.12.17. **Accepted for publication:** 05.03.18

К 60-летию со дня рождения Андрея Владимировича Важенина

Андрей Владимирович Важенин родился 18 марта 1958 г. в г. Челябинске. В 1981 г. окончил Челябинский государственный медицинский институт, в 2001 г. – Академию народного хозяйства при Правительстве РФ. В 1983 г. начал работу врачом-радиологом в Челябинском онкологическом диспансере, в 1992 г. стал заведующим радиологическим отделением. В 1986 г. защитил кандидатскую диссертацию под руководством проф. Л.Я. Эберта и Е.И. Бехтеревой, в 1993 г. – докторскую диссертацию под руководством акад. РАМН, проф. В.П. Харченко.

В 1996 г. А.В. Важенин избран заведующим кафедрой лучевой диагностики и лучевой терапии Челябинской государственной медицинской академии. В 1992 г. он стал главным радиологом, а в 2000 г. – главным онкологом Челябинской области. С 2016 г. является главным внештатным специалистом-радиологом Минздрава России в Уральском федеральном округе. С 1998 г. руководит Челябинским областным клиническим центром онкологии и ядерной медицины.

В 2004 г. он избран членом-корреспондентом РАМН, в 2016 г. – академиком РАН.

Андрей Владимирович является председателем Челябинской ассоциации лучевых диагностов и лучевых терапевтов, президентом Ассоциации онкологов Уральского федерального округа, членом правления Ассоциации онкологов России, вице-президентом Российского общества рентгенологов и радиологов. С 1999 г. – член Европейского общества радиотерапии и онкологии. В сентябре 2017 г. избран президентом Общества ядерной медицины России.

Акад. РАН Андрей Владимирович Важенин

Под руководством Андрея Владимировича в 2010 г. в г. Челябинске создан центр позитронно-эмиссионной терапии. В 2011 г. освоен комплекс «Кибернож», открыто отделение радионуклидной терапии, центр позитронно-эмиссионной томографии в г. Магнитогорске. В 2016 г. в центре позитронно-эмиссионной томографии в г. Снежинске получен первый радиофармпрепарат на отечественном циклотроне. В 2017 г. построен новый корпус поликлиники Челябинского областного клинического центра онкологии и ядерной медицины.

В 2014 г. А.В. Важенин стал победителем всероссийского конкурса «Лучший врач года», в 2015 г. – лауреатом премии «Призвание». В течение 5 созывов является членом общественного совета Госкорпорации «РосАтом», а с 2017 г. – членом ее научно-технического совета. С 2015 г. А.В. Важенин – сопредседатель рабочей группы «Развитие технологий ядерной медицины в Уральском федеральном округе» при полномочном представителе президента РФ в Уральском федеральном округе. В 2006 г. вошел в состав Общественной палаты Челябинской области, в 2013 г. – в экспертный совет правительства области. В 2015 г. избран депутатом Законодательного собрания Челябинской области.

А.В. Важенин удостоен звания «Заслуженный врач РФ» (2000), медали ордена «За заслуги перед Отечеством» II степени (2006), медали им. акад. В.П. Макеева Федерации космонавтики России (2006), медалей Ассоциации онкологов России (2004 и 2006), Почетной грамоты РАМН (2008), знаков отличия «За заслуги перед Челябинской областью» (2008), знака отличия «За верность профессии» Ассоциации онкологов России (2013), знака отличия Госкорпорации «РосАтом» «За вклад в развитие атомной отрасли» I степени (2015), звания «Почетный гражданин города Челябинска» (2017).

Друзья, коллеги, ученики от всей души поздравляют Андрея Владимировича с юбилеем и желают ему крепкого здоровья, благополучия, неиссякаемой энергии и дальнейшей успешной реализации всех творческих планов!

Коллектив Челябинского областного клинического центра онкологии и ядерной медицины

К 75-летию отделения микрохирургии Московского научно-исследовательского онкологического института имени П.А. Герцена

В 2018 г. исполняется 75 лет со дня образования первого в России отделения лор-онкологии в составе Центрального онкологического института НКЗ СССР (так в ту пору назывался Московский научно-исследовательский институт онкологии им. П.А. Герцена).

Создателями отделения лор-онкологии стали директор института Петр Александрович Герцен и Иван Яковлевич Сендульский, который возглавлял отделение с 1943 по 1953 г. Это были годы напряженной клинической и научной работы. Иван Яковлевич существенно усовершенствовал методику ларингэктомии, разработал технику пластической операции замещения надгортанника, предложил классификацию рака гортани.

В 1953–1961 гг. преемником Ивана Яковлевича явился Давид Иосифович Зимонт, под редакцией которого изданы учебник для студентов «Заболевания верхних дыхательных путей и уха», двухтомное руководство для врачей «Хирургия верхних дыхательных путей» и множество монографий, освещающих проблемы диагностики и лечения опухолей головы и шеи.

В 1961–1968 гг. руководство приняла Мария Георгиевна Барадулина, сфера научно-практических интересов которой охватывала вопросы диагностики и лечения рака гортани, а организаторские способности позволили преобразовать отделение, получившее собственное помещение.

В 1969–1981 гг. заведовал отделением Вадим Павлович Демидов, занимавший в этот период должность главного онколога IV Главного управления при Совете Министров СССР и участвовавший в разработке приказа об открытии отделений опухолей головы и шеи в онкологических диспансерах страны.

В 1981 г. отделение возглавил Владимир Олегович Ольшанский, академик Международной академии оториноларингологии – хирургии опухолей головы и шеи, лауреат Государственной премии РФ, заслуженный деятель науки РФ. Обладая феноменальной целеустремленностью, высоким профессионализмом, незаурядными организаторскими способностями и выдающимися личностными качествами, Владимир Олегович не только разработал принципы и методологию органосохраняющего лечения, но и принял активное участие в создании отделений опухолей головы и шеи в 18 регионах страны. В 1991 г. проф. В.О. Ольшанскому в составе творческого коллектива сотрудников МНИОИ им. П.А. Герцена была присуждена Государственная премия РФ за разработку органосохраняющих и функционально-щадящих операций при злокачественных новообразованиях, а в 1998 г. ему присвоено почетное звание заслуженного деятеля науки РФ.

В 1992 г. в институте создана микрохирургическая группа. Инициатором и одним из разработчиков микрохирургических операций с различными вариантами пластического закрытия дефекта стал акад. РАН, проф. Игорь Владимирович Решетов. В 2000 г., после объединения отделений опухолей головы и шеи и микрохирургии, Игорь Владимирович возглавил отделение микрохирургии. Одним из ведущих направлений исследований И.В. Решетова в то время стала разработка междисциплинарного подхода к лечению опухолей головы и шеи. Над развитием этого направления отделение работает и сейчас. При непосредственном участии И.В. Решетова составлены нормативные документы по развертыванию специализированных отделений реконструктивной хирургии в онкодиспансерах России.

В настоящее время отделением микрохирургии МНИОИ им. П.А. Герцена руководит к.м.н. Андрей Павлович Поляков, который развивает направления, заложенные в свое время его учителями и предшественниками. Отделение держит курс на консолидацию с другими ведущими отделениями опухолей головы и шеи в России с целью разработки, внедрения новых и улучшения уже имеющихся подходов к лечению онкологических больных. В частности, коллектив отделения в содружестве с онкологическими центрами страны, такими как НМИЦ онкологии им. Н.Н. Блохина, НМИЦ онкологии им. Н.Н. Петрова, Томский НИИ онкологии, Ростовский онкологический институт, онкодиспансерами Москвы и Московской области ведет научную работу, разрабатывает клинические протоколы исследований, обменивается опытом, что является неотъемлемой частью лечебного процесса.

Коллектив отделения микрохирургии МНИОИ им. П.А. Герцена также тесно сотрудничает с Российским обществом специалистов по опухолям головы и шеи, активно участвуя в организации научно-практических программ и мероприятий, направленных на повышение квалификации специалистов и качества оказания онкологической помощи населению.

Мы от всего сердца поздравляем сотрудников отделения микрохирургии МНИОИ им. П.А. Герцена с этим знаменательным событием, желаем дальнейшего научного, профессионального развития, успешного решения поставленных задач, широких возможностей и перспектив на пути к общей цели!

Правление Российского общества специалистов по опухолям головы и шеи, редакция журнала «Опухоли головы и шеи»

Информация для авторов

При направлении статьи в редакцию журнала «Опухоли головы и шеи» авторам необходимо руководствоваться следующими правилами:

1. Общие правила

Статья в обязательном порядке должна сопровождаться официальным разрешением на публикацию, заверенным печатью учреждения, в котором работает первый в списке автор. При первичном направлении рукописи в редакцию в копии электронного письма должны быть указаны все авторы данной статьи. Обратную связь с редакцией будет поддерживать ответственный автор, обозначенный в статье (см. пункт 2).

Представление в редакцию ранее опубликованных статей не допускается.

2. Оформление данных о статье и авторах

Первая страница должна содержать:

– название статьи,
– инициалы и фамилии всех авторов,
– ученые степени, звания, должности, место работы каждого из авторов, а также их ORCID (при наличии),
– полное название учреждения (учреждений), в котором (которых) выполнена работа,
– адрес учреждения (учреждений) с указанием индекса.

Последняя страница должна содержать:

- Сведения об авторе, ответственном за связь с редакцией:
  – фамилия, имя, отчество полностью,
  – занимаемая должность,
  – ученая степень, ученое звание,
  – персональный международный идентификатор ORCID (подробнее: http://orcid.org/),
  – персональный идентификатор в РИНЦ (подробнее: http://elibrary.ru/projects/science_index/author_tutorial. asp),
  – контактный телефон,
  – рабочий адрес с указанием индекса,
  – адрес электронной почты.
- Скан подписей всех авторов статьи.

3. Оформление текста

Статьи принимаются в форматах doc, docx, rtf.

Шрифт – Times New Roman, кегль 14, межстрочный интервал 1,5. Все страницы должны быть пронумерованы. Текст статьи начинается со второй страницы.

4. Объем статей (без учета иллюстраций и списка литературы)

Оригинальная статья – не более 12 страниц (бóльший объем допускается в индивидуальном порядке, по решению редакции).

Описание клинических случаев – не более 8 страниц.

Обзор литературы – не более 20 страниц.

Краткие сообщения и письма в редакцию – 3 страницы.

5. Резюме

Ко всем видам статей на отдельной странице должно быть приложено резюме на русском и английском (по возможности) языках. Резюме должно кратко повторять структуру статьи, независимо от ее тематики.

Объем резюме – не более 2500 знаков, включая пробелы. Резюме не должно содержать ссылки на источники литературы и иллюстративный материал.

На этой же странице помещаются ключевые слова на русском и английском (по возможности) языках в количестве от 3 до 10.

6. Структура статей

Оригинальная статья должна содержать следующие разделы:

– введение,
– цель,
– материалы и методы,
– результаты,
– обсуждение,
– заключение (выводы),
– вклад всех авторов в работу,
– конфликт интересов для всех авторов (в случае его отсутствия необходимо указать: «Авторы заявляют об отсутствии конфликта интересов»),
– информированное согласие пациентов (для статей с авторскими исследованиями и описаниями клинических случаев),
– при наличии финансирования исследования – указать его источник (грант и т. д.),
– благодарности (раздел не является обязательным).

7. Иллюстративный материал

Иллюстративный материал должен быть представлен в виде отдельных файлов и не фигурировать в тексте статьи. Данные таблиц не должны повторять данные рисунков и текста и наоборот.

Фотографии представляются в форматах TIFF, JPG, CMYK с разрешением не менее 300 dpi (точек на дюйм).

Рисунки, графики, схемы, диаграммы должны быть редактируемыми, выполненными средствами Microsoft Office Excel или Office Word.

Все **рисунки** должны быть пронумерованы и снабжены подрисуночными подписями. Фрагменты рисунка обозначаются строчными буквами русского алфавита – «*а*», «*б*» и т. д. Все сокращения, обозначения в виде кривых, букв, цифр и т. д., использованные на рисунке, должны быть расшифрованы в подрисуночной подписи. Подписи к рисункам даются на отдельном листе после текста статьи в одном с ней файле.

Таблицы должны быть наглядными, иметь название и порядковый номер. Заголовки граф должны соответствовать их содержанию. Все сокращения расшифровываются в примечании к таблице.

8. Единицы измерения и сокращения

Единицы измерения даются в Международной системе единиц (СИ).

Сокращения слов не допускаются, кроме общепринятых. Все аббревиатуры в тексте статьи должны быть полностью расшифрованы при первом упоминании (например, опухоли головы и шеи (ОГШ)).

9. Список литературы

На следующей после текста странице статьи должен располагаться список цитируемой литературы.

Все источники должны быть пронумерованы, нумерация осуществляется строго по порядку цитирования в тексте статьи, не в алфавитном порядке. Все ссылки на источники литературы в тексте статьи обозначаются арабскими цифрами в квадратных скобках начиная с 1 (например, [5]). Количество цитируемых работ: в оригинальных статьях – не более 20–25, в обзорах литературы – не более 60.

Ссылки должны даваться на первоисточники, цитирование одного автора по работе другого недопустимо.

Включение в список литературы тезисов возможно исключительно при ссылке на иностранные (англоязычные) источники.

Ссылки на диссертации и авторефераты, неопубликованные работы, а также на данные, полученные из неофициальных интернет-источников, не допускаются.

Для каждого источника необходимо указать: фамилии и инициалы авторов (если авторов более 4, указываются первые 3 автора, затем ставится «и др.» в русском или "et al." в английском в тексте). Авторы цитируемых источников должны быть указаны в том же порядке, что и в первоисточнике.

При ссылке на **статьи из журналов** указывают также название статьи, название журнала, год, том, номер выпуска, страницы, PMID и DOI статьи (при наличии). При ссылке на **монографии** указывают также полное название книги, место издания, название издательства, год издания, число страниц.

Статьи, не соответствующие данным требованиям, к рассмотрению не принимаются.

Общие положения:

- Рассмотрение статьи на предмет публикации занимает не менее 8 недель.
- Все поступающие статьи рецензируются. Рецензия является анонимной.
- Редакция оставляет за собой право на редактирование статей, представленных к публикации.
- Редакция не предоставляет авторские экземпляры журнала. Номер журнала можно получить на общих основаниях (см. информацию на сайте).

Материалы для публикации принимаются по адресу info@hnonco.ru с обязательным указанием названия журнала.

Полная версия требований представлена на сайте журнала.