ISSN 2222-1468 (Print)
ISSN 2411-4634 (Online)

ОПУХОЛИ ГОЛОВЫ и ШЕИ

ЕЖЕКВАРТАЛЬНЫЙ
НАУЧНО-ПРАКТИЧЕСКИЙ
РЕЦЕНЗИРУЕМЫЙ
ЖУРНАЛ

ВЫПУСК ПОСВЯЩЕН
75-ЛЕТИЮ
ПРОФ. Е.Г. МАТЯКИНА

Микроскопически контролируемая хирургия и трехмерная гистология

Рак головы и шеи, ассоциированный с вирусом папилломы человека

Саркома из фолликулярных дендритных клеток

Микроваскулярная реконструкция дефектов

3
2018 / ТОМ 8

HEAD and NECK TUMORS

Издательский дом «АБВ-пресс»

PUBLISHING HOUSE

НЕ ПРОСТО ИЗДАТЕЛЬСТВО – СООБЩЕСТВО МЕДИЦИНСКИХ СПЕЦИАЛИСТОВ

www.abvpress.ru

ЖУРНАЛЫ

Scopus ОНКОУРОЛОГИЯ
ЕЖЕКВАРТАЛЬНЫЙ НАУЧНО-ПРАКТИЧЕСКИЙ РЕЦЕНЗИРУЕМЫЙ ЖУРНАЛ

Опухоли ГОЛОВЫ и ШЕИ
ежеквартальный научно-практический рецензируемый журнал

Онкологическая КОЛОПРОКТОЛОГИЯ
ИЗДАНИЕ для специалистов в области диагностики и лечения колоректального рака
ЕЖЕКВАРТАЛЬНЫЙ НАУЧНО-ПРАКТИЧЕСКИЙ РЕЦЕНЗИРУЕМЫЙ ЖУРНАЛ

Scopus ОНКОГЕМАТОЛОГИЯ
НАУЧНО-ПРАКТИЧЕСКИЙ ЕЖЕКВАРТАЛЬНЫЙ РЕЦЕНЗИРУЕМЫЙ ЖУРНАЛ

НАУЧНО-ПРАКТИЧЕСКИЙ РЕЦЕНЗИРУЕМЫЙ ЖУРНАЛ КЛИНИЦИСТ

УСПЕХИ МОЛЕКУЛЯРНОЙ ОНКОЛОГИИ
Онлайн-версия журнала доступна по адресу: http://umo.abvpress.ru/jour
ЕЖЕКВАРТАЛЬНЫЙ НАУЧНО-ПРАКТИЧЕСКИЙ РЕЦЕНЗИРУЕМЫЙ ЖУРНАЛ

АНДРОЛОГИЯ И ГЕНИТАЛЬНАЯ ХИРУРГИЯ
НАУЧНО-ПРАКТИЧЕСКИЙ ЕЖЕКВАРТАЛЬНЫЙ РЕЦЕНЗИРУЕМЫЙ ЖУРНАЛ

ОНКОПАТОЛОГИЯ
НАУЧНО-ПРАКТИЧЕСКИЙ ЕЖЕКВАРТАЛЬНЫЙ РЕЦЕНЗИРУЕМЫЙ ЖУРНАЛ

Scopus РУССКИЙ ЖУРНАЛ ДЕТСКОЙ НЕВРОЛОГИИ
ЕЖЕКВАРТАЛЬНЫЙ НАУЧНО-ПРАКТИЧЕСКИЙ РЕЦЕНЗИРУЕМЫЙ ЖУРНАЛ

ОПУХОЛИ ЖЕНСКОЙ РЕПРОДУКТИВНОЙ СИСТЕМЫ
ЕЖЕКВАРТАЛЬНЫЙ НАУЧНО-ПРАКТИЧЕСКИЙ РЕЦЕНЗИРУЕМЫЙ ЖУРНАЛ

НЕЙРОХИРУРГИЯ
НАУЧНО-ПРАКТИЧЕСКИЙ ЖУРНАЛ

Scopus Нервно-мышечные БОЛЕЗНИ
ЕЖЕКВАРТАЛЬНЫЙ НАУЧНО-ПРАКТИЧЕСКИЙ РЕЦЕНЗИРУЕМЫЙ ЖУРНАЛ

МЕДИЦИНСКИЙ ТУРИЗМ
ЖУРНАЛ О ДОСТИЖЕНИЯХ МИРОВОЙ МЕДИЦИНЫ И ЛОГИСТИКЕ ЛЕЧЕНИЯ

Российский Биотерапевтический Журнал
Rossiysky Bioterapevtichesky Zhurnal
ТЕОРЕТИЧЕСКИЙ НАУЧНО-ПРАКТИЧЕСКИЙ РЕЦЕНЗИРУЕМЫЙ ЖУРНАЛ

ГАЗЕТЫ

Онкология Сегодня
СПЕЦИАЛИЗИРОВАННОЕ ИЗДАНИЕ ДЛЯ ОНКОЛОГОВ

Урология сегодня
специализированное издание для урологов
www.urologyru
Издается с 2009 года

СОВРЕМЕННАЯ КАРДИОЛОГИЯ
www.cardio.expert

НЕВРОЛОГИЯ СЕГОДНЯ
СПЕЦИАЛИЗИРОВАННАЯ ГАЗЕТА ДЛЯ НЕВРОЛОГОВ

Наши издания доступны в печатной форме, на сайтах издательства, а также в мобильных приложениях iOS

РОССИЙСКАЯ НЕДЕЛЯ ЗДРАВООХРАНЕНИЯ RUSSIAN HEALTH CARE WEEK*

* Ежегодно входит в план научно-практических мероприятий Министерства здравоохранения РФ

3–7 декабря 2018

За здоровую жизнь

IX Международный форум по профилактике неинфекционных заболеваний и формированию здорового образа жизни

Здравоохранение

28-я международная выставка «Медицинская техника, изделия медицинского назначения и расходные материалы»

Здоровый образ жизни

12-я международная выставка «Средства реабилитации и профилактики, эстетическая медицина, фармацевтика и товары для здорового образа жизни»

2–5 декабря 2018

MedTravelExpo

Санатории. Курорты. Медицинские центры

2-я международная выставка медицинских и оздоровительных услуг, технологий оздоровления и лечения в России и за рубежом

Реклама 12+

Организаторы:
– Государственная Дума ФС РФ
– Министерство здравоохранения РФ
– АО «Экспоцентр»

При поддержке:
– Совета Федерации ФС РФ
– Министерства промышленности и торговли РФ
– Российской академии наук
– ТПП РФ
– Всемирной организации здравоохранения
– Федерального агентства по туризму (Ростуризм)

ЭКСПОЦЕНТР

Издание Общероссийской общественной организации «РОССИЙСКОЕ ОБЩЕСТВО СПЕЦИАЛИСТОВ ПО ОПУХОЛЯМ ГОЛОВЫ И ШЕИ»

Журнал «Опухоли головы и шеи» включен в Перечень ведущих рецензируемых научных журналов, в которых публикуются основные научные результаты диссертаций на соискание ученой степени доктора и кандидата наук.

С 2011 года журнал включен в Научную электронную библиотеку и Российский индекс научного цитирования (РИНЦ), имеет импакт-фактор.

С 2015 года журнал зарегистрирован в CrossRef, научные статьи индексируются с помощью цифрового идентификатора DOI.

С 2015 года электронная версия журнала представлена в ведущих российских и мировых электронных библиотеках, в том числе в EBSCO.

С 2018 года журнал представлен в Directory of Open Access Journals (DOAJ).

Российское общество специалистов по опухолям ГОЛОВЫ и ШЕИ

www.hnonco.ru

Опухоли ГОЛОВЫ и ШЕИ

www.ogsh.abvpress.ru

ежеквартальный научно-практический рецензируемый журнал

ГЛАВНЫЙ РЕДАКТОР

Подвязников Сергей Олегович, *д.м.н., профессор кафедры онкологии ФГБОУ ДПО «Российская медицинская академия непрерывного профессионального образования» Минздрава России, вице-президент Общероссийской общественной организации «Российское общество специалистов по опухолям головы и шеи» (Москва, Россия)*

ЗАМЕСТИТЕЛЬ ГЛАВНОГО РЕДАКТОРА

Мудунов Али Мурадович, *д.м.н., заведующий отделением опухолей верхних дыхательных и пищеварительных путей ФГБУ «Национальный медицинский исследовательский центр онкологии им. Н.Н. Блохина» Минздрава России, президент Общероссийской общественной организации «Российское общество специалистов по опухолям головы и шеи» (Москва, Россия)*

ОТВЕТСТВЕННЫЙ СЕКРЕТАРЬ

Насхлеташвили Давид Романович, *к.м.н., старший научный сотрудник отделения нейроонкологии ФГБУ «Национальный медицинский исследовательский центр онкологии им. Н.Н. Блохина» Минздрава России (Москва, Россия)*

3 ТОМ 8 '18

ОСНОВАН В 2009 Г.

Адрес редакции:
115478, Москва, Каширское шоссе, 24, стр. 15, НИИ канцерогенеза, 3-й этаж.
Тел./факс: +7 (499) 929-96-19
e-mail: abv@abvpress.ru
www.abvpress.ru

Статьи направлять по адресу:
115478, Москва,
Каширское шоссе, 23/2,
НМИЦ онкологии им. Н.Н. Блохина,
23-й этаж, каб. 2313,
Сергею Олеговичу Подвязникову
e-mail: info@hnonco.ru

Редактор: **Е.Г. Бабаскина**
Корректор: **М.А. Андросова**
Дизайн **Е.В. Степанова**
Верстка **О.В. Гончарук**

Служба подписки и распространения
И.В. Шургаева, +7 (499) 929-96-19,
base@abvpress.ru
Руководитель проекта **А.И. Беликова**
+7 (499) 929-96-19, belikova@abvpress.ru

Журнал зарегистрирован в Федеральной службе по надзору в сфере связи, информационных технологий и массовых коммуникаций, ПИ № ФС 77-36990 от 21 июля 2009 г.

При полной или частичной перепечатке материалов ссылка на журнал «Опухоли головы и шеи» обязательна. Редакция не несет ответственности за содержание публикуемых рекламных материалов.

В статьях представлена точка зрения авторов, которая может не совпадать с мнением редакции.

ISSN 2222-1468 (Print)
ISSN 2411-4634 (Online)

Опухоли головы и шеи.
2018. Том 8. № 3. 1–92.

© ООО «ИД «АБВ-пресс», 2018

Подписной индекс в каталоге «Пресса России» – 82408

Отпечатано в типографии ООО «Медиаколор»
Тираж 2000 экз.
www.ogsh.abvpress.ru

РЕДАКЦИОННАЯ КОЛЛЕГИЯ

Аванесов Анатолий Михайлович, *д.м.н., профессор, заведующий кафедрой общей и клинической стоматологии ФГАОУ ВО «Российский университет дружбы народов» Минобрнауки России, академик общественной организации «Международная академия наук высшей школы»*

Азизян Рубен Ильич, *д.м.н., профессор, заведующий хирургическим отделением опухолей головы и шеи НИИ клинической онкологии ФГБУ «НМИЦ онкологии им. Н.Н. Блохина» Минздрава России (Москва, Россия)*

Алешин Владимир Александрович, *научный сотрудник нейрохирургического (онкологического) отделения ФГБУ «НМИЦ онкологии им. Н.Н. Блохина» Минздрава России (Москва, Россия)*

Ахундов Азер Альрамиз оглы, *д.м.н., профессор, старший научный сотрудник отделения опухолей верхних дыхательных и пищеварительных путей ФГБУ «НМИЦ онкологии им. Н.Н. Блохина» Минздрава России (Москва, Россия)*

Бровкина Алевтина Федоровна, *д.м.н., академик РАН, профессор кафедры офтальмологии с курсом детской офтальмологии и курсом офтальмоонкологии и орбитальной патологии ФГБОУ ДПО «Российская медицинская академия непрерывного профессионального образования» Минздрава России, заслуженный деятель науки РФ, лауреат Государственной премии СССР и премии Правительства России (Москва, Россия)*

Важенин Андрей Владимирович, *д.м.н., академик РАН, профессор, заслуженный врач РФ, главный врач ГБУЗ «Челябинский областной клинический центр онкологии и ядерной медицины», заведующий кафедрой онкологии, лучевой диагностики и лучевой терапии ФГБОУ ВО «Южно-Уральский государственный медицинский университет» Минздрава России, кафедрой онкологии и радиологии Уральской государственной медицинской академии дополнительного образования (Челябинск, Россия)*

Вихлянов Игорь Владиславович, *д.м.н., заместитель главного врача по хирургии ГБУЗ КО «Областной клинический онкологический диспансер» (Кемерово, Россия)*

Дайхес Николай Аркадьевич, *д.м.н., профессор, директор ФГБУ «Научно-клинический центр оториноларингологии ФМБА России», главный внештатный оториноларинголог Минздрава России, заслуженный работник здравоохранения РФ, член совета Общероссийской общественной организации «Лига здоровья нации», член президиума правления Российского научного общества оториноларингологов, член-корреспондент Международной академии оториноларингологии – хирургии головы и шеи, член экспертной комиссии премии «Лучший врач года», председатель попечительского совета Врачебной палаты Южного федерального округа (Москва, Россия)*

Дворниченко Виктория Владимировна, *д.м.н., профессор, заслуженный врач РФ, лучший онколог России (2004), главный врач ГУЗ «Иркутский областной онкологический диспансер», заведующая кафедрой онкологии ГОУ ДПО «Иркутский государственный институт усовершенствования врачей», главный онколог Сибирского федерального округа (Иркутск, Россия)*

Зайцев Антон Михайлович, *к.м.н., руководитель отделения нейроонкологии Московского научно-исследовательского онкологического института им. П.А. Герцена – филиала ФГБУ «Национальный медицинский исследовательский центр радиологии» Минздрава России (Москва, Россия)*

Иванов Сергей Юрьевич, *д.м.н., профессор, член-корреспондент РАН, заведующий кафедрой челюстно-лицевой хирургии ФГАОУ ВО «Первый Московский государственный медицинский университет им. И.М. Сеченова» Минздрава России, президент Стоматологической ассоциации хирургов-стоматологов и челюстно-лицевых хирургов России (Москва, Россия)*

Кожанов Леонид Григорьевич, *д.м.н., профессор, член Европейской ассоциации черепно-челюстно-лицевых хирургов, член Проблемной комиссии по изучению опухолей головы и шеи Научного совета по злокачественным новообразованиям РАН и Минздрава России, врач-онколог высшей квалификационной категории, заместитель главного врача по медицинской части ГБУЗ «Онкологический клинический диспансер № 1 Департамента здравоохранения г. Москвы» (Москва, Россия)*

Крылов Валерий Васильевич, *д.м.н., заведующий отделением радиохирургического лечения открытыми радионуклидами Медицинского радиологического научного центра им. А.Ф. Цыба – филиала ФГБУ «НМИЦ радиологии» Минздрава России, руководитель Калужского отделения МОО «Общество ядерной медицины», представитель России во Всемирной ассоциации радиофармацевтической и молекулярной терапии (WARMTH) (Обнинск, Россия)*

Матякин Евгений Григорьевич, *д.м.н., профессор, заслуженный деятель науки РФ (Москва, Россия)*

Медведев Виктор Степанович, *д.м.н., заведующий отделением радиохирургического лечения закрытыми радионуклидами Медицинского радиологического научного центра им. А.Ф. Цыба – филиала ФГБУ «НМИЦ радиологии» Минздрава России (Обнинск, Россия)*

Мельниченко Галина Афанасьевна, *д.м.н., профессор, академик РАН, директор Института клинической эндокринологии ФГБУ «Эндокринологический научный центр» Минздрава России, заместитель директора ЭНЦ по научной работе (Москва, Россия)*

Минкин Александр Узбекович, *д.м.н., профессор, заслуженный врач РФ, заведующий кафедрой челюстно-лицевой хирургии и хирургической стоматологии ФГБОУ ВО «Северный государственный медицинский университет» Минздрава России, член областного отделения Стоматологической ассоциации России (СтАР), член Совета СтАР РФ, член Комитета по опухолям головы и шеи РФ, член ученого совета СГМУ и ученого совета стоматологического факультета, член Проблемных комиссий по онкологии, хирургии, стоматологии (Архангельск, Россия)*

Никитин Александр Александрович, *д.м.н., профессор, заслуженный врач РФ, руководитель отделения челюстно-лицевой хирургии ГБУЗ МО «Московский областной научно-исследовательский клинический институт им. М.Ф. Владимирского», лауреат Государственной премии СССР (Москва, Россия)*

Новожилова Елена Николаевна, *д.м.н., врач высшей квалификационной категории, заведующая отделением опухолей головы и шеи Московской городской онкологической больницы № 62, член Российского общества хирургов опухолей головы и шеи, член Проблемной комиссии и Экспертного совета по опухолям головы и шеи, член Европейского общества медицинской онкологии (ESMO), Международной федерации специалистов по опухолям головы и шеи (IFHNOS) и Общества онкологов-химиотерапевтов (RUSSCO), лауреат национальной премии «Призвание» 2011 г. (Москва, Россия)*

Огнерубов Николай Алексеевич, *д.м.н., к.ю.н., профессор, академик РАЕН, заслуженный работник высшей школы РФ, член Европейского общества медицинской онкологии (ESMO), председатель Тамбовского отделения Российского общества клинической онкологии, заведующий кафедрой онкологии, оперативной хирургии и анатомии ФГАОУ ВО «Тамбовский государственный университет им. Г.Р. Державина» Минобрнауки России (Тамбов, Россия)*

Поляков Андрей Павлович, *к.м.н., руководитель отделения микрохирургии МНИОИ им. П.А. Герцена – филиала ФГБУ «НМИЦ радиологии» Минздрава России, доцент кафедры онкологии и радиологии ФГАОУ ВО «Первый Московский государственный медицинский университет им. И.М. Сеченова» Минздрава России, кафедры онкологии с курсом реконструктивно-пластической хирургии ФГБОУ ДПО «Институт повышения квалификации Федерального медико-биологического агентства» (Москва, Россия)*

Пустынский Илья Николаевич, *д.м.н., старший научный сотрудник отделения опухолей черепно-челюстно-лицевой области ФГБУ «НМИЦ онкологии им. Н.Н. Блохина» Минздрава России (Москва, Россия)*

Раджабова Замира Ахмед-Гаджиевна, *к.м.н., доцент, заведующая отделением опухолей головы и шеи ФГБУ «Национальный медицинский исследовательский центр онкологии им. Н.Н. Петрова» Минздрава России (Санкт-Петербург, Россия)*

Решетов Игорь Владимирович, *д.м.н., профессор, академик РАН, директор научно-клинического и образовательного центра пластической хирургии ФГАОУ ВО «Первый Московский государственный медицинский университет им. И.М. Сеченова» Минздрава России, научный консультант МНИОИ им. П.А. Герцена – филиала ФГБУ «НМИЦ радиологии» Минздрава России, заведующий кафедрой онкологии и реконструктивной пластической хирургии ФГБОУ ДПО «ИПК ФМБА» (Москва, Россия)*

Романчишен Анатолий Филиппович, *д.м.н., профессор, заслуженный врач РФ, заведующий кафедрой госпитальной хирургии с курсами травматологии и военно-полевой хирургии, профессор кафедры онкологии ФГБОУ ВО «Санкт-Петербургский государственный педиатрический медицинский университет» Минздрава России, заслуженный врач России, член Европейской, Азиатской, Американской и Итальянской ассоциаций эндокринных хирургов (Санкт-Петербург, Россия)*

Светицкий Павел Викторович, *д.м.н., профессор, руководитель отдела опухолей головы и шеи ФГБУ «Ростовский научно-исследовательский онкологический институт» Минздрава России (Ростов-на-Дону, Россия)*

Ткачёв Сергей Иванович, *д.м.н., профессор, ведущий научный сотрудник отдела радиационной онкологии ФГБУ «НМИЦ онкологии им. Н.Н. Блохина» Минздрава России, вице-президент Российской ассоциации терапевтических радиационных онкологов (Москва, Россия)*

Чойнзонов Евгений Лхамацыренович, *д.м.н., профессор, академик РАН, директор НИИ онкологии ФБГНУ «Томский НИМЦ РАН», член президиума Ассоциации онкологов России, председатель Ассоциации онкологов Сибири (Томск, Россия)*

РЕДАКЦИОННЫЙ СОВЕТ

Алиева Севил Багатуровна, *д.м.н., ведущий научный сотрудник отделения радиологии ФГБУ «НМИЦ онкологии им. Н.Н. Блохина» Минздрава России (Москва, Россия)*

Бржезовский Виталий Жаннович, *д.м.н., ведущий научный сотрудник отдела опухолей головы и шеи ФГБУ «НМИЦ онкологии им. Н.Н. Блохина» Минздрава России (Москва, Россия)*

Задеренко Игорь Александрович, *д.м.н., старший научный сотрудник отделения опухолей верхних дыхательных и пищеварительных путей ФГБУ «НМИЦ онкологии им. Н.Н. Блохина» Минздрава России (Москва, Россия)*

Карахан Владислав Борисович, *д.м.н., профессор, ведущий научный сотрудник отделения нейрохирургии ФГБУ «НМИЦ онкологии им. Н.Н. Блохина» Минздрава России (Москва, Россия)*

Кропотов Михаил Алексеевич, *д.м.н., профессор, ведущий научный сотрудник Центра диагностики и лечения опухолей головы и шеи ГБУЗ «Московский клинический научно-практический центр Департамента здравоохранения города Москвы» (Москва, Россия)*

Поляков Владимир Георгиевич, *д.м.н., профессор, академик РАН, главный детский онколог, заведующий кафедрой детской онкологии ФГБОУ ДПО РМАНПО Минздрава России на базе НИИ детской онкологии и гематологии, заместитель директора НИИ детской онкологии и гематологии ФГБУ «НМИЦ онкологии им. Н.Н. Блохина» Минздрава России (Москва, Россия)*

Румянцев Павел Олегович, *д.м.н., заместитель директора ФГБУ «НМИЦ эндокринологии» Минздрава России (Москва, Россия)*

ЗАРУБЕЖНЫЕ РЕДАКТОРЫ

Адилбаев Галым Базенович, *д.м.н., профессор, заведующий отделением опухолей головы и шеи Казахского научно-исследовательского института онкологии и радиологии (Алматы, Республика Казахстан)*

Белоцерковский Игорь Валерьевич, *к.м.н., руководитель группы онкопатологии головы и шеи ГУ «Республиканский научно-практический центр онкологии и медицинской радиологии им. Н.Н. Александрова» (Минск, Республика Беларусь)*

Брауншвейг Тиль, *к.м.н., заведующий отделением, Институт патологии клиники Университета RWTH (Аахен, Германия)*

Брос Марсия, *профессор, отделение оториноларингологии, хирургии головы и шеи и Онкологический центр Абрамсона Медицинской школы Перельмана Пенсильванского университета (Филадельфия, США)*

Демидчик Юрий Евгеньевич, *д.м.н., профессор, член-корреспондент Национальной академии наук Республики Беларусь, заведующий кафедрой онкологии ГУО «Белорусская медицинская академия последипломного образования» (Минск, Республика Беларусь)*

Марголин Грегори, *профессор, хирург отделения опухолей головы и шеи клиники Каролинского института (Стокгольм, Швеция)*

Мардалейшвили Константин Михайлович, *профессор, отделение онкологии Тбилисского государственного медицинского университета (Тбилиси, Грузия)*

Пендхаркар Динеш, *профессор Азиатского института онкологии (Мумбаи, Индия)*

Пушеду Роберто, *профессор, отделение оториноларингологии, хирургии головы и шеи Университета Кальяри (Кальяри, Италия)*

Рагимов Чингиз Рагим оглы, *д.м.н., профессор, заведующий кафедрой хирургии полости рта и челюстно-лицевой хирургии Азербайджанского медицинского университета (Баку, Азербайджанская Республика)*

Унгиадзе Гурам Вахтангович, *д.м.н., профессор (Тбилиси, Грузия)*

Ханна Эхаб, *профессор, отделение хирургии головы и шеи, Онкологический центр им. М.Д. Андерсона Техасского университета (Хьюстон, США), президент Американского общества специалистов по заболеваниям головы и шеи*

РЕДАКТОР-КООРДИНАТОР

Алымов Юрий Владимирович, *к.м.н., врач-онколог, кафедра онкологии ФГБОУ ДПО «Российская медицинская академия непрерывного профессионального образования» Минздрава России, исполнительный директор Общероссийской общественной организации «Российское общество специалистов по опухолям головы и шеи» (Москва, Россия)*

Информация для авторов

При направлении статьи в редакцию журнала «Опухоли головы и шеи» авторам необходимо руководствоваться следующими правилами:

1. Общие правила

Статья в обязательном порядке должна сопровождаться официальным разрешением на публикацию, заверенным печатью учреждения, в котором работает первый в списке автор. При первичном направлении рукописи в редакцию в копии электронного письма должны быть указаны все авторы данной статьи. Обратную связь с редакцией будет поддерживать ответственный автор, обозначенный в статье (см. пункт 2).

Представление в редакцию ранее опубликованных статей не допускается.

2. Оформление данных о статье и авторах

Первая страница должна содержать:

– название статьи,
– инициалы и фамилии всех авторов,
– ученые степени, звания, должности, место работы каждого из авторов, а также их ORCID (при наличии),
– полное название учреждения (учреждений), в котором (которых) выполнена работа,
– адрес учреждения (учреждений) с указанием индекса.

Последняя страница должна содержать:

- Сведения об авторе, ответственном за связь с редакцией:
  – фамилия, имя, отчество полностью,
  – занимаемая должность,
  – ученая степень, ученое звание,
  – персональный международный идентификатор ORCID (подробнее: http://orcid.org/),
  – персональный идентификатор в РИНЦ (подробнее: http://elibrary.ru/projects/science_index/author_tutorial. asp),
  – контактный телефон,
  – рабочий адрес с указанием индекса,
  – адрес электронной почты.
- Скан подписей всех авторов статьи.

3. Оформление текста

Статьи принимаются в форматах doc, docx, rtf.

Шрифт – Times New Roman, кегль 14, межстрочный интервал 1,5. Все страницы должны быть пронумерованы. Текст статьи начинается со второй страницы.

4. Объем статей (без учета иллюстраций и списка литературы)

Оригинальная статья – не более 12 страниц (бóльший объем допускается в индивидуальном порядке, по решению редакции).

Описание клинических случаев – не более 8 страниц.

Обзор литературы – не более 20 страниц.

Краткие сообщения и письма в редакцию – 3 страницы.

5. Резюме

Ко всем видам статей на отдельной странице должно быть приложено резюме на русском и английском (по возможности) языках. Резюме должно кратко повторять структуру статьи, независимо от ее тематики.

Объем резюме – не более 2500 знаков, включая пробелы. Резюме не должно содержать ссылки на источники литературы и иллюстративный материал.

На этой же странице помещаются ключевые слова на русском и английском (по возможности) языках в количестве от 3 до 10.

6. Структура статей

Оригинальная статья должна содержать следующие разделы:

– введение,
– цель,
– материалы и методы,
– результаты,
– обсуждение,
– заключение (выводы),
– вклад всех авторов в работу,
– конфликт интересов для всех авторов (в случае его отсутствия необходимо указать: «Авторы заявляют об отсутствии конфликта интересов»),
– информированное согласие пациентов (для статей с авторскими исследованиями и описаниями клинических случаев),
– при наличии финансирования исследования – указать его источник (грант и т. д.),
– благодарности (раздел не является обязательным).

7. Иллюстративный материал

Иллюстративный материал должен быть представлен в виде отдельных файлов и не фигурировать в тексте статьи. Данные таблиц не должны повторять данные рисунков и текста и наоборот.

Фотографии представляются в форматах TIFF, JPG, CMYK с разрешением не менее 300 dpi (точек на дюйм).

Рисунки, графики, схемы, диаграммы должны быть редактируемыми, выполненными средствами Microsoft Office Excel или Office Word.

Все **рисунки** должны быть пронумерованы и снабжены подрисуночными подписями. Фрагменты рисунка обозначаются строчными буквами русского алфавита – «*а*», «*б*» и т. д. Все сокращения, обозначения в виде кривых, букв, цифр и т. д., использованные на рисунке, должны быть расшифрованы в подрисуночной подписи. Подписи к рисункам даются на отдельном листе после текста статьи в одном с ней файле.

Таблицы должны быть наглядными, иметь название и порядковый номер. Заголовки граф должны соответствовать их содержанию. Все сокращения расшифровываются в примечании к таблице.

8. Единицы измерения и сокращения

Единицы измерения даются в Международной системе единиц (СИ).

Сокращения слов не допускаются, кроме общепринятых. Все аббревиатуры в тексте статьи должны быть полностью расшифрованы при первом упоминании (например, опухоли головы и шеи (ОГШ)).

9. Список литературы

На следующей после текста странице статьи должен располагаться список цитируемой литературы.

Все источники должны быть пронумерованы, нумерация осуществляется строго по порядку цитирования в тексте статьи, не в алфавитном порядке. Все ссылки на источники литературы в тексте статьи обозначаются арабскими цифрами в квадратных скобках начиная с 1 (например, [5]). Количество цитируемых работ: в оригинальных статьях – не более 20–25, в обзорах литературы – не более 60.

Ссылки должны даваться на первоисточники, цитирование одного автора по работе другого недопустимо.

Включение в список литературы тезисов возможно исключительно при ссылке на иностранные (англоязычные) источники.

Ссылки на диссертации и авторефераты, неопубликованные работы, а также на данные, полученные из неофициальных интернет-источников, не допускаются.

Для каждого источника необходимо указать: фамилии и инициалы авторов (если авторов более 4, указываются первые 3 автора, затем ставится «и др.» в русском или "et al." в английском в тексте). Авторы цитируемых источников должны быть указаны в том же порядке, что и в первоисточнике.

При ссылке на **статьи из журналов** после авторов указывают название статьи, название журнала, год, том, номер выпуска, страницы, PMID и DOI статьи (при наличии). При ссылке на **монографии** указывают также полное название книги, место издания, название издательства, год издания, число страниц.

Статьи, не соответствующие данным требованиям, к рассмотрению не принимаются.

Общие положения:

- Рассмотрение статьи на предмет публикации занимает не менее 8 недель.
- Все поступающие статьи рецензируются. Рецензия является анонимной.
- Редакция оставляет за собой право на редактирование статей, представленных к публикации.
- Редакция не предоставляет авторские экземпляры журнала. Номер журнала можно получить на общих основаниях (см. информацию на сайте).

Материалы для публикации принимаются по адресу info@hnonco.ru с обязательным указанием названия журнала.

Полная версия требований представлена на сайте журнала.

The journal of the All-Russian Public Organization "RUSSIAN SOCIETY OF HEAD AND NECK TUMOR SPECIALISTS"

The journal is put on the Higher Attestation Commission (HAC) list of periodicals (the list of leading peer-reviewed scientific journals recommended to publish the basic research results of doctor's and candidate's theses).

In 2011, it was included in the Research Electronic Library and the Russian Science Citation Index (RSCI) and has an impact factor.

In 2015, the journal has been registered with CrossRef; its papers are indexed with the digital object identifier (DOI).

Since 2015, the journal's electronic version is available in the leading Russian and international electronic libraries, including EBSCO.

Since 2018, the journal is available in Directory of Open Access Journals (DOAJ).

Russian Society of HEAD AND NECK TUMORS specialists

www.hnonco.ru

HEAD and NECK tumors

quarterly peer-reviewed scientific-and-practical journal

www.ogsh.abvpress.ru

EDITOR-IN-CHIEF

Podvyaznikov Sergey O., *MD, PhD, Professor of the Oncology Department of Russian Medical Academy of Continuous Professional Education of the Ministry of Health of Russia, Vice-President of the Russian National Public Organization "Russian Society of Head and Neck Tumors Specialists" (Moscow, Russia)*

DEPUTY EDITOR-IN-CHIEF

Mudunov Ali M., *MD, PhD, Head of the Department of Tumors of the Upper Respiratory and Digestive Tracts of N.N. Blokhin National Medical Research Center of Oncology of the Ministry of Health of Russia, President of the Russian National Public Organization "Russian Society of Head and Neck Tumors Specialists" (Moscow, Russia)*

EXECUTIVE SECRETARY

Naskhletashvili David R., *MD, PhD, Senior Researcher at the Neurooncology Department of N.N. Blokhin National Medical Research Center of Oncology of the Ministry of Health of Russia (Moscow, Russia)*

3 VOL. 8 '18

FOUNDED IN 2009

Editorial Office:
Research Institute of Carcinogenesis,
Floor 3, Build. 15, 24 Kashirskoye Shosse,
Moscow, 115478.
Tel/Fax: +7 (499) 929-96-19
e-mail: abv@abvpress.ru
www.abvpress.ru

Articles should be sent
to *Sergey Olegovich Podvyaznikov*
(e-mail: info@hnonco.ru)
or the N.N. Blokhin National Medical Research Center of Oncology, Floor 23, Office 2313, 23/2, Kashirskoe Shosse, Moscow, 115478, e-mail: info@hnonco.ru

Editor: **E.G. Babaskina**
Proofreader: **M.A. Androsova**
Designer: **E.V. Stepanova**
Maker-up: **O.V. Goncharuk**

Subscription & Distribution Service
I.V. Shurgaeva, +7 (499) 929-96-19,
base@abvpress.ru
Project Manager **A.I. Belikova**
+7 (499) 929-96-19,
belikova@abvpress.ru

The journal was registered at the Federal Service for Surveillance of Communications, Information Technologies, and Mass Media (ПИ No. ФС 77-36990 dated 21 July 2009).

If materials are reprinted in whole or in part, reference must necessarily be made to the "Opukholi Golovy i Shei".

The editorial board is not responsible for advertising content.

The authors' point of view given in the articles may not coincide with the opinion of the editorial board.

ISSN 2222-1468 (Print)
ISSN 2411-4634 (Online)

Opukholi Golovy i Shei.
2018. Vol. 8. No. 3. 1–92

© PH "ABV-Press", 2018

Pressa Rossii
catalogue index: 82408

Printed at the
Mediacolor LLC

2000 copies.
www.ogsh.abvpress.ru

EDITORIAL BOARD

Avanesov Anatoly M., *MD, professor, Head of the Department of General and Clinical Stomatology at Peoples' Friendship University of Russia of the Ministry of Education and Science of Russia, member of the non-governmental organization "International Higher Education Academy of Sciences" (Moscow, Russia)*

Azizyan Ruben I., *MD, PhD, Professor, Head of the Surgical Department of Head and Neck Tumors Research Institute of Clinical Oncology of N.N. Blokhin National Medical Research Center of Oncology of the Ministry of Health of Russia (Moscow, Russia)*

Aleshin Vladimir A., *Research Fellow at the Neurosurgical (Cancer) Department of N.N. Blokhin National Medical Research Center of Oncology of the Ministry of Health of Russia (Moscow, Russia)*

Akhundov Azer A., *MD, PhD, Professor, Senior Leading Research Fellow at the Department of Tumors of the Upper Respiratory and Digestive Tracts of N.N. Blokhin National Medical Research Center of Oncology of the Ministry of Health of Russia (Moscow, Russia)*

Brovkina Alevtina F., *MD, PhD, Member of the Russian Academy of Sciences, Professor of Ophthalmology Department with a Course of Pediatric Ophthalmology and Ophthalmooncology and Orbital Pathology of Russian Medical Academy of Continuous Professional Education of the Ministry of Health of Russia, Honored Scientist of the Russian Federation, Laureate of the State Prize of the USSR and Award of the Government of Russia (Moscow, Russia)*

Vazhenin Andrey V., *MD, PhD, Member of the Russian Academy of Sciences, Professor, Honored Doctor of the Russian Federation, Chief Physician of Chelyabinsk Regional Clinical Center of Oncology and Nuclear Medicine, Radiation Diagnosis and Radiotherapy Department of South Ural State Medical University of the Ministry of Health of Russia, Head of Oncology and Radiology Department of the Ural State Academy of Advanced Medical Education, (Chelyabinsk, Russia)*

Vikhlyanov Igor V., *MD, PhD, Deputy Chief Physician for Surgery, State Budget Healthcare Institution of Kemerovo region "Regional Clinical Oncologic Dispensary" (Kemerovo, Russia)*

Dayhes Nikolay A., *MD, PhD, Professor, Director of the State Organization "Research and Clinical Center of Otorhinolaryngology" of FMBA of Russia, Chief Freelance Otolaryngologist of the Ministry of Health of Russia, Honored Worker of Health of the Russian Federation, Member of the Russian Public Organization "League of Nation's Health", Member of the Presidium of the Board of the Russian Scientific Community of Otolaryngologists, Corresponding Member of the International Academy of Otolaryngology, Head and Neck Surgery, Member of the Expert Committee of the "Best Doctor of the Year" Award, Chairman of the Board of Trustees of the Medical Association of the Southern Federal District (Moscow, Russia)*

Dvornichenko Viktoria V., *MD, PhD, Professor, Honored Doctor of the Russian Federation, Best Oncologist of Russia (2004), Chief Physician of Irkutsk Regional Oncology Center, Head of the Oncology Department of Irkutsk State Institute for Advanced Training of Physicians, Chief Oncologist of Siberian Federal District (Irkutsk, Russia)*

Zaitsev Anton M., *PhD, Head of Neurooncology Department of P.A. Hertzen Moscow Oncology Research Institute – branch of the National Medical Research Radiology Center of the Ministry of Health of Russia (Moscow, Russia)*

Ivanov Sergei Yu., *MD, Professor, Corresponding Member of the Russian Academy of Sciences, Head of the Department of Oral and Maxillofacial Surgery of the I.M. Sechenov First Moscow State Medical University of the Ministry of Health of Russia, President of the Russian Stomatological Association of Oral and Maxillofacial Surgeons (Moscow, Russia)*

Kozhanov Leonid G., *MD, PhD, Professor, Member of the European Association for Cranio-Maxillo-Facial Surgery, member of the Problem Committee for Head and Neck Tumors Study of the Scientific Council on the Malignancy of Medical Sciences and the Ministry of Health of Russia, Oncologist of the Highest Qualification Category, Deputy Chief Physician at the Medical Unit of Moscow City Clinical Oncology Dispensary No. 1 (Moscow, Russia)*

Krylov Valeriy V., *MD, Head of the Department of Radiosurgical Treatment with Open Radionuclides of A.F. Tsyb Medical Radiological Research Center – branch of the National Medical Research Radiology Center of the Ministry of Health of Russia, Head of the Kaluga Nuclear Medicine Society, Representative of Russia in the World Association of Radiopharmaceutical and Molecular Therapy (WARMTH) (Obninsk, Russia)*

Matiakin Eugeny G., *MD, PhD, Professor, Honored Scientist of the Russian Federation (Moscow, Russia)*

Medvedev Viktor S., *MD, PhD, Head of the Radiosurgical Treatment of Closed Radionuclides Department of A.F. Tsyb Medical Radiology Research Center – branch of National Medical Research Radiology Center of the Ministry of Health of Russia) (Obninsk, Kaluga Region, Russia)*

Melnichenko Galina A., *MD, PhD, Professor, Member of the Russian Academy of Sciences, Director of the Institute of Clinical Endocrinology under Endocrinology Research Center (ERS) of the Ministry of Health of Russia, Deputy Director of ERS for Research Studies (Moscow, Russia)*

Minkin Alexander U., *MD, PhD, Professor, Honored Doctor of the Russian Federation, Head of the Department of Maxillofacial Surgery and Surgical Dentistry of Northern State Medical University (NSMU) of the Ministry of Health of Russia, Member of the Regional Branch of the Russian Dental Association (RDA), Member of the RDA of the Russian Federation, Member of the Committee on Head and Neck Tumors of the Russian Federation, Member of the Academic Council of NSMU and the Academic Council of the Dentistry Faculty of NSMU, Member of the Problem Committee on Oncology, Surgery, Dentistry (Arkhangelsk, Russia)*

Nikitin Aleksander A., *MD, PhD, Professor, Honored Doctor of the Russian Federation, Head of the Department of Maxillofacial Surgery of M.Ph. Vladimirsky Moscow Regional Scientific Research Clinical Institute, Laureate of the State Prize of the USSR (Moscow, Russia)*

Novozhilova Elena N., *MD, PhD, Doctor of Highest Qualification Category, Head of Head and Neck Tumors Department of the No. 62 Moscow Cancer Hospital, member of the Russian Society of Head and Neck Tumors Surgeons, member of the Russian Problem Commission and the Expert Council for Head and Neck Tumors, member of ESMO, RUSSCO u IFHNOS International Oncology Societies, Laureate 2011 of the National Award "The Calling" (Moscow, Russia)*

Ognerubov Nikolai A., *MD, PhD in Law, Professor, Member of the Russian Academy of Natural Sciences, Honorary Figure of Russian Higher Education, Member of the European Society of Medical Oncology (ESMO), Head of the Tambov Department of the Russian Society of Clinical Oncology, Head of the Department of Oncology, Operative Surgery and Anatomy of the Tambov State University named after G.R. Derzhavin of the Ministry of Science and Education of Russia (Tambov, Russia)*

Poliakov Andrey P., *PhD, Head of the Department of Microsurgery of P.A. Hertzen Moscow Oncology Research Institute – branch of National Medical Research Radiology Center of the Ministry of Health of Russia, Associate Professor, Department of Oncology and*

Radiology, I.M. Sechenov First Moscow State Medical University of the Ministry of Health of Russia, Department of Oncology with Course of Reconstructive and Plastic Surgery, Institute of Advanced Education, Federal Biomedical Agency (Moscow, Russia)

Pustynsky Ilya N., *MD, PhD, Senior Researcher at the Department of Cranio-Maxillo-Facial Tumors of N.N. Blokhin National Medical Research Center of Oncology of the Ministry of Health of Russia (Moscow, Russia)*

Radjabova Zamira A.-G., *PhD, docent, Head of the Department of Head and Neck Tumors of N.N. Petrov National Medical Research Oncology Center of the Ministry of Health of Russia (Saint Petersburg, Russia)*

Reshetov Igor V., *MD, PhD, Member of the Russian Academy of Sciences, Director, Research Clinical and Education Center of Plastic Surgery, I.M. Sechenov First Moscow State Medical University of the Ministry of Health of Russia, Scientific Consultant, P.A. Hertzen Moscow Oncology Research Institute – branch of National Medical Research Radiology Center of the Ministry of Health of Russia), Head of the Department of Oncology and Reconstructive and Plastic Surgery, Institute of Advanced Education, Federal Biomedical Agency (Moscow, Russia)*

Romanchishen Anatoly F., *MD, PhD, Professor, Honored Doctor of Russian Federation, Head of the Department of Hospital Surgery with Courses of Traumatology and Military Surgery, Professor of Oncology of Saint Petersburg State Pediatric Medical University of the Ministry of Health of Russia, Member of the European, Asian, American and Italian Associations of Endocrine Surgeons (Saint Petersburg, Russia)*

Svetitsky Pavel V., *MD, PhD, Professor, Honored Doctor of the Russian Federation, Head of the Department of Head and Neck Tumors of Rostov Cancer Research Institute of the Ministry of Health of Russia (Rostov-on-Don, Russia)*

Tkachev Sergey I., *MD, PhD, Professor, Leading Researcher at the Department of Radiation Oncology of N.N. Blokhin National Medical Research Center of Oncology of the Ministry of Health of Russia, Vice-President of the Russian Association of Radiation Medical Oncology (Moscow, Russia)*

Choinzonov Evgeny L., *MD, PhD, Professor, Member of the Russian Academy of Sciences, Director of the Cancer Research Institute of the Tomsk National Research Medical Center of the Russian Academy of Sciences, Member of the Presidium of the Russian Association of Oncologists, Chairman of the Association of Oncologists in Siberia (Tomsk, Russia)*

EDITORIAL COUNCIL

Alieva Sevil B., *MD, PhD, Leading Research Fellow at the Department of Radiology of N.N. Blokhin National Medical Research Center of Oncology of the Ministry of Health of Russia (Moscow, Russia)*

Brzhezovsky Vitaly Zh., *MD, PhD, Senior Research Fellow at the Department of Head and Neck Tumors of N.N. Blokhin National Medical Research Center of Oncology of the Ministry of Health of Russia (Moscow, Russia)*

Zaderenko Igor A., *MD, Senior Research Associate at the Department of Upper Respiratory and Digestive Tract Tumors of the N.N. Blokhin National Medical Research Center of Oncology of the Ministry of Health of Russia (Moscow, Russia)*

Karakhan Vladislav B., *MD, PhD, Professor, Leading Researcher at the Department of Neurosurgery of N.N. Blokhin National Medical Research Center of Oncology of the Ministry of Health of Russia (Moscow, Russia)*

Kropotov Mikhail A., *MD, PhD, Professor, senior researcher at the Center for Diagnostics and Treatment of Head and Neck Tumors of the Moscow Clinical Scientific Center of the Moscow Healthcare Department (Moscow, Russia)*

Polyakov Vladimir G., *MD, PhD, Professor, Member of the Russian Academy of Sciences, Chief Pediatric Oncologist, Head of the Pediatric Oncology Department of Russian Medical Academy of Continuous Professional Education of the Ministry of Health of Russia at the Research Institute of Pediatric Oncology and Hematology, Deputy Director of Research Institute of Pediatric Oncology and Hematology of N.N. Blokhin National Medical Research Center of Oncology of the Ministry of Health of Russia (Moscow, Russia)*

Rumyantsev Pavel O., *MD, PhD, Deputy Director of National Medical Research Center of Endocrinology of the Ministry of Health of Russia (Moscow, Russia)*

FOREIGN EDITORS

Adilbaev Galim B., *MD, PhD, Professor, Head of the Department of Head and Neck Tumors of the Kazakh Research Institute of Oncology and Radiology (Almaty, Republic of Kazakhstan)*

Belotserkovsky Igor V., *PhD, Head of Head and Neck Cancer Pathology Group of N.N. Alexandrov Republican Scientific and Practical Center of Oncology and Medical Radiology (Minsk, Republic of Belarus)*

Braunschweig Till, *PhD, Head of Department, Institute of Pathology of University Hospital RWTH (Aachen, Germany)*

Brose Marcia, *MD, PhD, Professor, Department of Otorhinolaryngology and Head and Neck Surgery, and the Abramson Cancer Center of University of Pennsylvania Perelman School of Medicine (Philadelfia, USA)*

Demidchik Yury E., *MD, PhD, Professor, Corresponding Member of the National Academy of Sciences of Belarus, Head of the Oncology Department of State Oncology University "Belarusian Medical Academy of Postgraduate Education" (Minsk, Republic of Belarus)*

Margolin Gregory, *Professor, Surgery Department of Head and Neck Tumors of Karolinska Institute Hospital (Stockholm, Sweden)*

Mardaleyshvili Konstantin M., *Professor, Tbilisi State Medical University, Department of Oncology (Tbilisi, Georgia)*

Pendharkar Dinesh, *Professor, Asian Institute of Oncology (Mumbai, India)*

Puxeddu Roberto, *MD, PhD, Professor, Department of Otorhinolaryngology, Head and Neck Surgery of the University of Cagliari (Cagliari, Italy)*

Ragimov Chingiz R., *MD, PhD, Professor, Head of the Department of Oral and Maxillofacial Surgery of Azerbaijan Clinical University (Baku, Republic of Azerbaijan)*

Ungiadze Guram V., *MD, PhD, Professor (Tbilisi, Georgia)*

Hanna Ehab Y., *Professor, Department of Head and Neck Surgery, Division of Surgery, University of Texas MD Anderson Cancer Center (Houston, Texas), President of American Head and Neck Society*

EDITORIAL COORDINATOR

Alymov Yuriy V., *PhD, Department of Oncology of the Russian Medical Academy of Continuous Education of the Ministry of Health of Russia, Chief Operating Officer of the all-Russian non-governmental organization "Russian Society of Specialists in Head and Neck Tumors" (Moscow, Russia)*

Содержание

ДИАГНОСТИКА И ЛЕЧЕНИЕ ОПУХОЛЕЙ ГОЛОВЫ И ШЕИ

А.Ю. Кугушев, А.В. Лопатин, С.А. Ясонов, М.В. Болотин, Д.В. Рогожин
Фиброзная дисплазия челюстно-лицевой области: клинико-рентгенологический анализ 15-летнего опыта 12

Х. Бройнингер, И.А. Белова
Микроскопически контролируемая хирургия с трехмерным гистологическим контролем, тумесцентная локальная анестезия и внутрикожная шовная техника под натяжением в лечении злокачественных новообразований кожи 21

А.В. Карпенко, Р.Р. Сибгатуллин, А.А. Бойко, Н.С. Чуманихина, Е.Ю. Ломтева, М.В. Лаврова, М.Г. Костова, О.М. Николаева
Хирургический подход к лечению местно-распространенного рака ротоглотки 37

А.А. Бойко, А.В. Карпенко, Е.М. Трунин, Р.Р. Сибгатуллин, Н.С. Чуманихина, О.М. Николаева, И.А. Того, М.Г. Костова
Влияние реконструктивного этапа на течение послеоперационного периода у пациентов с раком полости рта 46

ОРИГИНАЛЬНОЕ ИССЛЕДОВАНИЕ

A.G. Gianoukakis, C.E. Dutcus, N. Batty, M. Guo, M. Baig
Увеличенная длительность ответа на терапию ленватинибом у пациентов с раком щитовидной железы 53

F. Carta, A. Figus, N. Chuchueva, D. Quartu, G.B. Sambiagio, R.F. Loche, C. Gerosa, R. Puxeddu
The effect of admission to intensive care unit on outcomes and complication rates after head and neck reconstruction 61

А.Д. Каприн, С.А. Иванов, Ф.Е. Севрюков, И.С. Пимонова, П.А. Исаев, Н.В. Северская, А.А. Ильин, В.В. Полькин, Д.Ю. Семин, С.В. Васильков, Д.Н. Дербугов, Ю.А. Панасейкин, В.С. Медведев
Эффективность дистанционной лучевой терапии и таргетной терапии вандетанибом нерезектабельного и прогрессирующего медуллярного рака щитовидной железы 72

ОБЗОРНАЯ СТАТЬЯ

А.И. Стукань, О.Ю. Чухрай, В.А. Порханов, Р.А. Мурашко, В.Н. Бодня, Ю.М. Макарова
Орофарингеальная карцинома, ассоциированная с вирусом папилломы человека: тенденции эпидемиологии и методы выявления вируса в опухоли 77

КЛИНИЧЕСКИЙ СЛУЧАЙ

С.Б. Алиева, И.А. Задеренко, А.М. Мудунов, А.В. Назаренко, В.В. Мочальникова, О.Н. Карп, Р.И. Азизян, А.А. Ахундов, В.Т. Аслануков, О.П. Трофимова, А.В. Хромушина, А.Э. Казимов
Саркома из фолликулярных дендритных клеток: клинические наблюдения и данные литературы 84

ЮБИЛЕЙ

Профессору Евгению Григорьевичу Матякину – 75 лет 91

Contents

DIAGNOSIS AND TREATMENT OF HEAD AND NECK TUMORS

A.Yu. Kugushev, A.V. Lopatin, S.A. Yasonov, M.V. Bolotin, D.V. Rogozhin
Fibrous dysplasia of the maxillofacial area: a 15-year retrospective study 12

H. Breuninger, I.A. Belova
Microscopically controlled surgery with three-dimensional histology, tumescent local anesthesia and intracutaneous sutures for high tension in the treatment of skin cancer 22

A.V. Karpenko, R.R. Sibgatullin, A.A. Boyko, N.S. Chumanikhina, E.Yu. Lomteva, M.V. Lavrova, M.G. Kostova, O.M. Nikolayeva
Surgery for advanced oropharyngeal cancer 37

A.A. Boyko, A.V. Karpenko, E.M. Trunin, R.R. Sibgatullin, N.S. Chumanikhina, O.M. Nikolaeva, I.A. Togo, M.G. Kostova
Impact of a reconstructive stage on the postoperative course in patients with oral cancer 46

ORIGINAL REPORT

A.G. Gianoukakis, C.E. Dutcus, N. Batty, M. Guo, M. Baig
Prolonged duration of response in lenvatinib responders with thyroid cancer (Russian translation) 53

F. Carta, A. Figus, N. Chuchueva, D. Quartu, G.B. Sambiagio, R.F. Loche, C. Gerosa, R. Puxeddu
The effect of admission to intensive care unit on outcomes and complication rates after head and neck reconstruction 61

A.D. Kaprin, S.A. Ivanov, F.E. Sevryukov, I.S. Pimonova, P.A. Isaev, N.V. Severskaya, A.A. Ilyin, V.V. Polkin, D.Yu. Siomin, S.V. Vasilkov, D.N. Derbugov, Yu.A. Panaseikin, V.S. Medvedev
Efficacy of external beam radiotherapy and targeted therapy with vandenanib in patients with inoperable and progressive medullary thyroid cancer 72

REVIEW REPORT

A.I. Stukan', O.Yu. Chukhray, V.A. Porkhanov, R.A. Murashko, V.N. Bodnya, Yu.M. Makarova
Human papillomavirus-associated oropharyngeal carcinoma: trends in epidemiology and methods for detecting the virus in tumors 77

CLINICAL CASE

S.B. Alieva, I.A. Zaderenko, A.M. Mudunov, A.V. Nazarenko, V.V. Mochal'nikova, O.N. Karp, R.I. Azizyan, A.A. Akhundov, V.T. Aslanukov, O.P. Trofimova, A.V. Khromushina, A.E. Kazimov
Follicular dendritic cell sarcoma: a report of cases and a literature review 84

JUBILEE

To the 75th anniversary of Prof. Evgeniy Grigoryevich Matyakin 91

Фиброзная дисплазия челюстно-лицевой области: клинико-рентгенологический анализ 15-летнего опыта

А.Ю. Кугушев[1], А.В. Лопатин[2], С.А. Ясонов[1], М.В. Болотин[3], Д.В. Рогожин[1]

[1]Российская детская клиническая больница ФГБОУ ВО «Российский национальный исследовательский медицинский университет им. Н.И. Пирогова» Минздрава России; Россия, 117513 Москва, Ленинский просп., 117;
[2]ФГАОУ ВО «Российский университет дружбы народов»; Россия, 117198 Москва, ул. Миклухо-Маклая, 6;
[3]ФГБУ «Национальный медицинский исследовательский центр онкологии им. Н.Н. Блохина» Минздрава России; Россия, 115478 Москва, Каширское шоссе, 23

***Контакты:** Александр Юрьевич Кугушев drkugushev@gmail.com*

***Цель исследования** – определить клинико-рентгенологические особенности фиброзной дисплазии челюстно-лицевой области у детей.*
***Материалы и методы.** Проведен ретроспективный анализ данных отделения челюстно-лицевой хирургии Российской детской клинической больницы за 15 лет. Клинические проявления фиброзной дисплазии были сопоставлены с рентгенологической картиной у 86 пациентов.*
***Результаты и заключение.** Среди пациентов доля мальчиков была в 1,2 раза больше. Средний возраст дебюта заболевания составил 8,4 года, а среднее время от дебюта до обращения к врачу – 2,2 года. Основной жалобой было появление безболезненной медленно прогрессирующей деформации. Чаще всего зоной поражения была верхняя челюсть и лобная кость. Рентгенологически фиброзная дисплазия проявлялась наличием очага пониженной плотности (относительно плотности прилегающей кости) по типу «матового стекла» с возможным наличием кист.*

***Ключевые слова:** фиброзная дисплазия, дети, челюстно-лицевая область, компьютерная томография*

***Для цитирования:** Кугушев А.Ю., Лопатин А.В., Ясонов С.А. и др. Фиброзная дисплазия челюстно-лицевой области: клинико-рентгенологический анализ 15-летнего опыта. Опухоли головы и шеи 2018;8(3):12–20.*

DOI: 10.17650/2222-1468-2018-8-3-12-20

Fibrous dysplasia of the maxillofacial area: a 15-year retrospective study

A.Yu. Kugushev[1], A.V. Lopatin[2], S.A. Yasonov[1], M.V. Bolotin[3], D.V. Rogozhin[1]

[1]Russian Children's Clinic, N.I. Pirogov Russian National Research Medical University, Ministry of Health of Russia; 117 Leninsky Prosp., Moscow 117513, Russia;
[2]RUDN University; 6 Miklukho-Maklaya St., Moscow 117198, Russia;
[3]N.N. Blokhin National Medical Research Center of Oncology, Ministry of Health of Russia; 23 Kashirskoe Shosse, Moscow 115478, Russia

***The study objective** is to determine the clinical and radiological characteristics of fibrous dysplasia of the maxillofacial area in children.*
***Materials and methods.** A retrospective analysis of the data of the Department of Maxillofacial Surgery of the Russian Children's Clinic for 15 years was performed. Clinical manifestations of fibrous dysplasia were compared with the X-ray characteristics in 86 patients.*
***Results and conclusion.** In the study group, boys (in 1.2 times) slightly prevailed. The median age of debut of the disease was 8.4 years, and the time before treatment was 2.2 years. The main complaint was the appearance of a painless slowly progressing deformation. Most often, the maxilla and frontal bone were affected. X-ray fibrous dysplasia was manifested by the presence of a focus with a reduced density, relative to the adjacent bone, the type of "ground glass" with the possible presence of cysts.*

***Key words:** fibrous dysplasia, children, maxillofacial area, computed tomography*

***For citation:** Kugushev A.Yu., Lopatin A.V., Yasonov S.A. et al. Fibrous dysplasia of the maxillofacial area: a 15-year retrospective study. Opukholi golovy i shei = Head and Neck Tumors 2018;8(3):12–20.*

Введение

Фиброзная дисплазия (ФД) – заболевание, которое характеризуется идиопатической задержкой созревания нормальной костной ткани и аномальным распределением волокнистой соединительной ткани, содержащей различное количество остеоида и костных структур. Предполагается, что ФД имеет метапластическую природу [1]. Впервые этот термин использовал

L. Lichtenstein в 1938 г. при описании множественных фиброзных поражений скелета [2]. В настоящее время причиной развития ФД считают постзиготическую мутацию в гене *GNAS1*, кодирующем гуанин-нуклеотидсвязывающий белок, альфа-стимулирующий активность полипептида 1 (guanine nucleotide-binding protein, alpha-stimulating activity polypeptide 1). Время возникновения мутации определяет тяжесть и распространенность клинических проявлений [3, 4].

Выделяют 2 основные формы заболевания: монооссальная (МФД), при которой поражается только 1 кость, и полиоссальная (ПФД), при которой поражается несколько костей. МФД никогда не переходит в ПФД [5]. ПФД может быть составляющей генетических синдромов Яффе–Лихтенштейна, Олбрайта–Мак-Кьюна и Мазабрауда. Некоторые авторы выделяют краниофациальную форму (при которой поражено основание и/или свод черепа) независимо от числа вовлеченных костей [6–10].

Несмотря на характерные клинико-рентгенологические особенности ФД, ее дифференциальная диагностика до сих пор сопряжена с трудностями. Представляет проблему разграничение ФД и оссифицирующей фибромы, гигантоклеточной репаративной гранулемы и остеобластокластомы. Кроме того, постановку диагноза осложняет многообразие радиографических проявлений, обусловленное стадийностью заболевания.

Цель исследования – определение клинико-рентгенологических особенностей ФД челюстно-лицевой области у детей.

Материалы и методы

Проведен ретроспективный анализ сведений об амбулаторных и стационарных пациентах с ФД, проходивших лечение в отделении челюстно-лицевой хирургии Российской детской клинической больницы в 2002–2017 гг. Наблюдения включали в анализ только при наличии данных компьютерной томографии (КТ). В случае оперативного лечения ФД диагноз был подтвержден путем выявления мутации гена *GNAS1* при иммуногистохимическом исследовании биоптата.

Анализировали данные стандартной бесконтрастной КТ (от верхней части головы до уровня щитовидной железы) с толщиной среза не более 3,75 мм. Рентгеновские снимки черепно-лицевой области не использовались, так как они неинформативны из-за наложения соседних структур. Стоматологические рентгенограммы (в том числе ортопантомограммы) или конусную КТ включали в анализ при наличии очагов ФД вокруг зубов у амбулаторных пациентов.

Данные исследовали с помощью специализированного программного обеспечения, установленного как на сервер больницы («Медиалог», «Пост Модерн Технолоджи»), и с помощью портативных программ (Amira 5.34 (Thermo Scientific) для построения 3D-моделей и Vidar Dicom Viewer Lite для оценки размера и плотности образований). В анализ включены различные переменные: возраст, пол, основная жалоба, длительность ее наблюдения, тип поражения костей черепа, локализация. Анализу подвергнуты такие радиографические параметры, как размеры поражения, внутренняя структура, наличие области кистозной дегенерации, влияние на прилегающие структуры, истончение или исчезновение кортикального слоя кости.

Результаты

Из всех пациентов с ФД, проходивших лечение в 2002–2017 гг., были отобраны 86 человек, у которых имелись данные КТ в архиве отделения. В исследование не включали пациентов с нечеткой рентгенологической картиной поражения, если отсутствовала гистологическая верификация диагноза.

Отобранные пациенты были в возрасте от 1 до 17 лет. Средний возраст при МФД составил 7,9 года, при ПФД – 8 лет. Пациентов мужского пола ($n = 47$) было в 1,2 раза больше, чем пациентов женского пола ($n = 39$). Основной жалобой у 57 пациентов была видимая деформация костей, у 17 – нарушение дыхания, обусловленное компрессией полости носа. Стоит отметить, что степень нарастания деформации не зависела от возраста появления первых симптомов. В 67 случаях была диагностирована МФД, в 19 – ПФД (в том числе синдром Олбрайта–Мак-Кьюна).

Среди случаев поражения костей лицевого скелета преобладало поражение верхней челюсти и лобной кости как при МФД, так и при ПФД (табл. 1).

Правостороннее поражение встречалось чаще, чем левостороннее, как при МФД, так и при ПФД. Поражение верхней челюсти наблюдалось в 3,36 раза чаще, чем поражение нижней челюсти. В 10 случаях поражения верхней челюсти отмечалось нарушение носового дыхания на стороне поражения, обусловленное тотальным заполнением верхнечелюстной пазухи и компрессией полости носа опухолевыми массами. Тело нижней челюсти было поражено в 2 случаях, угол нижней челюсти – в 4.

Мы различали 3 типа рентгенологической картины ФД (табл. 2) [11].

1. При педжетоподобном типе выявляется расширение кости и очаги формирования кости, рассеянные на фоне разреженных костных структур.
2. При склеротическом типе мозговой слой кости имеет вид однородного «матового стекла» с очагами склероза.
3. При кистозном типе четко определяется очаг разрежения костной ткани со склеротическим ободком.

В преобладающем числе случаев, особенно при ПФД, наблюдалась большая вариабельность рентгенологической картины. ПФД характеризовалась

Таблица 1. *Частота фиброзной дисплазии различных костей лицевого и мозгового черепа*

Table 1. *Frequency of fibrous dysplasia of various neurocranial and viscerocranial bones*

Кость Bone	Моноссальная форма Monostotic form				Полиоссальная форма Polyostotic form			
	В зависимости от локализации, абс. Depending on location, abs.			В целом, % Total, %	В зависимости от локализации, абс. Depending on location, abs.			В целом, % Total, %
	Справа Right-sided	Слева Left-sided	С двух сторон Bilateral		Справа Right-sided	Слева Left-sided	С двух сторон Bilateral	
Верхняя челюсть Maxilla	21	15	1	55,2	6	4	1	19,3
Височная кость Temporal bone	0	0	0	0	2	1	0	5,3
Затылочная кость Occipital bone	0	0	0	0	0	0	1	1,8
Клиновидная кость Sphenoid bone	0	0	0	0	0	0	12	21,1
Лобная кость Frontal bone	5	8	0	19,4	11	4	0	26,3
Небная кость Palatine bone	0	0	0	0	0	0	0	0
Нижняя челюсть Mandible	6	5	0	16,4	3	0	0	5,3
Носовая кость Nasal bone	0	0	0	0	1	0	0	1,8
Носовая раковина Nasal concha	0	0	0	0	0	0	0	0
Решетчатая кость Ethmoid bone	3	0	0	4,5	0	0	3	5,3
Скуловая кость Zygomatic bone	1	0	0	1,5	2	0	0	3,5
Слезная кость Lacrimal bone	0	0	0	0	0	0	0	0
Теменная кость Parietal bone	2	0	0	3,0	3	2	1	10,5
Всего *Total*	*38*	*28*	*1*	*100,0*	*28*	*11*	*18*	*100,0*

наличием зон разной плотности, что отражает процесс формирования ФД. В представленном на рис. 1 случае разница рентгеновской плотности костной ткани составила более 100 HU. При выявлении подобной рентгенологической картины тип устанавливали по преобладающим очагам.

На стадийность формирования ФД указывает тот факт, что дети со склеротическим типом рентгенологической картины ФД были статистически значимо старше (средний возраст 12,74 ± 1,35 года), чем дети с педжетоподобным и кистозным типами (10,7 ± 0,71 и 11,15 ± 0,57 года соответственно). Отсутствие возрастных различий между последними типами связано с многообразием рентгенологической картины в случае 1 очага и длительностью закрытия кистозных включений.

При диагностике ФД оптимальный диапазон рентгеновской плотности при построении трехмерной модели черепа должен составлять 50–1000 HU, что отличается от стандартных настроек для визуализации костей черепа. Данный диагностический диапазон позволяет четко отделить фиброзные ткани от здоровых. Кроме того, ФД всегда характеризуется наличием четких границ, особенно по линиям швов черепа

Таблица 2. *Рентгенологические признаки фиброзной дисплазии костей лицевого и мозгового черепа*

Table 2. *Radiological signs of fibrous dysplasia of neurocranial and viscerocranial bones*

Тип дисплазии Type of dysplasia	Число случаев, абс. Number of cases, abs.			Средний возраст пациентов, M ± σ, лет Mean patient age, M ± σ, years	Средняя рентгеновская плотность, M ± σ, HU Mean radiodensity, M ± σ, HU
	Моноссальная форма Monostotic form	Полиоссальная форма Polyostotic form	Всего Total		
Педжетоподобный Pagetoid	19	7	26	10,7 ± 0,71	481 ± 23,8
Кистозный Cystic	20	7	27	11,15 ± 0,57	359 ± 66,2
Склеротический Sclerotic	5	1	6	12,74 ± 1,35	747 ± 54,3

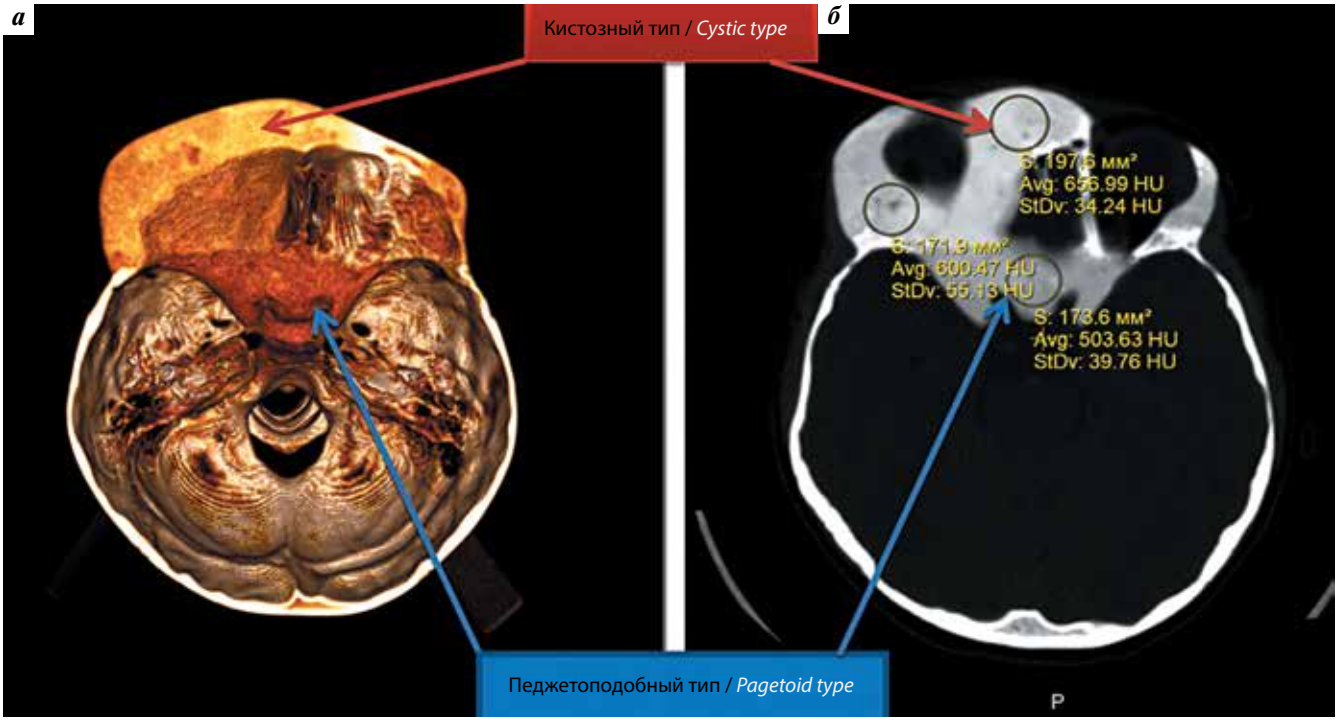

Рис. 1. *Компьютерная томография. Полиморфизм клинических проявлений фиброзной дисплазии: а – трехмерная реконструкция; б – горизонтальный срез*

Fig. 1. *Computed tomography. Polymorphic clinical manifestations of fibrous dysplasia: a – three-dimensional reconstruction; б – horizontal section*

(рис. 2). Процесс никогда не переходит на соседние кости, и в процессе наблюдения не появляются новые очаги.

При поражении нижней челюсти в 5 случаях наблюдалось расширение нижнего края нижней челюсти, а характерный рисунок по типу «отпечаток большого пальца» был обнаружен только в 2 случаях (рис. 3). Нижнечелюстной канал был смещен в сторону от центра узла ФД (рис. 4). В 1 случае наблюдалось смещение *f. mentalis* кверху на стороне поражения при смещении книзу нижнечелюстного канала в области очага ФД, в связи с чем мы считаем, что оценку нижнечелюстного канала необходимо осуществлять только по аксиальным срезам (рис. 5).

Обсуждение

Несмотря на то что гистопатологическое исследование считается «золотым стандартом» диагностики костной патологии, важную роль при диагностике и планировании лечения ФД играет КТ [1, 2, 6, 7, 12–23]. Многие авторы указывают на то, что для оценки краев, внутренней структуры и влияния на соседние структуры оптимальна бесконтрастная КТ

Рис. 2. *Компьютерная томография, трехмерная реконструкция. Отсутствие распространения процесса за пределы пораженной кости (4 пациента)*
Fig. 2. *Computed tomography, three-dimensional reconstruction. No spread beyond the affected bone (4 patients)*

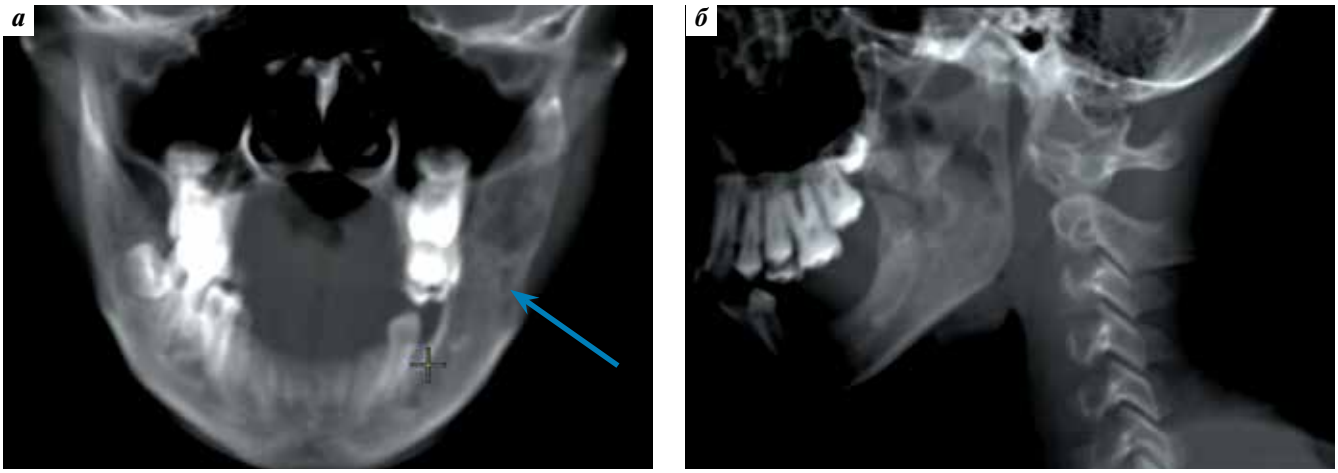

Рис. 3. *Телерентгенография. Изменения по типу «отпечаток большого пальца» в зоне фиброзной дисплазии и смещение нижнечелюстного канала кверху: а – фронтальная проекция; б – сагиттальная проекция*
Fig. 3. *Teleroentgenography. "Thumbprint pattern" in the area of fibrous dysplasia and upward displacement of the mandibular canal: a – frontal projection; б – sagittal projection*

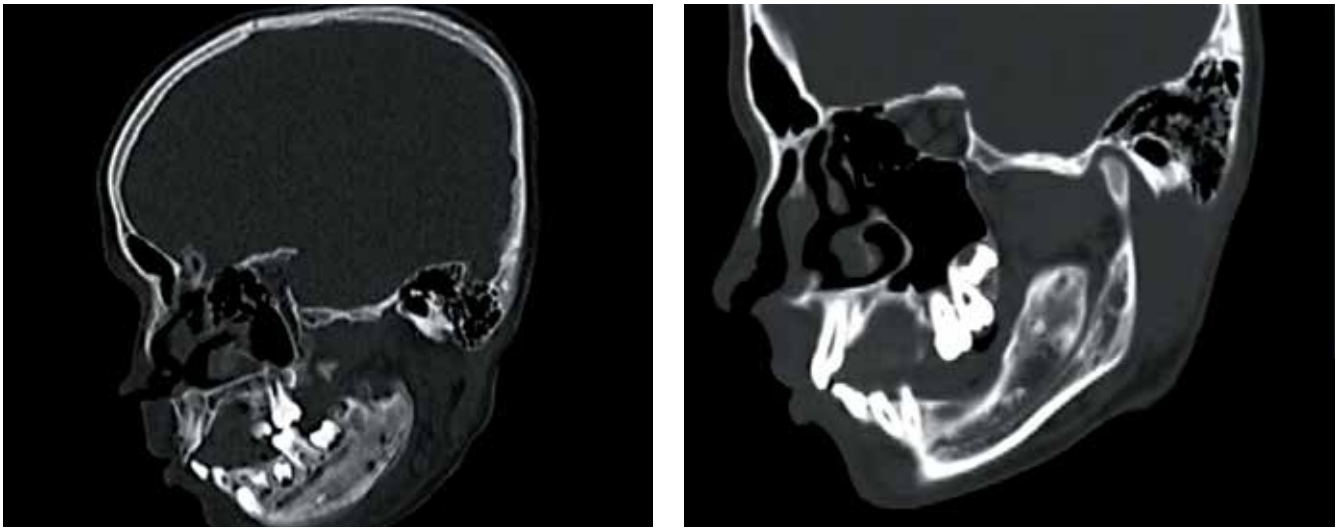

Рис. 4. *Компьютерная томография, сагиттальные срезы. Положение нижнечелюстного канала (2 пациента)*
Fig. 4. *Computed tomography, sagittal section. Position of the mandibular canal (2 patients)*

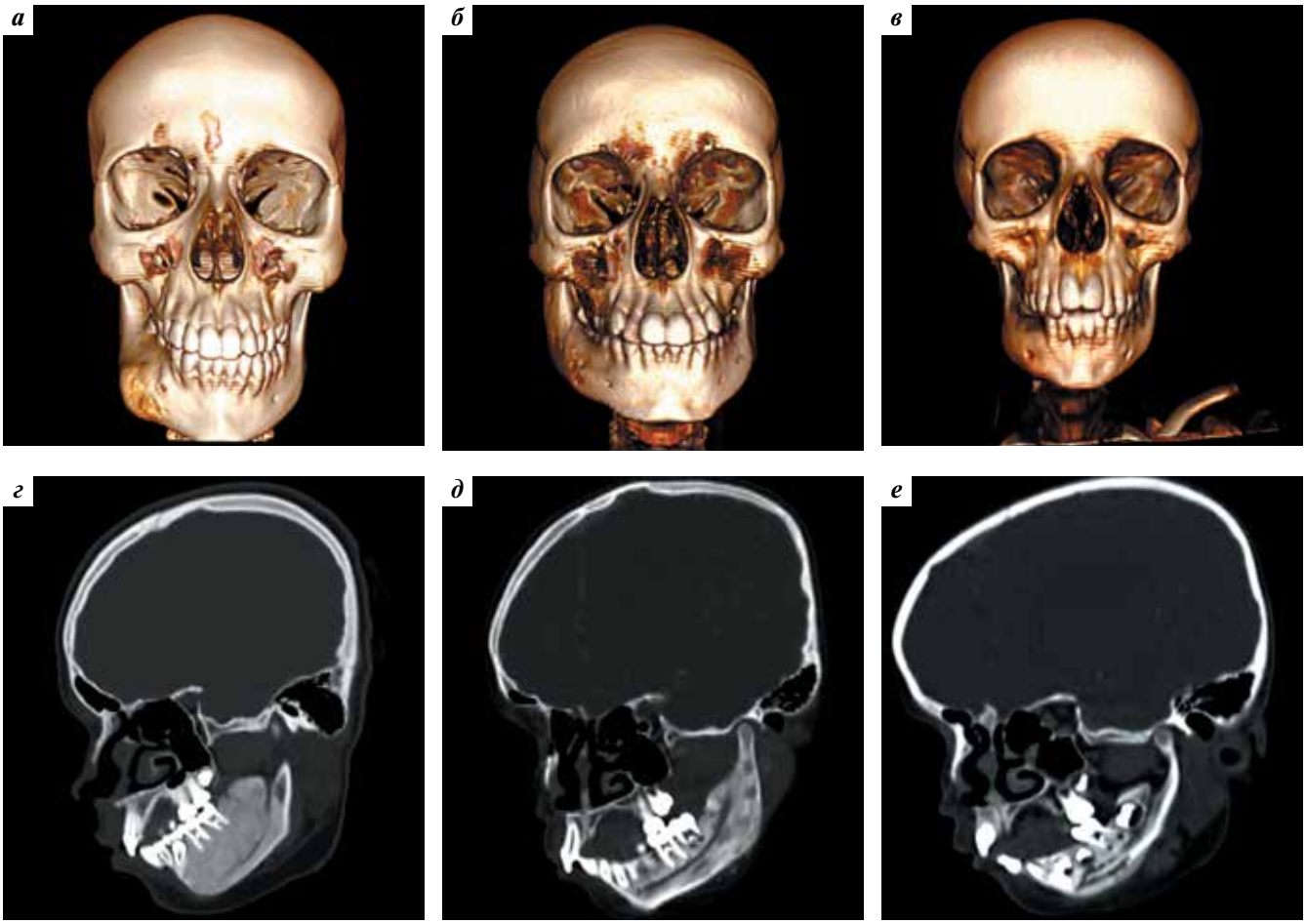

Рис. 5. *Компьютерная томография. Трехмерные реконструкции у 3 пациентов (а–в), соотнесенные с сагиттальными проекциями хода нижнечелюстного канала (г–е)*
Fig. 5. *Computed tomography. Matching the three-dimensional reconstruction (а–в) (3 patients) and the sagittal section (г–е) of the mandibular canal*

[13, 20, 24–28]. Хотя рентгенологические признаки ФД весьма специфичны: истончение кортикального слоя с четкими краями и вид мозгового слоя по типу «матового стекла» [29], существует достаточно большая группа фиброзно-костных поражений, характеризующихся сочетанием трабекулярных и плотных участков в очаге [9, 19, 20]. Многие авторы отмечают значительную вариабельность сочетания этих компонентов при ФД, что затрудняет дифференциальную диагностику [10, 19, 20, 28, 30, 31]. На ранней стадии ФД рентгенологический очаг более прозрачный с хорошо очерченными краями и литическим центром [20, 26, 28, 31, 32]. На поздних стадиях очаг становится неоднородным и более контрастным и может быть описан как «матовое стекло», «апельсиновая корка» или «отпечаток большого пальца» с размытыми краями [33–37]. По мере взросления пациента (в период с 10 до 20 лет) картина ФД становится смешанной и в зрелом возрасте никогда не возвращается к гомогенному виду [14, 20, 32].

По данным литературы, наиболее часто встречается смешанная форма ФД (40 %), немногим реже – склеротическая (35 %) [20, 32]. C.A. Megerian и соавт. приводят данные Fries (1957), согласно которым чаще наблюдается педжетоподобный тип (56 %), на 2-м месте по частоте – склеротический (23 %), на 3-м – кистозный (21 %) [38]. В нашем исследовании преобладали кистозный (47 %) и педжетоподобный (42 %) типы. Наиболее частое выявление кистозного типа в нашем исследовании, по-видимому, объясняется детским возрастом пациентов, т. е. возрастом дебюта заболевания, так как многие авторы рассматривают кистозный тип ФД как начальную стадию заболевания [20, 34, 39, 40].

Большинство авторов описывают рентгенологическую картину ФД, отмечая наличие изменений 3 типов: «матовое стекло», уплотнение и кистозное [8, 9, 17, 18, 26]. Исследователи указывают на широкую вариабельность рентгеновской плотности тканей – от 34 до 513 HU [18, 19, 34, 41]. Использование узкого диапазона рентгеновской плотности тканей (50–1000 HU) для построения трехмерной модели в нашем исследовании

позволило лучше визуализировать поражение, а также провести оценку очагов в катамнезе не только по срезам, но и по трехмерной модели.

Некоторые авторы указывают на высокую вероятность перехода поражения верхней челюсти на соседние области – скуловую, решетчатую, лобную и носовую кости [26, 28, 42]. В нашем исследовании очаги ФД не выходили за пределы пораженной кости, при этом границей процесса являлся шов черепа. Вероятнее всего, такая ситуация возникает при множественных малых очагах ФД, которые легко не заметить на фоне крупного узла.

S. Menon и соавт. [43] и S. Sontakke и соавт. [28] описывают особенность поражения нижней челюсти, заключающуюся в смещении нижнечелюстного канала в 4 направлениях (щечном, язычном, вверх и вниз) в зависимости от центра очага. Мы отмечали схожие изменения у пациентов с очагами ФД, в том числе у ребенка со смещением канала книзу и элевацией *f. mentalis*. Однако данное утверждение противоречит данным C.G. Petrikowski и соавт. [44], которые указали как патогномоничный признак ФД смещение нижнечелюстного канала кверху [28, 34, 42]. При дифференциальной диагностике при поражении челюстей некоторые авторы считали исчезновение *lamina dura* на ортопантомограмме патогномоничным признаком ФД, отличающим ее от оссифицирующей фибромы, которая имеет схожую рентгенологическую картину [20, 44–46]. C.A. Waldron и соавт. предлагают для диагностики ФД челюстей использовать конусную ортопантомографию, при которой очаг ФД может быть резко отграничен при наличии склеротического обода или кисты или может иметь размытые границы с мягким переходом к здоровым костным тканям при педжетоподобном типе [47]. Однако в связи с редкостью поступления пациентов со снимками, выполненными с помощью конусного ортопантомографа, и в связи с ограниченностью зоны визуализации оценить правильность этого утверждения нам не удалось.

Опубликованы данные о предрасположенности очагов ФД челюстей к остеомиелиту [48–50]. В верхней челюсти он встречается редко и, как правило, в здоровой ткани, прилежащей к узлу ФД [51, 52], что расценивается как местный фактор развития инфекционного процесса. Описаны как случаи ФД в сочетании с хроническим остеомиелитом нижней челюсти, так и случаи хронического остеомиелита, который по клиническому течению и рентгенографической картине имитировал ФД [50]. Мы наблюдали 2 случая ФД нижней челюсти, при которой развился хронический остеомиелит. По этим причинам необходимо дальнейшее исследование для определения этиологических факторов воспаления, однако редкость данного сочетания препятствует этому. Кроме того, некоторые авторы относят хронический диффузно-склерозирующий остеомиелит нижней челюсти и ФД к фиброзно-костным поражениям, которые не могут сочетаться друг с другом, поэтому диагноз хронического остеомиелита с ФД считают неправомочным.

Заключение

Рутинная диагностика ФД должна всегда включать стандартную КТ, которая позволяет точно определить локализацию и размеры поражения, а также характер изменений кости. Знание множества рентгенологических проявлений ФД помогает точно верифицировать это заболевание и спланировать лечение в большинстве случаев даже без проведения инвазивных диагностических процедур.

ЛИТЕРАТУРА / REFERENCES

1. Mohammed-Araghi H., Haery C. Fibro-osseous lesions of craniofacial bones. The role of imaging. Radio Clin North Am 1993;31:121–34. PMID: 8419969.
2. Lichtenstein L. Polyostotic fibrous dysplasia. Arch Surg 1938;36:874–98.
3. Riminucci M., Saggio I., Robey P.G., Bianco P. Fibrous dysplasia as a stem cell disease. J Bone Min Res 2006;21 Suppl 2:125–31. DOI: 10.1359/jbmr.06s224. PMID: 17229001.
4. Cohen M.M. Jr, Howell R.E. Etiology of fibrous dysplasia and McCune–Albright syndrome. Int J Maxillofac Surg 1999;28(5):366–71. PMID: 10535539.
5. Lustig L.R., Holliday M.J., McCarthy E.F., Nager G.T. Fibrous dysplasia involving the skull base and temporal bone. Arch Otolaryngol Head Neck Surg 2001;127(10):1239–47. PMID: 11587606.
6. MacDonald-Jankowski D.S. Fibro-osseous lesions of the face and jaws. Clin Radiol 2004;59(1):11–25. DOI: 10.1016/j.crad.2003.07.003. PMID: 14697371.
7. Sandison A. Fibrous dysplasia. In: Pathology and genetics of head and neck tumours, WHO classification of tumours, 3rd edn. Vol. 9. Ed. by L. Barnes, J.W. Eveson, P. Reichart, D. Sidransky. Lyon: IARC Press, 2005. Pp. 321–322.
8. Speight P.M., Carlos R. Maxillofacial fibro-osseous lesions. Curr Diagn Pathol 2006;12(1):1–10. DOI: 10.1016/j.cdip.2005.10.002.
9. Dobre M.C., Fischbein N. "Do not touch" lesions of the skull base. J Med Imaging Radiat Oncol 2014;58(4):458–63. DOI: 10.1111/1754–9485.12195. PMID: 24964828.
10. Tabrizi R., Özkan B.T. Craniofacial fibrous dysplasia of orbit. J Craniofac Surg 2008;19(6):1532–7. DOI: 10.1097/SCS.0b013e31818ac270. PMID: 19098545.
11. Sherman R.S., Glauser O.J. Radiological identification of fibrous dysplasia of the jaws. Radiology 1958;71(4):553–8. DOI: 10.1148/71.4.553. PMID: 13591540.
12. MacDonald-Jankowski D. Fibrous dysplasia: a systematic review. Dentomaxillofac Radiol 2009;38(4):196–215. DOI: 10.1259/dmfr/16645318. PMID: 19372108.
13. Chong V.F., Khoo J.B., Fan Y.F. Fibrous dysplasia involving the base of the skull.

AJR Am J Roentgenol 2002;178(3):717–20. DOI: 10.2214/ajr.178.3.1780717. PMID: 11856704.
14. Chen Y.R., Wong F.H., Hsueh C., Lo L.J. Computed tomography characteristics of non-syndromic craniofacial fibrous dysplasia. Chang Gung Med J 2002;25(1):1–8. PMID: 11926581.
15. Akintoye S.O., Otis L.L., Atkinson J.C. et al. Analyses of variable panoramic radiographic characteristics of maxillomandibular fibrous dysplasia in McCune–Albright syndrome. Oral Dis 2004;10(1):36–43. DOI: 10.1046/j.1354-523X.2003.00971.x. PMID: 14996293.
16. Case D.B., Chapman C.N. Jr, Freeman J.K., Polga J.P. Best cases from the AFIP: atypical presentation of polyostotic fibrous dysplasia with myxoma (Mazabraud syndrome). Radiographics 2010;30(3):827–32. DOI: 10.1148/rg.303095155. PMID: 20462996.
17. Chen Y.R., Chang C.N., Tan Y.C. Craniofacial fibrous dysplasia: an update. Chang Gung Med J 2006;29(6):543–9. PMID: 17302216.
18. Guruprasad Y., Prabhakar C. Craniofacial polyostotic fibrous dysplasia. Contemp Clin Dent 2010;1(3):177–9. DOI: 10.4103/0976-237X.72787. PMID: 22114411.
19. Abdelkarim A., Green R., Startzell J. et al. Craniofacial polyostotic fibrous dysplasia: a case report and review of the literature. Oral Surg Oral Med Oral Pathol Oral Radiol Endod 2008;106(1):e49–55. DOI: 10.1016/j.tripleo.2008.03.023. PMID: 18585612.
20. Ricalde P., Horswell B.B. Craniofacial fibrous dysplasia of the fronto-orbital region: a case series and literature review. J Oral Maxillofac Surg 2001;59(2):157–67. DOI: 10.1053/joms.2001.20487. PMID: 11213984.
21. Alvares L.C., Capelozza A.L., Cardoso C.L. et al. Monostotic fibrous dysplasia: a 23-year follow-up of a patient with spontaneous bone remodeling. Oral Surg Oral Med Oral Pathol Oral Radiol Endod 2009;107(2):229–34. DOI: 10.1016/j.tripleo.2008.10.009. PMID: 19138641.
22. Gupta D., Garg P., Mittal A. Computed tomography in craniofacial fibrous dysplasia: a case series with review of literature and classification update. Open Dent J 2017;11:384–403. DOI: 10.2174/1874210601711010384. PMID: 28839487.
23. Hudson T.M., Stiles R.G., Monson D.K. Fibrous lesions of bone. Radiol Clin North Am 1993;31(2):279–97. PMID: 8446750.
24. Tehranzadeh J., Fung Y., Donohue M. et al. Computed tomography of Paget disease of the skull versus fibrous dysplasia. Skeletal Radiol 1998;27(12):664–72. DOI: 10.1007/s002560050456. PMID: 9921927.
25. Jee W.H., Choi K.H., Choe B.Y. et al. Fibrous dysplasia: MR imaging characteristics with radiopathologic correlation. AJR Am J Roentgenol 1996;167(6):1523–7. DOI: 10.2214/ajr.167.6.8956590. PMID: 8956590.
26. Posnick J.C. Fibrous dysplasia of the craniomaxillofacial region: current clinical perspectives. Br J Oral Maxillofac Surg 1998;36(4):264–73. DOI: 10.1016/S0266-4356(98)90710-0. PMID: 9762454.
27. Langland O.E., Langlais R.P., Preece J.W. Principles of dental imaging. 2nd ed. Baltimore: Williams and Wilkins, 2002.
28. Sontakke S.A., Karjodkar F.R., Umarji H.R. Computed tomographic features of fibrous dysplasia of maxillofacial region. Imaging Sci Dent 2011;41(1):23–8. DOI: 10.5624/isd.2011.41.1.23. PMID: 21977470.
29. Chen Y.R., Chang C.N., Tan Y.C. Craniofacial fibrous dysplasia: an update. Chang Gung Med J 2006;29(6):543–9. DOI: 10.1186/1750-1172-7-S1-S2. PMID: 17302216.
30. Mohan R.P., Verma S., Gupta N. et al. The radiological versatility of fibrous dysplasia: an 8-years retrospective radiographic analysis in a north Indian population. Indian J Dent 2014;5(3):139–45. DOI: 10.4103/0975-962X.140823. PMID: 25565743.
31. MacDonald-Jankowski D.S., Li T.K. Fibrous dysplasia in a Hong Kong community: the clinical and radiological features and out-comes of treatment. Dentomaxillofac Radiol 2009;38(2):63–72. DOI: 10.1259/dmfr/56740531. PMID: 19176647.
32. Monje A., Monje F.S., Suarez F. et al. Oral rehabilitation with dental implants for teeth involved in a maxillary fibrous dysplasia. Clin Adv Periodontics 2013;3(4):208–13. DOI: 10.1902/cap.2012.120015.
33. Panda N.K., Parida P.K., Sharma R. et al. A clinicoradiologic analysis of symptomatic craniofacial fibro-osseous lesions. Otolaryngol Head Neck Surg 2007;136(6):928–33. DOI: 10.1016/j.otohns.2007.01.031. PMID: 17547981.
34. Nityasri V., Haris P.S., Bose T., Balan A. Fibrous dysplasia – a 13-year retrospective radiographic analysis in a south Indian population. Dentomaxillofac Radiol 2011;40(5):282–9. DOI: 10.1259/dmfr/32556437. PMID: 21697153.
35. Grasso D.L., Guerci V.I., Di Emidio P. et al. Dizziness as presenting symptom of monostotic fibrous dysplasia. Int J Pediatr Otorhinolaryngol Extra 2006;1:138–41.
36. Feller L., Wood N.H., Khammissa R.A. et al. The nature of fibrous dysplasia. Head Face Med 2009;5:22. DOI: 10.1186/1746-160X-5-22. PMID: 19895712.
37. Neville B.W., Damm D.D., Allan C.M., Bouquot J.E. Bone Pathology. In: Oral and maxillofacial pathology. 2nd edn. Philadelphia: WB Saunders Company, 2002. Pp. 553–557, 635–640.
38. Megerian C.A., Sofferman R.A., McKenna J. M. et al. Fibrous dysplasia of the temporal bone: ten new cases demonstrating the spectrum of otologic sequelae. American J Otol 1995;16(4):408–19. PMID: 8588639.
39. Worth H.M. Principles and practice of oral radiologic interpretation. Chicago: Year Book Medical Publishers, 1963. 606 p.
40. Langlais R.P., Langland O.E., Nortje C.J. Diagnostic imaging of the jaws. Baltimore: Williams & Wilkins, 1995. Pp. 583–588.
41. Celenk P., Zengin Z., Muglali M., Celenk C. Computed tomography of cranio-facial fibrous dysplasia. Eur J Radiol Extra 2009;69(3):e85–7. DOI: 10.1016/j.ejrex.2008.09.004.
42. Kontham R., Kontham U. Constricted path of closure: a diagnostic challenge. J Dent App 2015;2(5):219–22.
43. Menon S., Venkatswamy S., Ramu V. et al. Craniofacial fibrous dysplasia: surgery and literature review. Ann Maxillofac Surg 2013;3(1):66–71. DOI: 10.4103/2231-0746.110088. PMID: 23662263.
44. Petrikowski C.G., Pharoah M.J., Lee L., Grace M.G. Radiographic differentiation of osteogenic sarcoma, osteomyelitis and fibrous-dysplasia of the jaws. Oral Surg Oral Med Oral Pathol Oral Radiol Endod 1995;80(6):744–50. PMID: 8680984.
45. MacDonald-Jankowski D.S. Fibrous dysplasia in the jaws of a Hong-Kong population: radiographic presentation and systematic review. Dentomaxillofac Radiol 1999;28(4):195–202. DOI: 10.1038/sj/dmfr/4600440. PMID: 10455381.
46. Cordeiro M.S., Backes A.R., Júnior A.F. et al. Fibrous dysplasia characterization using lacunarity analysis. J Digit Imaging 2016;29(1):134–40. DOI: 10.1007/s10278-015-9815-3. PMID: 26307180.
47. Waldron C.A., Giansati J.S. Benign fibro-osseus lesions of the jaws: a clinical-radiologic-histologic review of sixty-five cases. Oral Surg Oral Med Oral Pathol 1973;35(2):190–201. PMID: 4513065.
48. Gupta D. Oro-Maxillofacial radiology and imaging: an indispensible dental speciality. Open Dent J 2015;9:260–2.

DOI: 10.2174/1874210601509010260. PMID: 26464592.
49. Gupta D., Sheikh S., Pallagatti S. et al. Osteomyelitis of the mandible mimicking fibrous dysplasia: a radiographic controversy. Clin Dent 2013;7(3):20–5.
50. Sheikh S., Pallagatti S., Gupta D., Mittal A. Tuberculous osteomyelitis of mandibular condyle: a diagnostic dilemma. Dentomaxillofac Radiol 2012;41(2): 169–74. DOI: 10.1259/dmfr/56238546. PMID: 22074872.
51. Kushner G.M., Alpert B. Osteomyelitis and osteoradionecrosis. In: Peterson's principles of oral and maxillofacial surgery. Vol. 1. Ed. by M. Miloro. 2nd edn. London: BC Decker, 2004. Pp. 313–326.
52. Topazian R.G. Osteomyelitis of the jaws. In: Topazian R.G., Goldberg M.G., Hupp J.R. Oral and maxillofacial infections. 4th edn. Philadelphia: WB Saunders Co., 2006. Pp. 214–242.

Вклад авторов
А.Ю. Кугушев: обзор публикаций по теме статьи, анализ полученных данных, написание текста статьи;
А.В. Лопатин: разработка дизайна исследования;
С.А. Ясонов: предоставление архивных данных для анализа;
М.В. Болотин: разработка дизайна исследования;
Д.В. Рогожин: проведение гистологических исследований.
Authors' contributions
A.Yu. Kugushev: reviewing of publications of the article's theme, analysis of the obtained data, article writing;
A.V. Lopatin: developing the research design;
S.A. Yasonov: providing archived data for analysis;
M.V. Bolotin: developing the research design;
D.V. Rogozhin: histological examination.

ORCID авторов / ORCID of authors
А.Ю. Кугушев / A.Yu. Kugushev: https://orcid.org/0000-0002-6881-7709
А.В. Лопатин / A.V. Lopatin: https://orcid.org/0000-0003-0043-9059
С.А. Ясонов / S.A. Yasonov: https://orcid.org/0000-0003-0319-3103
Д.В. Рогожин / D.V. Rogozhin: https://orcid.org/0000-0003-0777-9152

Конфликт интересов. Авторы заявляют об отсутствии конфликта интересов.
Conflict of interest. The authors declare no conflict of interest.

Финансирование. Исследование проведено без спонсорской поддержки.
Financing. The study was performed without external funding.

Статья поступила: 21.09.2018. **Принята к публикации:** 15.10.2018.
Article received: 21.09.2018. **Accepted for publication:** 15.10.2018.

Микроскопически контролируемая хирургия с трехмерным гистологическим контролем, тумесцентная локальная анестезия и внутрикожная шовная техника под натяжением в лечении злокачественных новообразований кожи

Х. Бройнингер[1], И.А. Белова[2]

[1]Отделение оперативной дерматологии дерматологической клиники Университета Эберхарда и Карла г. Тюбингена; Германия, 72076 Тюбинген, Либермайстерштрассе, 25;

[2]отделение минимально инвазивной хирургии хирургической клиники университетского медицинского комплекса Шарите (кампус клиники им. Вирхова); Германия, 13353 Берлин, Аугустенбюргерплац, 1

***Контакты:** Ирина Алексеевна Белова belova-irina@mail.ru*

***Цель исследования** – описать способы микроскопически контролируемого хирургического удаления злокачественных новообразований кожи (ЗНК) с беспробельным гистологическим контролем резекционных краев удаляемой ткани (трехмерным гистологическим исследованием). Этот подход, позволяющий почти полностью исключить риск рецидивов и сберечь здоровые ткани, является стандартом лечения ЗНК в Германии, но в России и других странах СНГ до сих пор неизвестен.*

***Материалы и методы.** Проанализированы немецкие стандарты лечения различных видов ЗНК и данные научной литературы о методах лечения ЗНК.*

***Результаты.** Автоматизированная подкожная тумесцентная местная анестезия (АТМА). Поскольку при АТМА используется раствор анестетика, разбавленный до 100 раз, то и ввести можно 100-кратно больший объем, увеличив площадь обезболивания. Благодаря добавке наропина или ропивакаина АТМА действует очень долго (в среднем 10 ч), а частота побочных явлений благодаря смешиванию анестетиков и уменьшению дозы каждого снижена вдвое. При АТМА инъекции проводятся медленно, поэтому отсутствуют боль и давящее ощущение, а так как раствор поваренной соли заменен на йоностерил, нет ощущения жжения.*

Микроскопически контролируемая хирургия (МКХ). Перед иссечением опухоль топографически маркируют (указывают условные «12 часов»), чтобы при нахождении опухолевого инфильтрата в крае резекции можно было определить, где именно следует дополнительно иссечь ткани. Опухоль иссекают в форме эллипса, разрез должен иметь наклон в сторону опухоли, образующий острый угол с поверхностью кожи. Дефект закрывают поперечными наклейками для ран, поверх накладывают повязку с компрессами. После гистологического подтверждения полного удаления опухолевых инфильтратов рану зашивают или, при необходимости, закрывают дефект лоскутом. МКХ гарантирует не только полное удаление опухоли, но и сохранение здоровых тканей, что особенно важно при удалении ЗНК в области головы и шеи.

Трехмерное гистологическое исследование. При малом диаметре удаленного препарата (до 2 см) края и основание с помощью надрезов приводятся в одну плоскость («кексовая техника»). При бóльших размерах используется техника «тюбингенский торт»: вертикально по кругу срезают узкую полоску (2–4 мм) (краевой фрагмент), после этого – узкий слой основания (базисный фрагмент), оставшееся разрезают по диаметру (серединный фрагмент). Краевой и базисный срезы изучают на наличие опухолевого инфильтрата, по серединному срезу устанавливают диагноз. При трехмерном гистологическом исследовании выявляют почти в 2 раза больше опухолевых инфильтратов, чем при обычном в Германии, а рецидивность – самая низкая в мире. Трехмерная гистология не сопряжена с дополнительными трудозатратами.

Закрытие дефектов внутрикожными 3D-швами под натяжением. Швы «бабочка» и «восьмерка», наложенные с применением рассасывающихся материалов, выдерживают сильное растяжение кожи, что часто позволяет избегать пластики местными тканями и трансплантации кожи и обходиться без эспандера. Это улучшает функциональные и эстетические результаты, уменьшает длительность операций, частоту послеоперационных осложнений и затраты на лечение.

***Заключение.** МКХ, трехмерное гистологическое исследование, АТМА и закрытие дефектов внутрикожными 3D-швами под натяжением сохраняют здоровые ткани, снижают частоту рецидивов и осложнений, улучшают функциональные и косметические результаты, сокращают длительность операции и затраты на лечение. Данную технику, зарекомендовавшую себя в Германии, целесообразно внедрить в широкую практику в России и других странах СНГ.*

***Ключевые слова:** рак кожи, микроскопически контролируемая хирургия, трехмерное гистологическое исследование, автоматизированная подкожная тумесцентная местная анестезия, внутрикожные 3D-швы под натяжением «бабочка» и «восьмерка»*

***Для цитирования:** Бройнингер Х., Белова И.А. Микроскопически контролируемая хирургия с трехмерным гистологическим контролем, тумесцентная локальная анестезия и внутрикожная шовная техника под натяжением в лечении злокачественных новообразований кожи. Опухоли головы и шеи 2018;8(3):21–36.*

DOI: 10.17650/2222-1468-2018-8-3-21-36

Microscopically controlled surgery with three-dimensional histology, tumescent local anesthesia and intracutaneous sutures for high tension in the treatment of skin cancer

H. Breuninger[1], I.A. Belova[2]

[1]Abteilung Operative Dermatologie, Universitäts-Hautklinik, Eberhard-Karls-Universität Tübingen; 25 Liebermeisterstr., Tübingen 72076, BRD;
[2]Abteilung für minimal-invasive Chirurgie, Chirurgische Klinik, Charité – Universitätsmedizin Berlin (CVK); 1 Augustenburger Platz, Berlin 13353, BRD

The study objective *is to describe the available techniques of microscopically controlled surgery for skin cancer with histological control of tumor resection margins (three-dimensional (3D) histology). This approach almost completely eliminates the risk of recurrence and allows preserving healthy tissue. It is a standard treatment for skin cancer in Germany; however, in Russia and other CIS countries, this method is not in use.*
Materials and methods. *We reviewed German standards for skin cancer treatment and currently available research literature on the treatment methods used for skin cancer.*
Results. *Automated subcutaneous tumescent local anesthesia (ATLA). Since ATLA contains a highly diluted (up to 100 times) anesthetic, we can inject a 100-fold larger volume, thus, increasing the anesthetized area. The use of naropin or ropivacaine in ATLA ensures long lasting effect (10 h on average), while the incidence of side effects is two times lower due to mixing of anesthetics and reducing their doses. The anesthetic solution is injected slowly; therefore, the patient has neither pain nor oppressive feeling. Moreover, the sodium chloride solution was replaced by ionosteril, which eliminates burning sensation.*
Microscopically controlled surgery (MCS). Before excision, the tumor is topographically marked (with indicating the 12 o'clock position) in order to determine the tissues that should be additionally excised after finding a tumor infiltrate in the resection margin. The tumor is excised by circumscribing an ellipse of skin; the scalpel blade should be tilted toward the tumor, making an acute angle with skin surface. The defect is closed by wound closure strips; then a compression bandage is placed over the strips. When the complete removal of tumor infiltrates is histologically confirmed, the wound is sutured or closed with a flap (if necessary). MCS ensures complete removal of the tumor and preservation of healthy tissues, which is particularly important for patients with head and neck cancer.
Three-dimensional histology. In the case of small tumor specimens (up to 2 cm), the margins and the basis of the specimen are folded to a one plane by incisions ("Muffin" technique). Larger specimens require the "Tubingen cake" technique: a narrow (2–4 mm) lateral strip is cut vertically around the full perimeter of the tumor border (marginal fragment). Then a narrow section is cut from the bottom of the specimen (basal fragment); the remaining tissue is cut by diameter (medial fragment). The marginal and basal fragments are examined to identify tumor infiltrates, whereas the medial fragment is used for the diagnosis. The 3D-histological examination allows revealing twice as many tumor infiltrates as conventional histology in Germany, tumor recurrence is the lowest in the world. 3D-histology does not require additional labor costs.
Defect closure using intracutaneous 3D-sutures for high tension. Absorbable butterfly and double butterfly sutures withstand strong skin tension, which allows avoiding reconstructive surgery with local tissues and skin transplantation and allows avoiding expander using. This improves functional and aesthetic results, reduces the duration of surgery, the incidence of postoperative complications, and treatment costs.
Conclusion. *MCS, 3D histology, ATLA, and defect closure with intracutaneous 3D-sutures for high tension preserve healthy tissues, reduce the frequency of complications and relapses, improve functional and cosmetic results, and decrease the duration of surgery and treatment costs. This technique has proven its efficacy in Germany; so we recommend its implementation in the Russian Federation and in CIS countries.*

Key words: *skin cancer, microscopically controlled surgery, micrographic histographic surgery, three-dimensional (3D) histology, 3D-histology-guided surgery, automatized tumescent local anaesthesia, subcutaneous infusion anaesthesia, intracutaneous butterfly suture and double butterfly suture for high tension*

For citation: *Breuninger H., Belova I.A. Microscopically controlled surgery with three-dimensional histology, tumescent local anesthesia and intracutaneous sutures for high tension in the treatment of skin cancer. Opukholi golovy i shei = Head and Neck Tumors 2018;8(3):21–36.*

Введение

Стандарты лечения злокачественных новообразований кожи (ЗНК) в Германии и России очень различаются. В Германии немеланоцитарные виды рака кожи в 97,7 % случаев удаляют хирургически [1]. В немецких стандартах лечения в качестве **лечебной опции первого выбора при плоскоклеточном и базальноклеточном раках кожи** рекомендуется почти безрецидивная и сберегающая здоровую ткань микроскопически контролируемая хирургия (mikroskopisch kontrollierte Chirurgie, microscopically controlled surgery) (МКХ) с беспробельным гистологическим контролем резекционных краев удаляемой ткани (трехмерным гистологическим исследованием) [2, 3].

Для большинства ЗНК характерен инфильтративный рост по краям и в глубину, клинически не распознаваемый при их хирургическом иссечении (рис. 1, 2)[1]. Поэтому радиус выбираемой хирургом зоны безопасности

[1]Все иллюстрации принадлежат проф. Хельмуту Бройнингеру, если не указан другой источник.

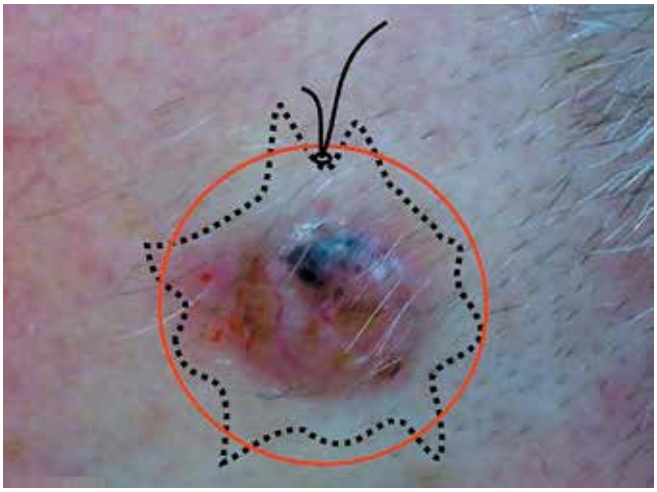

Рис. 1. *Горизонтальная субклиническая инфильтрация (черная пунктирная линия), красная линия – линия иссечения*
Fig. 1. *Horizontal subclinical infiltration (black dotted line), red line – excision line*

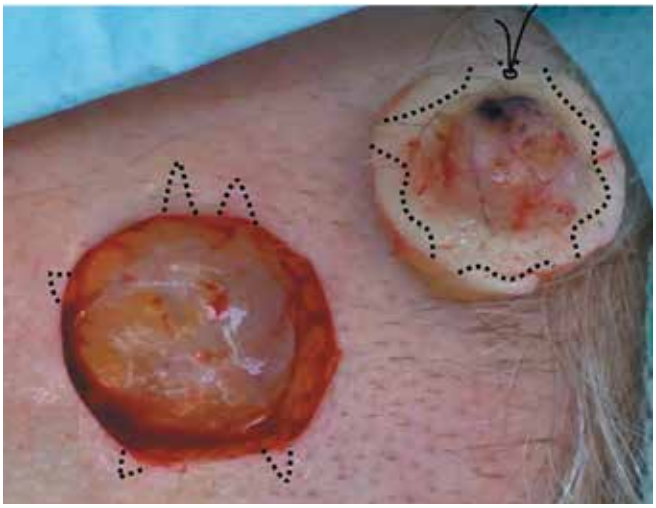

Рис. 2. *Субклинические боковые опухолевые инфильтраты (черная пунктирная линия) после иссечения in situ*
Fig. 2. *Lateral subclinical tumor infiltrates (black dotted line) after in situ excision*

(участка ткани вокруг видимой (клинической) границы опухоли, иссекаемого вместе с опухолью) может быть необоснованно большим или слишком малым. Однако для локального излечения необходимо полное удаление опухолевых клеток [4].

Чтобы выявить опухолевые инфильтраты, которые не видны невооруженным глазом при удалении опухоли, применяют гистологическое исследование. При обычном гистологическом исследовании операционный материал препарируют путем выполнения параллельных разрезов (техника «нарезка хлеба») (рис. 3). Далее определяют гистологические признаки опухоли на каждом срезе полученных фрагментов. Чем больше срезов, тем больше вероятность выявить субклинические опухолевые инфильтраты (рис. 4) и тем меньше риск развития местных рецидивов и метастазов.

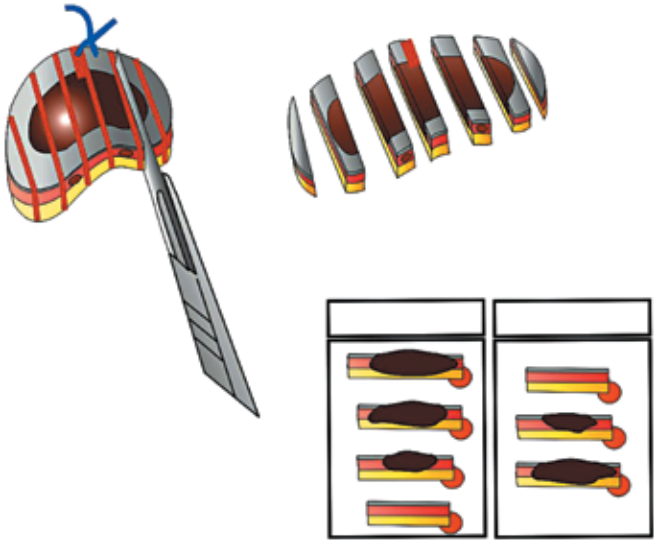

Рис. 3. *Стандартная схема выполнения разрезов удаленного макропрепарата для гистологического исследования (техника «нарезка хлеба»)*
Fig. 3. *Standard procedure for slicing the removed tumor for subsequent histological examination (bread loaf slicing technique)*

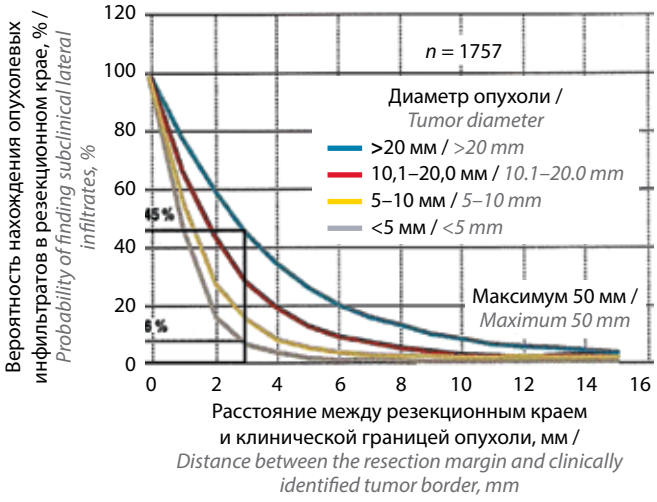

Рис. 4. *Вероятность нахождения субклинических боковых инфильтратов при базальноклеточном раке кожи в зависимости от расстояния между резекционным краем и клинической границей опухоли при различных диаметрах опухоли (адаптировано из [5])*
Fig. 4. *Probability of finding subclinical lateral infiltrates in basal-cell carcinoma depending on the distance between the resection margin and clinically identified tumor border in tumors with various diameter (adapted from [5])*

Но стандартная схема выполнения разрезов не может обеспечить полное выявление опухолевых инфильтратов, так как участки между срезами не попадают на исследование (это так называемые диагностические пробелы). Возможные опухолевые инфильтраты по краям операционного материала между срезами при такой технике не будут выявлены (рис. 5).

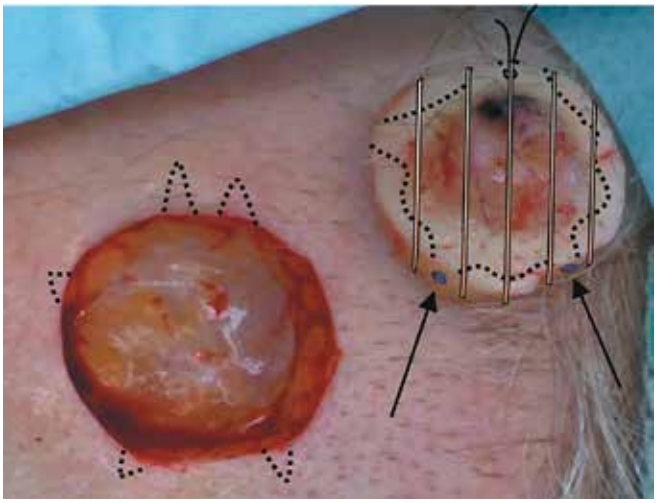

Рис. 5. *Пример применения стандартной схемы разрезов удаленного макропрепарата для гистологического исследования. Из-за наличия зазоров между срезами выявлены не все опухолевые инфильтраты (указаны стрелками)*

Fig. 5. *Example of using a standard procedure for slicing the removed tumor for histological examination. Not all tumor infiltrates were detected (indicated by arrows) due to the presence of gaps between the sections*

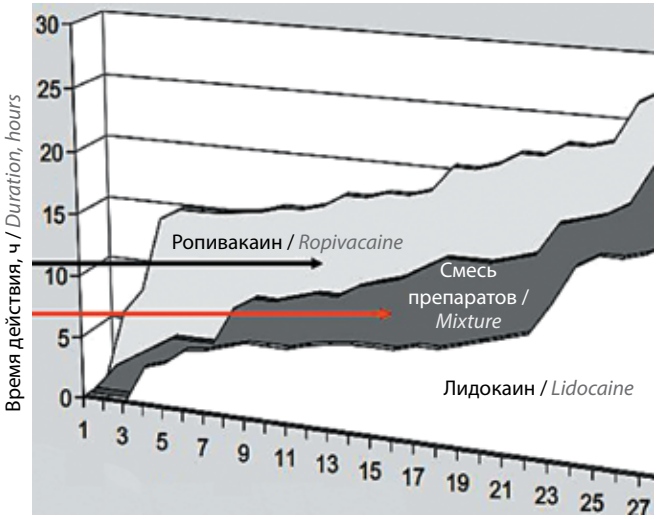

Рис. 6. *Длительность действия анестезии при использовании различных анестетиков в зависимости от дозы (адаптировано из [13]). Стрелками указаны средние значения длительности*

Fig. 6. *Duration of anesthesia with various anesthetics depending on their dose (adapted from [13]). The arrows indicate the average duration*

Чтобы гистологически выявить все опухолевые инфильтраты, операционный материал должен быть разрезан другим способом – с применением техники краевых срезов (трехмерной гистологии, 3D-Histologie, three-dimensional (3D) histology).

Несмотря на то что в Германии этот метод лечения существует уже более 30 лет [4, 5], в России и других странах СНГ он до сих пор неизвестен. Частота возникновения рецидивов при базальноклеточном раке кожи в России достигает 50 % [6]. Летальность при немеланоцитарных типах рака кожи в 2,5 раза в Беларуси, в 6,4 раза в России и в 8,2 раза на Украине выше, чем в Германии, а при злокачественной меланоме кожи она выше в Беларуси в 2,2 раза, в России и на Украине – в 2,7 раза [7].

Цель исследования – описать немецкий подход к удалению ЗНК с применением вышеуказанной методики. Для этого проанализированы немецкие стандарты лечения различных видов ЗНК и данные зарубежной научной литературы о методах лечения ЗНК.

Автоматизированная тумесцентная местная анестезия

В дерматологической клинике Университета Эберхарда и Карла г. Тюбингена (Universitäts-Hautklinik, Eberhard-Karls-Universität Tübingen) опухоли кожи иссекают под разработанной там же автоматизированной тумесцентной местной анестезией (АТМА). Поскольку при этой анестезии используют раствор анестетика, разбавленный до 100 раз, то и ввести под кожу можно 100-кратно больший объем, увеличив площадь обезболивания [8].

Эта анестезия благодаря добавке наропина или ропивакаина действует очень долго (в среднем 10 ч) (рис. 6), а частота побочных явлений благодаря смешиванию анестетиков и уменьшению дозы каждого снижена вдвое. При АТМА раствор вводят медленно, поэтому она безболезненна и не сопровождается ощущением давления. Пациенты также не чувствуют жжения, так как раствор поваренной соли заменен на йоностерил. АТМА подходит даже чувствительным пациентам, младенцам и пожилым людям [9–11].

Используемые составы для АТМА по Бройнингеру [12]:

- 0,05 % раствор включает 500 мл йоностерила + 10 мл 1 % наропина (ропивакаина) + 10 мл 2 % ксилокаина (лидокаина) + 0,5 мл супраренина (1:1 000 000), вводится из расчета 12 мл/кг (для взрослых 900 мл), подходит также для операций у детей младшего возраста и операций на венах;
- 0,11 % раствор включает 500 мл йоностерила + 20 мл 1 % наропина (ропивакаина) + 20 мл 2 % ксилокаина (лидокаина) + 0,5 мл супраренина (1:1 000 000), вводится из расчета 6 мл/кг (для взрослых 450 мл);
- 0,21 % раствор включает 500 мл йоностерила + 20 мл 1 % наропина (ропивакаина) + 50 мл 2 % ксилокаина (лидокаина) + 0,5 мл супраренина (1:1 000 000), вводится из расчета 3 мл/кг (для взрослых 225 мл при весе 75 кг);
- 0,15 % раствор: 85 мл йоностерила + 5 мл 1 % наропина (ропивакаина) + 10 мл 1 % ксилокаина (лидокаина) + 0,2 мл супраренина (1:500 000), вводится из расчета 4 мл/кг.

Количество ксилокаина (лидокаина) определяют из расчета 4 мг/кг, наропина (ропивакаина) – 2 мг/кг, что ниже общепринятых высших доз.

Микроскопически контролируемая хирургия

Опухоль для трехмерного гистологического исследования иссекают в форме эллипса с зоной безопасности (здоровой ткани вокруг опухоли). До удаления операционный материал маркируют: с помощью отдельного узлового шва или ясного глубокого надреза указывают условные «12 часов» по отношению к оси тела (рис. 7). При сложной топографии операционного поля следует нанести 2-ю метку на приметной топографии, например на крыле носа, которую нужно указать в документации. Гистологический результат позднее соотносят с клинической локализацией с помощью обозначений условных «часов» и соответствующих сегментов. Если потребуется дополнительное иссечение ткани, такая маркировка позволит ясно указать, где именно следует это сделать [4, 13–15].

Хирургическое направление разреза – с наклоном к поверхности кожи в сторону опухоли, образующим с ней острый угол; при этом верхней части дермы срезают меньше, чем нижней. Это улучшает условия для дальнейшего реконструктивного закрытия дефекта (рис. 8*б*). Опухоль иссекают вместе с зоной безопасности вокруг клинической границы настолько глубоко, насколько это необходимо, по возможности одним блоком, чтобы получить удовлетворительный опухолевый материал.

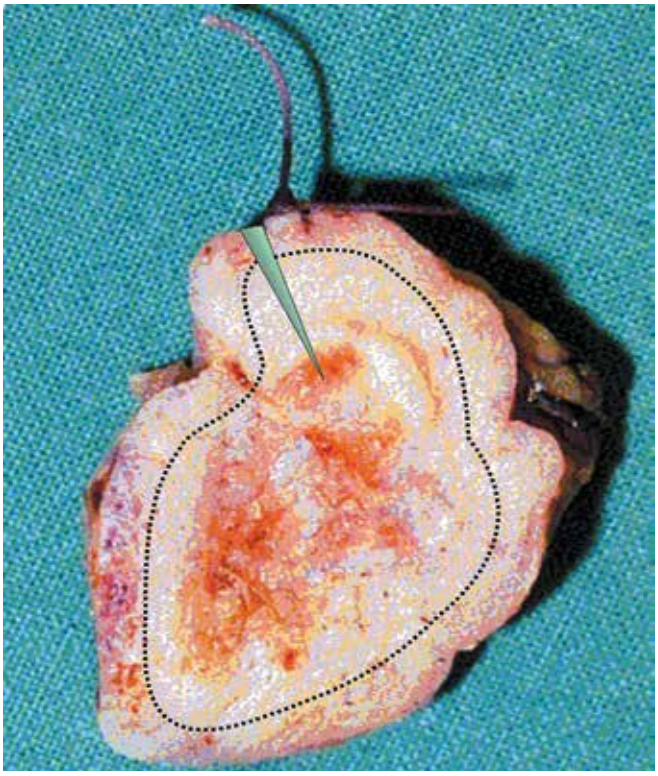

Рис. 7. *Опухоль с зоной безопасности, удаленная одним блоком. Маркировка условных «12 часов» с помощью отдельного узлового шва и надреза*
Fig. 7. *Tumor with a safety zone of surrounding tissues was removed as a single block. The 12 o'clock-position was marked with a separate interrupted suture and an incision*

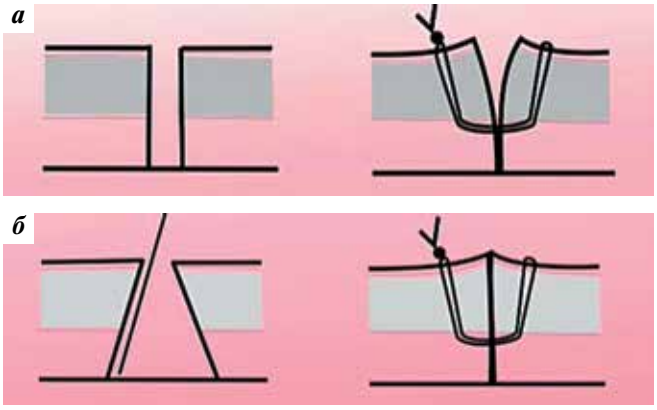

Рис. 8. *Виды разрезов при удалении опухоли: а – разрез под прямым углом (при швах под натяжением ведет к неполному сведению краев раны); б – наклонный разрез под острым углом к поверхности кожи (при швах под натяжением позволяет полностью совместить края раны)*
Fig. 8. *Types of incisions used for tumor removal: a – right-angle incision (in the case of using high-tension sutures, it causes incomplete wound closure); б – slanted incision made at an acute angle to the skin surface (ensures complete wound closure with high-tension sutures)*

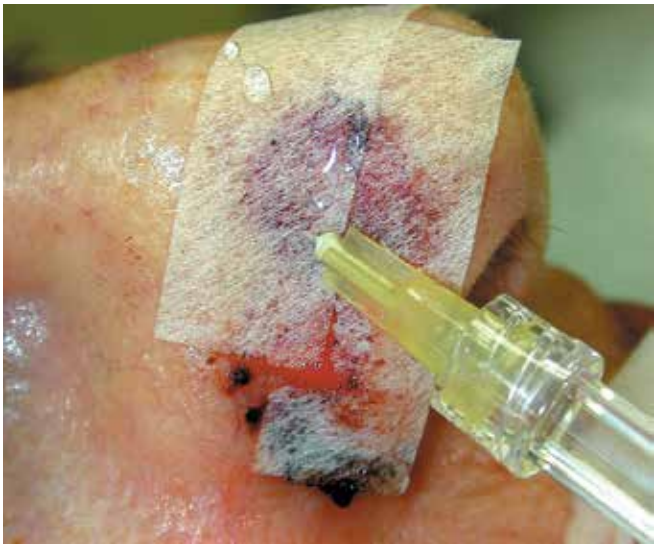

Рис. 9. *Дефект на носу, днем раньше закрытый наклейками для ран (strips). Локальная анестезия осуществляется через наклейку*
Fig. 9. *Nasal defect, closed by wound closure strips the day before. Local anesthesia is injected through the strips*

До гистологического подтверждения полного удаления опухолевых клеток дефект закрывают временно, лучше всего – поперечными наклейками для ран (рис. 9), так как они останавливают кровотечение и лишь слегка склеиваются с раной. Поверх накладывают повязку с компрессом. Если потребуется дополнительное иссечение тканей, то местную анестезию перед ним

Рис. 10. *Разработанные в дерматологической клинике Университета Эберхарда и Карла г. Тюбингена (Германия) схемы выполнения разрезов удаленного макропрепарата для трехмерного гистологического исследования: а – «кексовая техника»; б – «тюбингенский торт»*
Fig. 10. *Procedure for slicing the removed tumor for subsequent histological examination developed at the Dermatology Clinic, Eberhard Karls Tübingen University: a – "Muffin" technique, б – "Tubingen cake" technique*

можно провести через наклейки (рис. 9). Впоследствии их очень легко удалить.

После гистологического подтверждения полного удаления опухолевых инфильтратов рану зашивают или, при необходимости, закрывают дефект лоскутом. В редких случаях требуется несколько 10-минутных повторных операций, чтобы опухоль была гарантированно полностью удалена [16].

Трехмерная гистология

При малом размере операционного материала (до 2 см) края и базис с помощью надрезов приводятся в одну плоскость. Это разработанная в Тюбингене «кексовая техника» ("Muffin-Technik") (рис. 10*а*) [4]. Делают циркулярный надрез глубиной до жировой ткани на расстоянии около 2 мм от резекционного края. Благодаря мягкости жировой ткани боковые края препарата могут быть отогнуты и расположены горизонтально (распластаны); таким образом удается расположить их на одном уровне с основанием (дном). Центральная часть опухоли может быть выбрана горизонтально скальпелем или ножницами [14]. Может быть выполнен поперечный разрез через центральную часть.

При бóльших размерах операционного материала используют технику «тюбингенский торт» ("Tübinger Torte") (рис. 10*б*). Вначале вертикально по кругу срезают узкую полоску (2–4 мм) (краевой фрагмент), после этого – узкий слой основания (базисный фрагмент), оставшееся разрезают по диаметру (серединный фрагмент) (рис. 11, 12). Краевой фрагмент распрямляют и укладывают внешней стороной вниз (на внешнюю сторону). Его делят на части так, чтобы они помещались в стандартные кассеты. Базисный фрагмент также укладывают в кассету внешней стороной вниз.

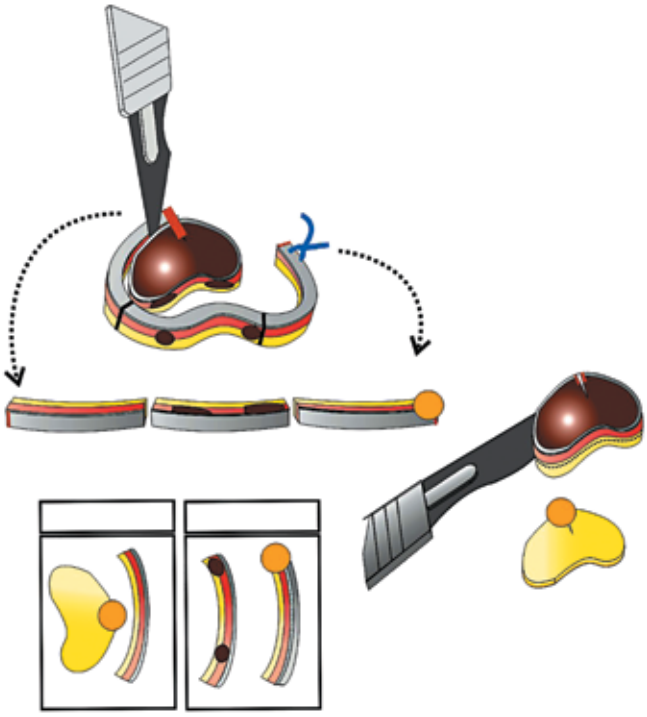

Рис. 11. *Алгоритм выполнения разрезов в технике «тюбингенский торт»*
Fig. 11. *Algorithm for slicing using the "Tubingen cake" technique*

После заливки парафином делают тонкие срезы и под микроскопом изучают краевой и базисный срезы (со стороны резекционного края опухолевого материала) на наличие опухолевых инфильтратов,

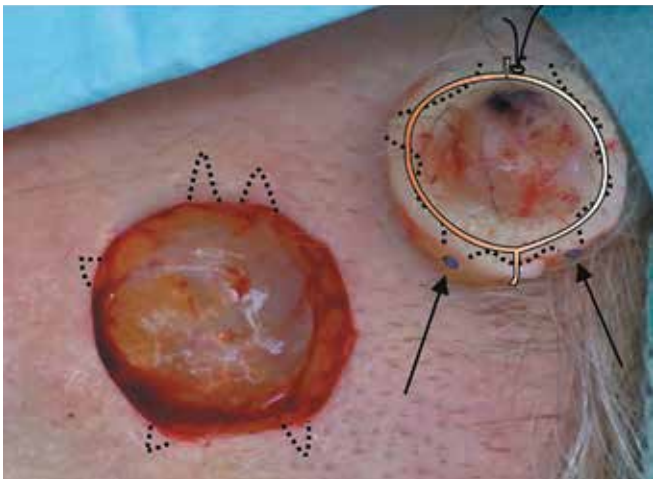

Рис. 12. *Полное гистологическое представление резекционного края (обозначена линия для получения краевого фрагмента)*
Fig. 12. *Resection margin is fully represented at histological examination (the line for obtaining a marginal slice is marked)*

а по серединному срезу устанавливают гистологический диагноз.

В представленном примере с помощью вышеописанной техники от операционного материала (рис. 13*а*) отделен краевой фрагмент шириной 2–4 мм, разделенный на 2 части (рис. 13*в, г*), в сумме – 4 фрагмента в 2 кассетах (рис. 13*д*). Две кассеты означают, что будут 2 объекта (стекла) с беспробельным гистологическим представлением краев резекции. (Для сравнения: с помощью стандартной техники были бы произведены параллельные разрезы шириной, в зависимости от размера опухоли, от 2 до 7 мм, которые дали бы в сумме 7 фрагментов (рис. 13*б*), но все равно оставались бы диагностические пробелы по краям (указаны стрелкой).)

Краевой фрагмент разделяют на части всегда по часовой стрелке от условных «12 часов», 1-ю часть краевого фрагмента укладывают в кассету справа эпидермисом направо (рис. 13*д*). Если краевой фрагмент имеет

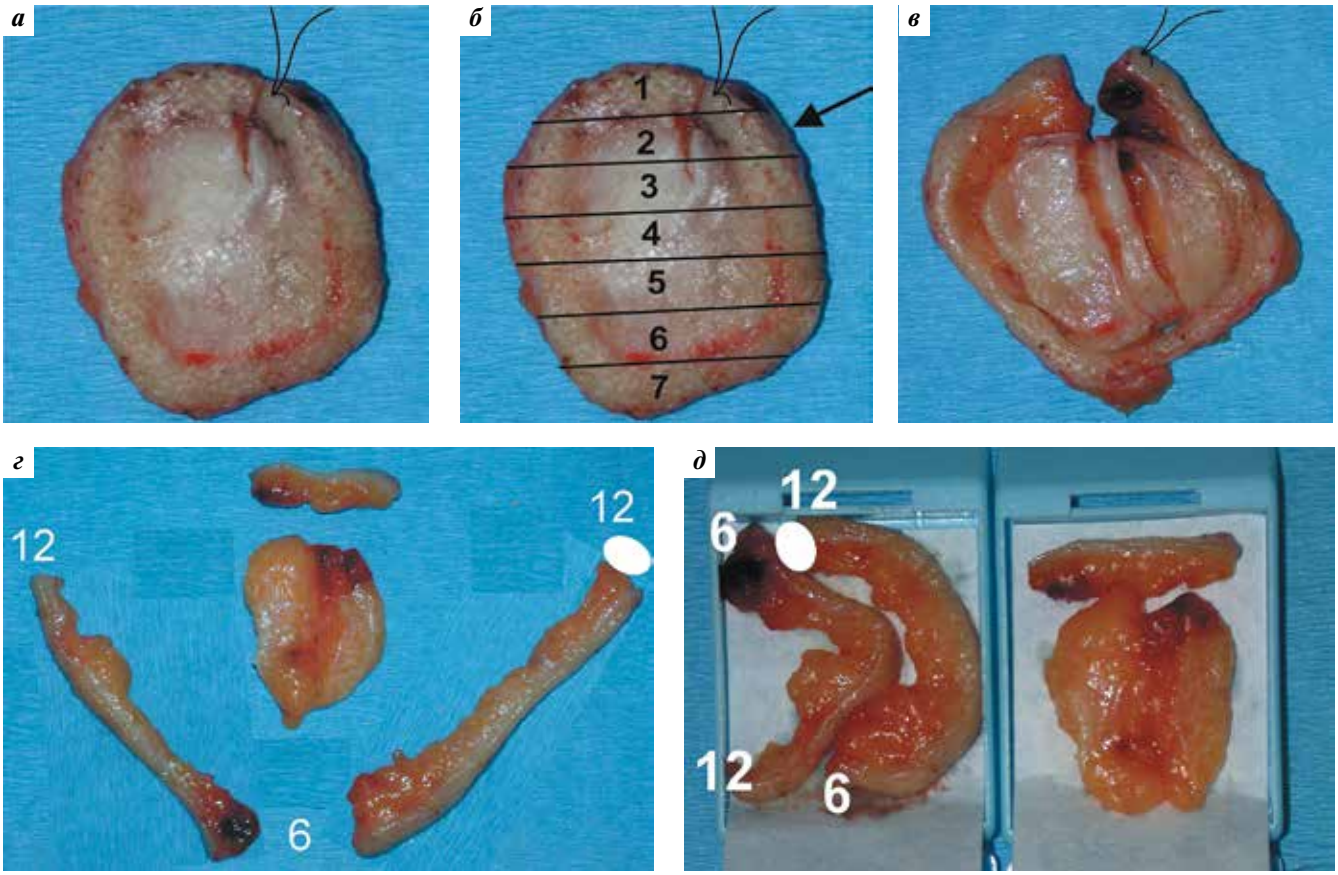

Рис. 13. *Сравнение 2 техник выполнения разрезов: а – удаленный макропрепарат; б – стандартная техника («нарезка хлеба»), при которой были бы получены 7 фрагментов препарата с диагностическим пробелом (указан стрелкой); в, г – «тюбингенский торт», надрезы для краевого и серединного фрагментов (в) и распрямленный краевой фрагмент, разделенный на 2 части: «с 12 до 6 часов» и с «6 до 12 часов» (г); д – краевой и серединный фрагменты препарата уложены в кассеты (без диагностических пробелов)*
Fig. 13. *Comparison between 2 slicing techniques: a – gross specimen of the removed tumor; б – standard technique (bread loaf slicing technique), which gave 7 fragments of the specimen with a diagnostic gap (indicated by arrow); в, г – "Tubingen cake" technique, incisions for marginal and medial fragments (в) and a straightened marginal fragment divided into 2 parts: from 12 o'clock to 6 o'clock and from 6 o'clock to 12 o'clock (г); д – marginal and medial fragments of the specimen are placed in cassettes for embedding (with no diagnostic gaps)*

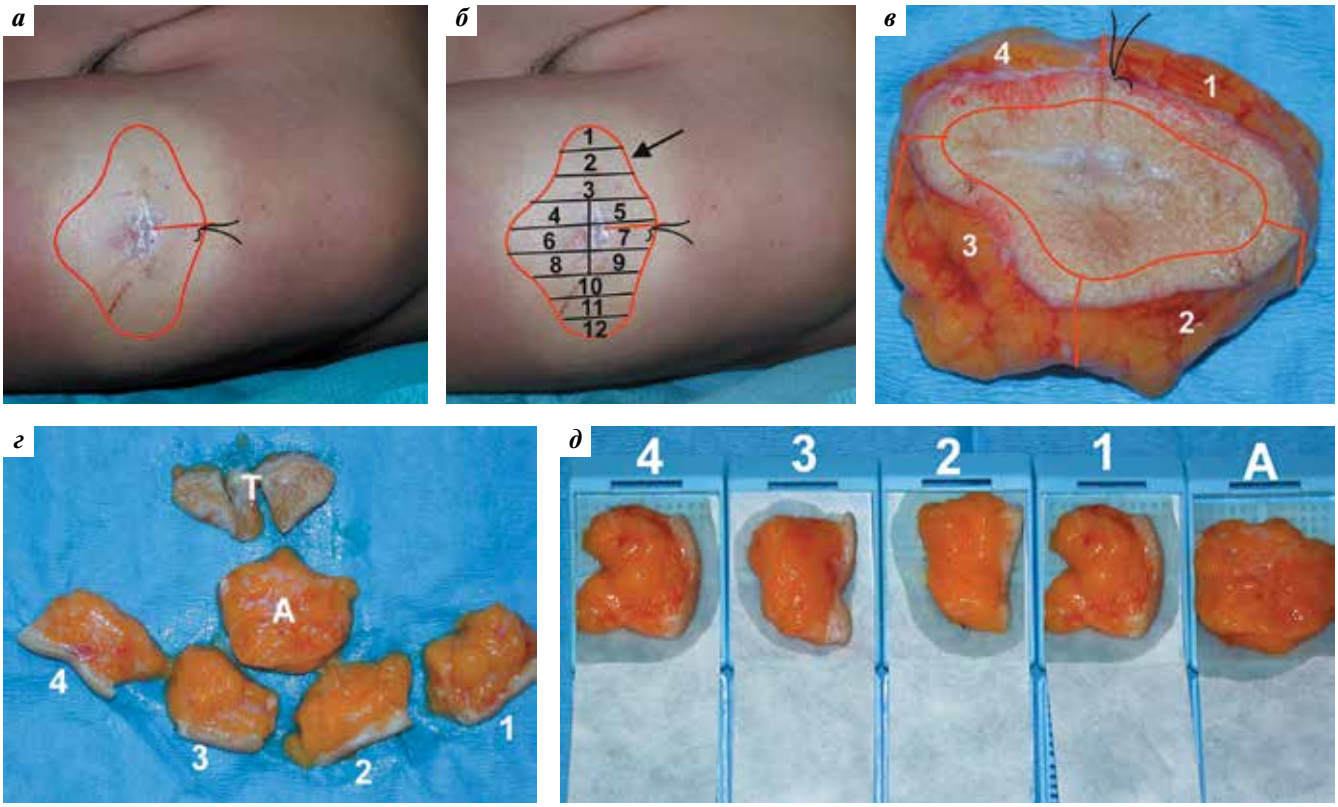

Рис. 14. *Сравнение 2 техник выполнения разрезов для гистологического исследования у пациента с выбухающей дерматофибросаркомой (dermatofibrosarcoma protuberans) на внешней стороне левого плеча: а – линия иссечения; б – стандартная схема выполнения разрезов (техника «нарезка хлеба»), при которой были бы получены 12 фрагментов опухоли; в – удаленный макропрепарат (опухоль с гиподермой до фасции) и схема выполнения разрезов в технике «тюбингенский торт»; г – макропрепарат разделен на фрагменты и пронумерован по часовой стрелке; д – 5 фрагментов уложены в кассеты. 1–4 – краевые фрагменты; А – базисный фрагмент; Т – опухоль*

Fig. 14. *Comparison between 2 slicing techniques for histological examination of specimens from a patient with dermatofibrosarcoma protuberans located on the outer side of the left shoulder: a – excision line; б – standard technique (bread loaf slicing technique), which gave 12 tumor fragments; в – gross specimen of the removed tumor (with the hypodermis up to the fascia) and the scheme of slicing using the "Tubingen cake" technique; г – gross specimen is divided into fragments and numbered clockwise; д – 5 fragments are placed in cassettes for embedding. 1–4 – marginal fragments; A – basal fragment; T – tumor*

небольшую толщину, то рядом слева помещают его 2-ю часть (рис. 13*д*), также эпидермисом направо. Части краевого фрагмента укладывают вверх стороной, обозначенной меньшим «часом», причем «12 часов», от которых начинается отсчет, считаются за «0» (на рис. 13*д* часть «с 12 до 6 часов» лежит вверх стороной, обозначенной «12 часов»; часть «с 6 до 12 часов» лежит вверх стороной, обозначенной «6 часов»).

Цветовая маркировка тоже может облегчить ориентацию фрагментов макропрепарата. Но если соблюдается маркировка по часовой стрелке с укладкой в кассеты меньшим «часом» вверх и эпидермисом направо, то во многих простых случаях цветовая маркировка не требуется.

Если краевой фрагмент широкий, в кассету помещается только 1 его часть. В примере на рис. 14*а* для тщательного гистологического исследования потребовались бы 12 фрагментов, выполненных с применением стандартной техники «нарезки хлеба» (рис. 14*б*), причем они были бы с диагностическими пробелами. При использовании техники «тюбингенский торт» получается 4 части краевого фрагмента и еще 1 серединный фрагмент (рис. 14*в–д*).

Трехмерное гистологическое исследование, как и обычное, используется рутинно. Но следует учитывать, что техника выполнения разрезов для трехмерного гистологического исследования срезов обычно применяется на нативном материале. На фиксированном материале применение тоже возможно, но требует промежуточного шага: залитую парафином ткань укладывают внешней стороной на подогревающую плитку, нагревают до 65° С и разгибают изогнутый краевой фрагмент, чтобы он стал плоским (рис. 15).

Как правило, удаленные ткани фиксируют формалином только после укладки в гистологические кассеты, а затем заливают парафином. Криостатное приготовление тонких срезов тоже возможно. При парафиновом способе гистологические препараты с помощью быстрой фиксации в 4 % формалиновом растворе с температурой 60° С в течение 2 ч могут быть подготовлены для микроскопического исследования на следующий день (спустя 20 ч после удаления опухоли).

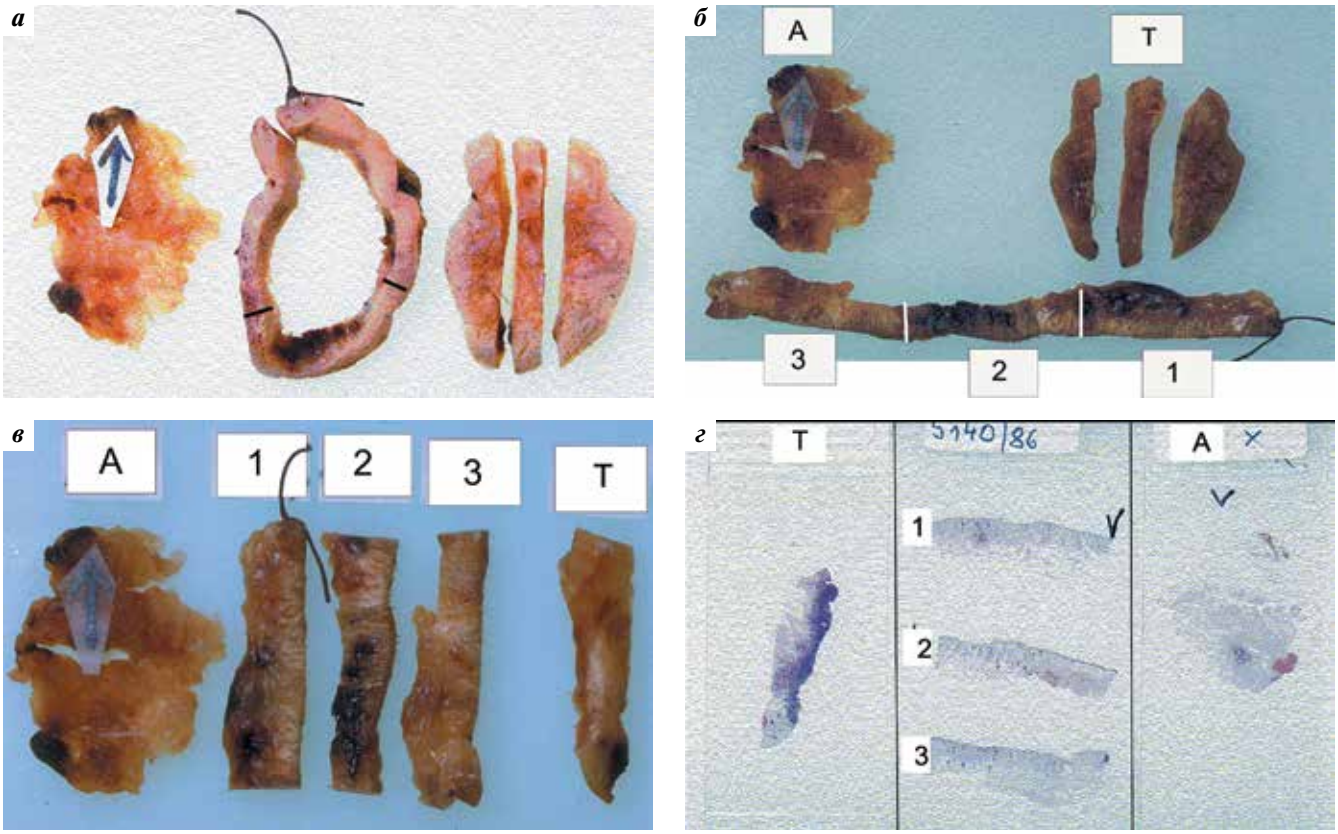

Рис. 15. *Применение техники «тюбингенский торт» на фиксированном материале: а – краевой фрагмент (посередине), базисный фрагмент (слева) и фрагменты опухоли (справа); б – распрямленный краевой фрагмент внешней стороной вниз; в – краевой фрагмент разделен и пронумерован по часовой стрелке таким образом, чтобы части помещались в заливочную кассету (шовная нить до заливки должна быть удалена, иначе она повредит нож); г – соответствующие гистологические срезы. 1 – краевой фрагмент «с 12 до 4 часов»; 2 – «с 4 до 8 часов»; 3 – «с 8 до 12 часов»; А – базисный фрагмент; Т – опухоль*

Fig. 15. *The use of the "Tubingen cake" technique with fixed specimens: a – marginal fragment (in the middle), basal fragment (on the left), and tumor fragments (on the right); б – straightened marginal fragment with its outer side down; в – marginal fragment is divided and numbered clockwise so that the pieces fit into the cassette for embedding (suture thread should be removed, otherwise it will damage the knife); г – matched histological sections. 1 – marginal fragment from 12 o'clock to 4 o'clock; 2 – from 4 to 8 o'clock; 3 – from 8 to 12 o'clock; A – basal fragment; T – tumor*

Этот метод позволяет пересылать материал для гистологического изучения в другую лабораторию.

Маркировка условных «12 часов» и разделение краевого фрагмента на части по часовой стрелке [17] даже при больших размерах операционного материала позволяет избежать путаницы и, как правило, не требует зарисовок. При больших размерах базисного фрагмента на его части наносят маркировку «12 часов» или наименьшего «часа» (рис. 16, 17). В соответствии с «часовым» правилом можно точно определить расположение опухолевых инфильтратов.

Благодаря полному, беспробельному гистологическому исследованию краев резекции посредством описанной трехмерной техники в Германии выявляется почти вдвое больше опухолевых инфильтратов, чем при использовании стандартной техники выполнения разрезов [19]. Это значительно снижает частоту рецидивов. При использовании МКХ с беспробельным гистологическим контролем частота рецидивов – самая низкая в мире и составляет при первичном базальноклеточном раке кожи 0,7 %, при рецидивном базальноклеточном раке кожи – 5,3 % спустя 10 лет [20], при первичном плоскоклеточном раке кожи с глубиной <5 мм – 3,25 %, с глубиной >5 мм – 12 % спустя 7 лет [21, 22].

Кроме того, трехмерное гистологическое исследование позволяет при локализации опухоли на лице уменьшить радиус резекции и сохранить бо́льшую площадь здоровой ткани. В немецких стандартах лечения базальноклеточного и плоскоклеточного раков кожи, а также локализующихся на лице, ушах, пальцах рук и ног меланом рекомендуется применение МКХ с трехмерным гистологическим контролем [2, 3, 23].

Закрытие дефектов

Для закрытия дефектов хорошо зарекомендовала себя разработанная в дерматологической клинике Университета Эберхарда и Карла г. Тюбингена пластика, включающая наложение внутрикожных 3D-швов под натяжением «бабочка» (Schmetterlingsnaht, butterfly

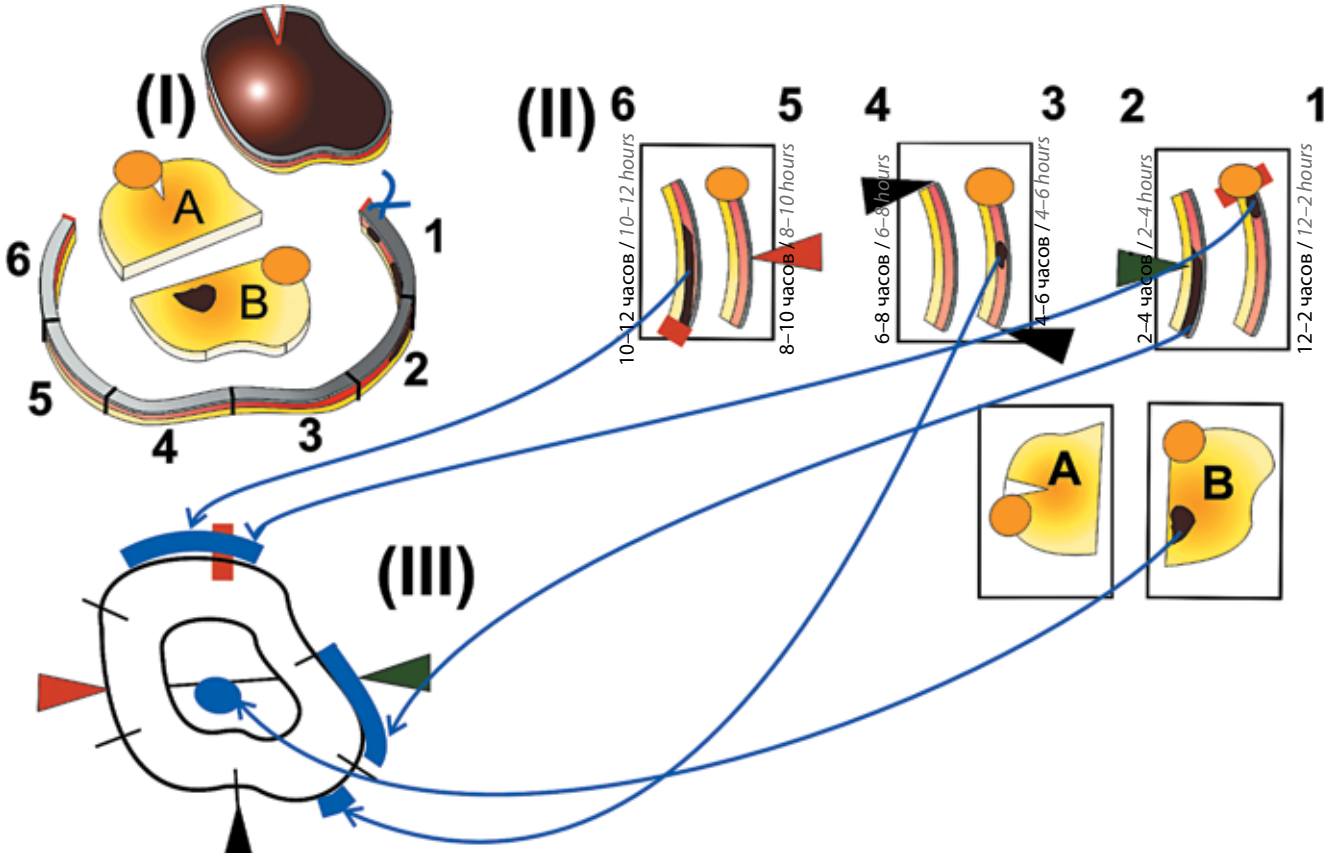

Рис. 16. *Схема выполнения разрезов (I) и укладки в кассеты (II) макропрепарата большого размера: 6 отрезков краевого фрагмента пронумерованы по часовой стрелке, базисный фрагмент разделен на 2 части (A и B). Найденные участки опухолевой инфильтрации спроецированы на схему макропрепарата (указаны стрелками) (III) (адаптировано из [18])*

Fig. 16. *Scheme of slicing (I) and placing into cassettes (II) for a large specmen: 6 pieces of the marginal fragment are numbered clockwise, the basal fragment is divided into 2 portions (A and B). Identified areas of tumor infiltration are projected on the specimen scheme (III) (adapted from [18])*

suture) (рис. 18) и «восьмерка» (Achternaht, double butterfly suture) (рис. 19) с применением рассасывающихся шовных материалов. Эти швы не расходятся при силе натяжения кожи до 5 кг, кожа растягивается без экспандера (у детей младшего возраста на 100 % (вдвое)) [24], что часто позволяет избегать использования более сложных методов, таких как пластика местными тканями и трансплантация кожи [15, 25]. Исследование с участием 1971 пациента показало, что использование 3D-швов под натяжением дает лучшие функциональные и эстетические результаты и снижает частоту послеоперационных осложнений [26] по сравнению с пластикой регионарными лоскутами и трансплантацией, а также сокращает длительность операции и затраты на лечение, так как требуется меньше швов [16].

После закрытия дефекта выступающие уголки раны («собачьи уши»), возникающие при прямом стягивании круглой раны, подрезают и тем самым приводят в одну плоскость (рис. 20). Для лучшей адаптации и защиты раны сверху наклеиваются полоски лейкопластыря (рис. 21).

Благодаря этой шовной технике даже большие дефекты в лицевой области можно закрыть с помощью пластики растяжением [16], и часто это простейший и наилучший способ закрытия дефектов [16, 27], особенно если шрам может быть размещен на уровне линии кожи [26–28] (рис. 22–27).

Показания к применению микроскопически контролируемой хирургии. Ширина зоны безопасности при использовании тюбингенских техник

Согласно немецким стандартам МКХ рекомендована:

– если опухоль расположена в труднодоступном месте;
– требуется применение операционных методик, сберегающих здоровые ткани;
– предполагается, что для закрытия раны потребуются трудоемкие методики, и поэтому опухоль должна быть обязательно удалена полностью, без возможности повторного вмешательства;
– если при агрессивном росте опухоли должна быть обязательно подтверждена локальная полная резекция (R0-резекция) [4].

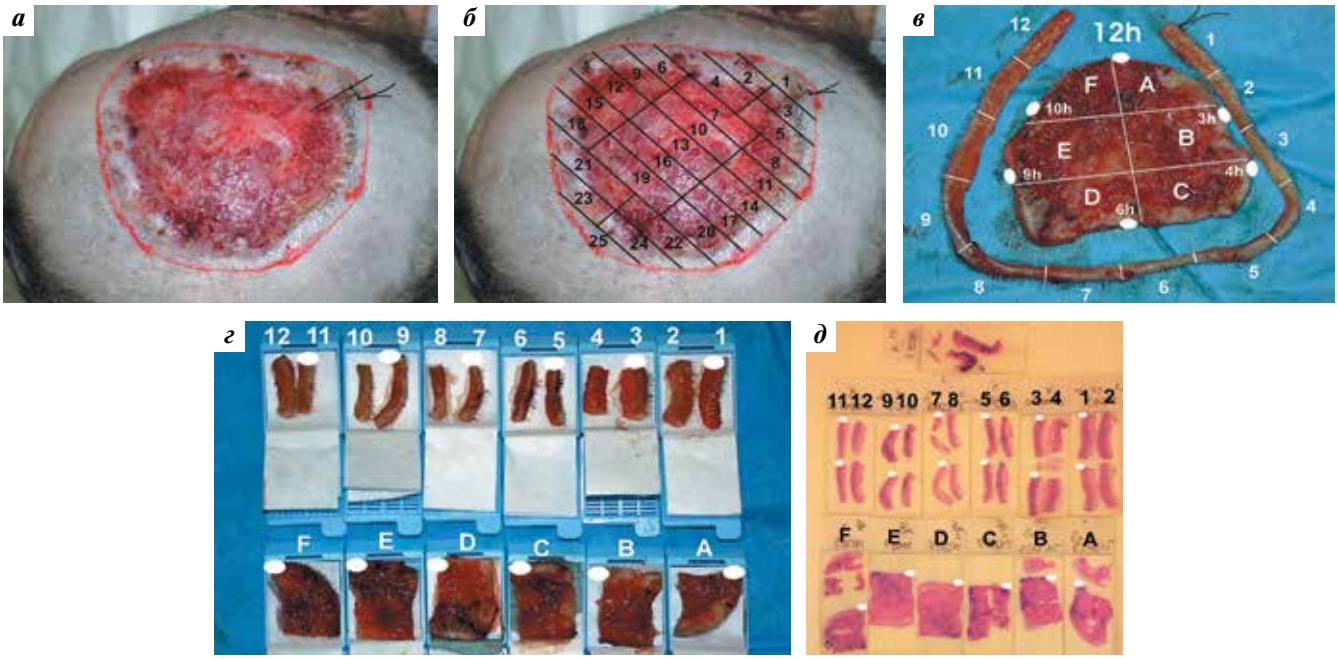

Рис. 17. *Сравнение 2 техник выполнения разрезов для гистологического исследования у пациента с опухолью большого размера на голове: а – линия иссечения; б – стандартная схема выполнения разрезов (техника «нарезка хлеба»), при которой были бы получены 25 фрагментов опухоли шириной 5 мм с большими диагностическими пробелами; в – удаленный макропрепарат и схема выполнения разрезов в технике «тюбингенский торт»; базис разделен на фрагменты вместе с опухолью, так как макропрепарат очень тонкий; отрезки краевого фрагмента (1–12) пронумерованы по часовой стрелке (макушка – «12 часов»), части базисного фрагмента (A–F) – в соответствии с наименьшим часом; г – распределение по 12 кассетам (меньшим часом вверх); д – соответствующие гистологические срезы*

Рис. 17. *Comparison between 2 slicing techniques for histological examination of specimens from a patient with a large head tumor: а – excision line; б – standard technique (bread loaf slicing technique), which gave 25 5-mm tumor fragments with large diagnostic gaps; в – gross specimen of the removed tumor and the scheme of slicing using the "Tubingen cake" technique; the basis was divided into fragments together with the tumor, because the specimen was too thin; portions of the marginal fragment (1–12) are numbered clockwise (top – 12 o'clock), portions of the basal fragment (A–F) – according to the smallest o'clock position; г – samples' distribution between 12 cassettes (smallest o'clock position up); д – matched histological sections*

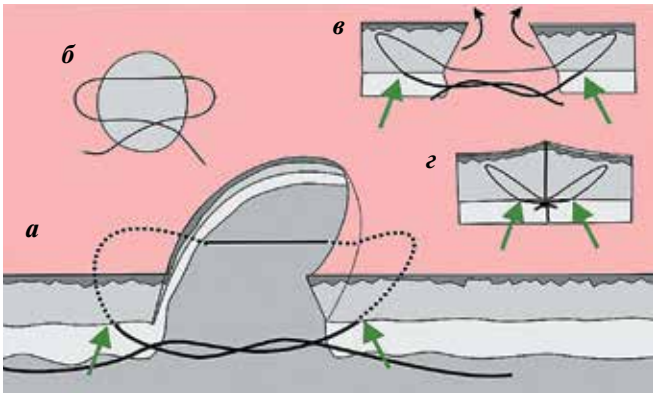

Рис. 18. *Схема наложения шва «бабочка»: а – трехмерное изображение шва, располагающегося в дерме (соответствует внутрикожному матрацному шву с узлом под дермой); б – вид сверху; в – места вкола и выкола иглы должны располагаться сбоку от края дефекта на достаточном расстоянии от него, это позволяет поместить узел под дермой; г – срез под острым углом к поверхности кожи упрощает выворот края раны*

Fig. 18. *Scheme of the butterfly suture: a – three-dimensional image of the suture located in the dermis (corresponds to the intradermal mattress suture with a knot under the dermis); б – top view; в – the sites of needle insertion and removal should be located laterally to the defect margin at a sufficient distance from it, which allows placing the knot under the dermis; г – incision made at an acute angle to the skin surface simplifies the inversion of wound edges*

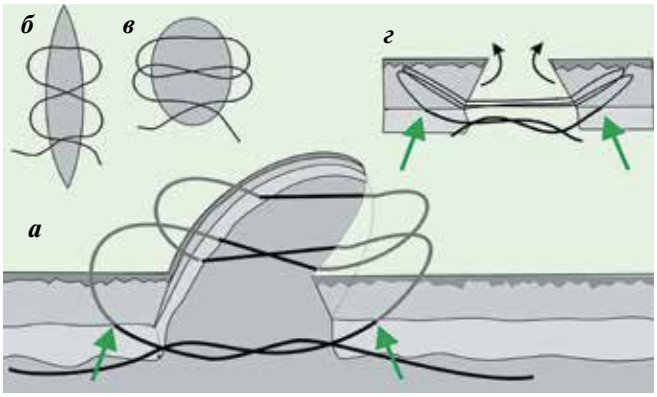

Рис. 19. *Схема наложения шва «восьмерка»: а – трехмерное изображение шва, располагающегося в дерме; б, в – вид сверху: нити при малом натяжении кожи (б) проводят более свободно; при высоком натяжении (в) – переплетают и стягивают достаточно сильно (соответствует «бутылочной» тяге); г –места вколов и выколов должны располагаться на большом расстоянии от края дефекта, это позволяет поместить узел под дермой; срез под острым углом к поверхности кожи упрощает выворот края раны*

Fig. 19. *Scheme of the double butterfly suture: a – three-dimensional image of the suture located in the dermis; б, в – top view: at low skin tension (б), the threads are placed more loosely; at high skin tension (в), the threads are twisted and pulled together strongly (corresponds to the "bottle" traction); г – the sites of needle insertion and removal should be located at a sufficient distance from the defect margin, which allows placing the knot under the dermis; incision made at an acute angle to the skin surface simplifies the inversion of wound edges*



Рис. 20. *Иссечение уголков раны*
Fig. 20. *Excision of tissue in the angles of the wound*

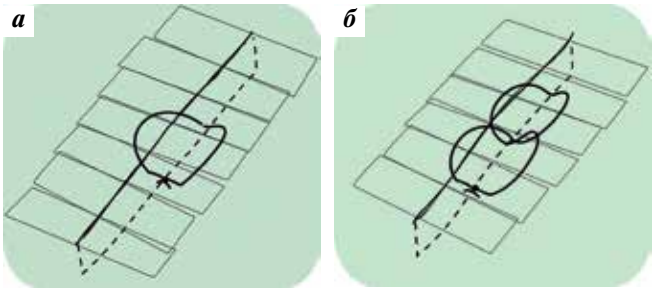

Рис. 21. *Схемы швов «бабочка» (а) и «восьмерка» (б) с поперечными стерильными наклейками для ран*
Fig. 21. *Schemes of the butterfly (a) and double butterfly (б) sutures with sterile wound closure strips*

К распространенным показаниям относятся:

– базальноклеточная карцинома, в особенности инфильтрирующие типы, в том числе рецидивирующие или неврально-инфильтрирующие [4]. Поскольку рецидивы этих опухолей встречаются часто, подчеркивается важность применения МКХ уже при первичном лечении [5]. Ширина зоны безопасности (захвата здоровых тканей), согласно немецкому стандарту лечения базалиом, должна составлять 2–4 мм [2];
– плоскоклеточная карцинома – инфильтрирующая до проникновения в гиподерму или же умеренно- либо низкодифференцированная [4]. Особенный

Рис. 22. *Эстетический результат после наложения 1 внутрикожного шва «восьмерка» под натяжением*
Fig. 22. *Aesthetic result after placing 1 intracutaneous double butterfly suture for high tension*

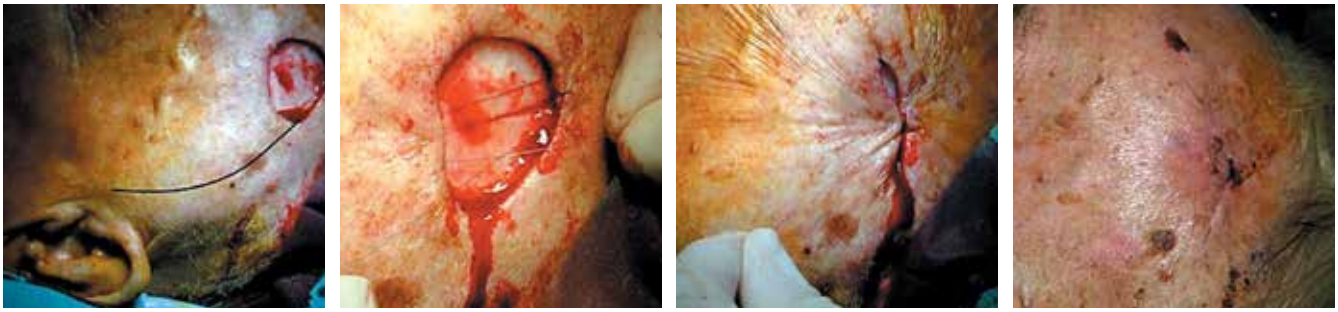

Рис. 23. *Закрытие дефекта на лбу, выполненное путем наложения 1 внутрикожного шва «восьмерка» (в середине) и 2 швов «бабочка» (по бокам) под натяжением. Данная методика позволяет избежать использования ротационного лоскута*
Fig. 23. *Closure of a forehead defect by placing 1 intracutaneous double butterfly suture (in the middle) and 2 butterfly sutures (on the sides) for high tension. This technique allows avoiding the use of a rotation flap*

Рис. 24. *Закрытие дефекта на носу путем наложения 1 внутрикожного шва «восьмерка» (в середине) и 2 швов «бабочка» (по бокам) под натяжением. Над ними наложены очень тонкие отдельные узловые швы*
Fig. 24. *Closure of a nasal defect by placing 1 intracutaneous double butterfly suture (in the middle) and 2 butterfly sutures (on the sides) for high tension. Separate very thin interrupted sutures are placed over them*

Рис. 25. *Закрытие дефекта на носу путем наложения 1 внутрикожного шва «бабочка» под натяжением и очень тонких отдельных узловых швов*
Fig. 25. *Closure of a nasal defect by placing 1 intracutaneous butterfly suture for high tension and separate very thin interrupted sutures*

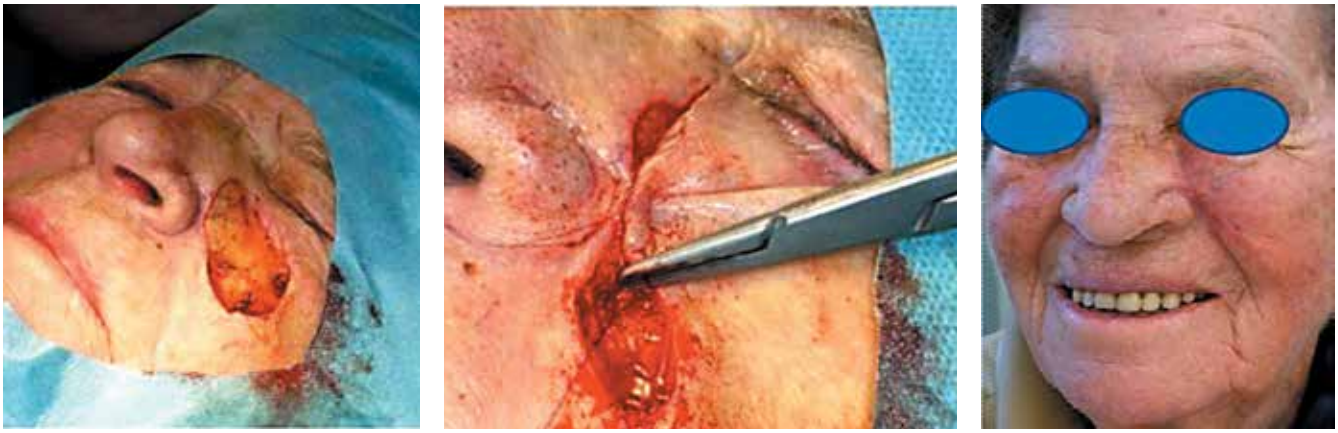

Рис. 26. *Закрытие дефекта на щеке путем наложения 1 внутрикожного шва «восьмерка» под натяжением и 3 швов «бабочка»*
Fig. 26. *Closure of a cheek defect by placing 1 intracutaneous double butterfly suture and 3 butterfly sutures for high tension*

Рис. 27. *Закрытие дефекта на локте ребенка путем наложения 7 внутрикожных швов «восьмерка» под натяжением (начиная с середины дефекта) и 2 швов «бабочка» (по бокам)*
Fig. 27. *Closure of a defect on a child's elbow by placing 7 intracutaneous double butterfly sutures for high tension (starting from the middle of the defect) and 2 butterfly sutures (on the sides)*

подход необходим при лечении плоскоклеточного рака десмопластического типа, значительно чаще рецидивирующего [5]. Ширина зоны безопасности, согласно немецкому стандарту лечения плоскоклеточного рака, должна составлять 3–5 мм [29], при десмопластическом типе – должна быть дополнительно увеличена приблизительно на 5 мм [3];

– выбухающая дерматофибросаркома (dermatofibrosarcoma protuberans) [4]. При этом редком, но характеризующемся частым появлением рецидивов заболевании нужно топографически точно, уберегая здоровые ткани, удалить мельчайшие опухолевые инфильтраты. Зону безопасности рекомендуется делать шириной 5–10 мм. Частота рецидивов при использовании МКХ значительно ниже, чем при обычном удалении опухоли с большой зоной безопасности и стандартном гистологическом исследовании [5];
– злокачественное лентиго [4];
– меланома типа злокачественного лентиго [4];
– акральная лентигинозная меланома [4]. Это заболевание, как и злокачественное лентиго, в отличие от суперфициальных или нодулярных меланом, характеризуется постоянным центробежным субклиническим распространением. Злокачественное лентиго и меланома типа злокачественного лентиго часто возникают в области головы и шеи, а акральная лентигинозная меланома – на дистальных частях конечностей. В обоих случаях с помощью трехмерной гистологии можно сохранить здоровые ткани без повышения риска рецидивов. Сегодня при меланомах, как правило, больше не нужна ампутация. Ширина зоны безопасности при первых операциях может начинаться в зависимости от ситуации с нескольких миллиметров, а дополнительные операции проводятся только в тех участках раны, где гистологически подтверждено наличие опухолевых клеток [5]. При клинически явном диагнозе зона безопасности в 10 мм может позволить избежать ненужных повторных операций. При повторном иссечении зона безопасности имеет ширину от 10 до 20 мм в зависимости от толщины опухоли. При меланоме типа злокачественного лентиго и акральной лентигинозной меланоме достаточно узкой зоны безопасности (3–5 мм) и подтверждения отсутствия опухолевых инфильтратов в резекционном крае с помощью трехмерного гистологического исследования [16];
– карцинома из клеток Меркеля [4]. При данном заболевании не доказано снижение частоты рецидивов благодаря применению МКХ, но, вероятно, возможно сокращение площади резекции без повышения риска локальных рецидивов [5]. Рекомендуется зона безопасности шириной 10 мм [16];
– эритроплазия Кейра [4];
– экстрамаммарная болезнь Педжета [4]. Рекомендуемый размер зоны безопасности составляет 5–10 мм, так как возможно горизонтальное субклиническое распространение опухолевых инфильтратов радиусом в несколько сантиметров, но гистологическое исследование нижней части (базиса) удаленной ткани не требуется [5];
– перианальная или генитальная болезнь Боуэна [4].

МКХ с трехмерным гистологическим контролем, согласно немецким стандартам лечения, должна быть лечебной опцией первого выбора при плоскоклеточном и базальноклеточном типах рака кожи [2, 3].

По немецким стандартам проведения МКХ парафиновые срезы предпочтительны в большинстве случаев, так как опухолевые инфильтраты в этом случае выявляются точнее, чем при изготовлении быстрых срезов криостатным способом. Это особенно важно при плоскоклеточном раке, карциноме из клеток Меркеля, а также экстрамаммарной болезни Педжета, рецидивирующих опухолях, выбухающей дерматофибросаркоме, меланоме типа злокачественного лентиго и при акральной лентигинозной меланоме [4].

Чем проблематичнее опухоль и ее местоположение, тем важнее использовать трехмерное гистологическое исследование. Беспробельное представление латеральных и базальных резекционных краев гарантируется при этом вне зависимости от размера удаляемой ткани. Однако при костной инфильтрации опухоли возможно только ограниченное или только трудоемкое применение этого метода, так как костные части вначале нужно обезызвествить (обеззолить), чтобы их можно было исследовать [4].

Сравнение затрат при стандартном и трехмерном гистологическом исследовании

В исследовании, проведенном в дерматологической клинике Университета Эберхарда и Карла г. Тюбингена, сравнивали трудоемкость гистологического исследования при использовании стандартной и трехмерной техник разрезания препаратов. Анализировали количество времени, необходимое для разрезания операционного материала и укладывания его фрагментов в гистологические кассеты, и количество времени, необходимое для изучения срезов и постановки диагноза. Для каждого метода использовали по 50 препаратов.

Исследование показало, что техника «тюбингенский торт» требует значительно меньше времени, чем стандартная техника, для препарирования операционных материалов большого размера. Временные затраты в целом, включая время на изучение срезов и постановку диагноза, также были меньше, так как при трехмерной технике необходимо искать опухолевые инфильтраты только в краевых срезах, а при стандартной технике выполнения разрезов нужно очень тщательно

рассматривать каждый отдельный срез для определения того, достигла ли опухоль резекционного края [19].

Затраты расходных материалов при обоих методах почти одинаковы. Носители объектов (стекла) и кассеты используются в соотношении 1:1. Их количество зависит от размера опухоли и от того, сколько фрагментов укладывается в кассеты. При малом размере операционного материала (до 25 мм) для трехмерного гистологического исследования требуется приблизительно в 2 раза больше кассет и стекол, а при большом размере (>25 мм) – столько же или, как правило, меньше, чем при стандартном исследовании.

На наш взгляд, важнее других фактор временных затрат. Некоторые специалисты, незнакомые с трехмерной гистологией, полагают, что она требует больше времени и поэтому более затратна. Но на самом деле эта методика требует лишь привыкания и формирования новых навыков.

Заключение

Модифицированный в Германии 30 лет назад метод почти безрецидивного и сберегающего здоровую ткань удаления злокачественных опухолей кожи (МКХ с трехмерной гистологией), а также тумесцентную локальную анестезию и внутрикожную шовную технику под натяжением целесообразно изучить и внедрить в широкую практику в России и других странах СНГ. Это позволит значительно сократить необходимость в повторном лечении благодаря снижению рецидивности, упростить закрытие дефектов, уменьшить длительность операций, а также улучшить их функциональные и косметические результаты и снизить материальные затраты на лечение.

ЛИТЕРАТУРА / REFERENCES

1. Institut für Krebsepidemiologie e. V. Krebs in Schleswig-Holstein. Band 11. Inzidenz und Mortalität in den Jahren 2012 bis 2014. Lübeck: Schmidt-Röemhild, 2017. 76 p. [Institute for Cancer Epidemiology e. V. Cancer in Schleswig-Holstein. Volume 11: Incidence and mortality in the 2012–2014. Lübeck: Schmidt-Röemhild. 76 p. (In German)].
2. Hauschild A., Breuninger H., Kaufmann R. et al. S2k Kurzleitlinie – Basalzellkarzinom der Haut. J Dtsch Dermatol Ges 2013;11: 11–6. [Hauschild A., Breuninger H., Kaufmann R. et al. Brief S2k guidelines – basal cell carcinoma of the skin. J Dtsch Dermatol Ges = Journal of the German Dermatological Society 2013;11:11–6. (In German)]. DOI: 10.1111/j. 1610-0379.2012.8018_3.x.
3. Breuninger H., Eigentler T., Bootz F. et al. Kurzleitlinie – Plattenepithelkarzinom der Haut. J Dtsch Dermatol Ges 2013;11:39–47. [Breuninger H., Eigentler T., Bootz F. et al. Brief S2k guidelines – cutaneous squamous cell carcinoma. J Dtsch Dermatol Ges = Journal of the German Dermatological Society 2013;11:39–47. (In German)]. DOI: 10.1111/j. 1610-0379.2012.8018_7.x.
4. Löser C., Rompel R., Breuninger H. et al. Mikroskopisch kontrollierte Chirurgie – MKC. S1-Leitlinie der Deutschen Dermatologischen Gesellschaft. J Dtsch Dermatol Ges 2010;8(11):920–5. [Löser C., Rompel R., Breuninger H. et al. Microscopically controlled surgery (MCS). J Dtsch Dermatol Ges = Journal of the German Dermatological Society 2010;8(11):920–5. (In German)]. DOI: 10.1111/j.1610-0387.2010.07314.x.
5. Breuninger H., Konz B., Burg G. Mikroskopisch kontrollierte Chirurgie bei malignen Hauttumoren. Dtsch Ärzteblatt 2007;104:A427–A432. [Breuninger H., Konz B., Burg G. Microscopically controlled surgery in malignant skin tumors. Dtsch Ärzteblatt = German Medical Journal 2007;104:A427–A432. (In German)].
6. Котова О.Е. Применение аутофлюоресцентного исследования в диагностике рецидива базально-клеточного рака кожи и оценке адекватности лазерного удаления опухоли. Автореф. дис. ... канд. мед. наук. М., 2007. 22 с. [Kotova O.E. Application of autofluorescence study in the diagnosis of recurrence of basal cell skin cancer and assessment of the adequacy of laser tumor removal. Autoabstract of dis. ... of cand. of med. sciences. Moscow, 2007. 22 p. (In Russ.)].
7. Бройнингер Х., Белова И. Инструкция к проведению микроскопически контролируемой хирургии и трехмерной гистологии для удаления злокачественных новообразований кожи. Голова и шея 2017;4:62–72. [Breuninger H., Belova I. Instruction for conducting microscopically controlled surgery and three-dimensional hystology for removal of malignant skin lesions. Golova i sheya = Head and Neck 2017;4:62–72. (In Russ.)].
8. Breuninger H. Geschichte der Tumeszenz-Lokalanästhesie. Akt Dermatol 2009;35(7): 290–2. [Breuninger H. History of tumescent local anesthesia. Akt Dermatol = Act Dermatol 2009;35(7):290–2. (In German)].
9. Breuninger H., Schimek F., Heeg P. Subcutaneous infusion anesthesia with diluted mixtures of prilocain and ropivacain. Langenbecks Arch Surg 2000;385(4):284–89. PMID: 10958513.
10. Möhrle M., Breuninger H. Dermatosurgery of children of subcutaneous infusion anesthesia with prilocaine and ropivacaine. Pediatr Dermatol 2001;18(6):469–72. PMID: 11841629.
11. Белова И. Автоматизированная тумесцентная местная анестезия(обзор литературы). Голова и шея 2013;3:50–4. [Belova I.A. Automatized tumescent local anesthesia(review). Golova i sheya = Head and Neck 2013;3:50–4. (In Russ.)].
12. Herrmann N. Der Penisblock mit Adrenalinzusatz bei der subkutanen Infiltrations-anästhesie. Dissertation. Eberhard Karls Universität zu Tübingen, 2012. [Herrmann N. The penis block with adrenalin additive in subcutaneous infiltration anesthesia. Dissertation. Eberhard Karls Tübingen University, 2012. (In German)].
13. Persdorf E.E. J. Untersuchungen zur diagnostischen Wertigkeit der "3D-Histologie nach Bollmann" bei der Resektionsrandbeurteilung von Basalzellkarzinomen der Haut im Vergleich zu konventionellen Untersuchungstechniken unter Berücksichtigung des notwendigen Aufwands. Dissertation. Universität Münster, 2010. [Persdorf E.E. J. Studies on the diagnostic value of 3D-histology according to Bollmann at the resection margin assessment of basal cell carcinomas of the skin in comparison to conventional examination techniques, taking into account the necessary expenses. Dissertation. Münster University, 2010. (In German)].
14. Konrad H. Histologische Aufarbeitung von Tumorexidaten mit lückenloser Schnittrand-kontrolle. Jena Derma News 1999;2:4–5. [Konrad H. Histological

treatment of tumor with histological control of tumor resection margins. Jena Derma News 1999;2:4–5. (In German)].
15. Breuninger H. DermOPix und die Hautchirurgie. Springer Verlag, 2008. [Breuninger H. DermOPix and skin surgery. Springer Verlag, 2008. (In German)].
16. 3D-Histologie schütz vor Basaliom-Rezidiven. Ärzte Zeitung. 2005. 29 April. [3D histology protects against basalioma recurrence. Ärzte Zeitung = Doctors Newspaper. 2005. 29 April. (In German)].
17. Eberle F.C., Kanyildiz M., Schnabl S.M. et al. Three dimensional (3D) histology in daily routine: practical implementation and its evaluation. J Dtsch Dermatol Ges 2014;12(11):1028–35. DOI: 10.1111/ddg.12466. PMID: 25354011.
18. Breuninger H., Adam P. 3D Histology evaluation of dermatologic surgery. London: Springer, 2013.
19. Boehringer H., Adam P., Schnabl S.M. et al. Analysis of incomplete excisions of basal-cell carcinomas after breadloaf microscopy compared with 3D-microscopy: a prospective randomized and blinded study. J Cutan Pathol 2015;42(8):542–53. DOI: 10.1111/cup.12535. PMID: 25975523.
20. Medical Tribune Kongressbericht. Mit "Tübinger Torte" und Flunder-Technik Basaliome garantiert entfernen. MTD 2001;51/52:36. [Medical Tribune Congress Report. Basal cell carcinoma is guaranteed to remove with "Tübinger Torte" and flounder-technology. MTD 2001;51/52:36. (In German)].
21. Brantsch K.D., Meisner C., Schönfisch B. et al. Analysis of risk factors determining prognosis of cutaneous squamous cell carcinoma: a prospective study. Lancet Oncol 2008;9(8):713–20. DOI: 10.1016/S1470-2045(08)70178-5. PMID: 18617440.
22. Häfner H.M., Breuninger H., Moehrle M. et al. 3D histology-guided surgery for basal cell carcinoma and squamous cell carcinoma: recurrence rates and clinical outcome. Int J Oral Maxillofac Surg 2011;40(9):943–8. DOI: 10.1016/j.ijom.2011.02.036. PMID: 21600736.
23. Leitlinienprogramm Onkologie (Deutsche Krebsgesellschaft, Deutsche Krebshilfe, AWMF): Diagnostik, Therapie und Nachsorge des Melanoms, Langversion 2.0, 2016, AWMF Registernummer: 032/024OL. [Guidelines in oncology (German Cancer Society, German Cancer Aid, AWMF): diagnosis, therapy and aftercare of melanoma, the long-version 2.0, 2016, AWMF registration number: 032/024OL. (In German)]. Available at: http://leitlinienprogramm-onkologie.de/Melanom.65.0.html.
24. Irgendwann soll Kunsthaut aus dem Labor verpflanzt werden [At some point, artificial skin should be transplanted from the laboratory. (In German)]. Available at: www.zeit.de/2011/18/M-Riesenmuttermal/seite-2.
25. Häfner H.M., Bräuer K., Kneilling M. et al. Wavelet analysis of skin blood flow in dermatosyrgery using primary closure with tension. Clin Hemorheol Microcirc 2011;47(2):99–109. DOI: 10.3233/CH-2010-1371. PMID: 21339630.
26. Iordanou E. Vergleich von funktionellen und ästhetischen Ergebnissen bei verschiedenen operativen Methoden im Gesichts- und Kopfbereich. Dissertation. Universitäts-Hautklinik Tübingen, 2012. [Iordanou E. Comparison of functional and aesthetic results with different operational methods in the facial and head areas. Dissertation. University Hospital, Eberhard Karls Tübingen University, 2012. (In German)].
27. Riedel F., Hörmann K. Plastic surgery of skin defects in the face. Principles and perspectives. HNO 2005;53(12):1020–36. DOI: 10.1007/s00106-005-1335-x. PMID: 16220282.
28. Vural E. Surgical reconstruction in patients with cancer of the head and neck. Curr Oncol Rep 2004;6(2):133–40. PMID: 14751091.
29. Breuninger H., Sebastian G., Garbe C. Deutsche Leitlinie: Plattenepithelkarzinom der Haut, Vers. 2.8, 14.07.2003. [Breuninger H., Sebastian G., Garbe C. German guideline: squamous cell carcinoma of the skin, V. 2.8, 14.07.2003. (In German)]. Available at: http://www.krebs-bei-frauen-genitaltumoren.de/leitlinie_ plattenepithelkarzinom.pdf.

Благодарность. Авторы благодарят заведующего патоморфологическим отделением ГБУЗ «Онкологический клинический диспансер № 1» Департамента здравоохранения г. Москвы А.Ю. Костина за первоначальное редактирование материала на русском языке.
Acknowledgment. We would like to thank the head of the Department of Pathology at the Oncology Clinical Dispensary, Moscow Healthcare Department A.Yu. Kostin for initial editing of the manuscript in Russian.

Вклад авторов
Х. Бройнингер: разработка описанных в статье лечебных методов, получение данных для анализа, написание текста статьи;
И.А. Белова: обзор публикаций по теме статьи, написание текста статьи.
Authors' contributions
H. Breuninger: development of therapeutic methods described in the article, obtaining data for analysis, article writing;
I.A. Belova: reviewing of publications of the article's theme, article writing.

ORCID авторов / ORCID of authors
Х. Бройнингер / H. Breuninger: https://orcid.org/0000-0002-3156-2706
И.А. Белова / I.A. Belova: https://orcid.org/0000-0002-2632-5140

Конфликт интересов. Авторы заявляют об отсутствии конфликта интересов.
Conflict of interest. The authors declare no conflict of interest.

Финансирование. Исследование проведено без спонсорской поддержки.
Financing. The study was performed without external funding.

Информированное согласие. Пациенты подписали информированное согласие на публикацию своих данных.
Informed consent. The patients gave written informed consent to the publication of their data.

Статья поступила: 14.08.2018. **Принята к публикации:** 24.09.2018.
Article received: 14.08.2018. **Accepted for publication:** 24.09.2018.

Хирургический подход к лечению местно-распространенного рака ротоглотки

А.В. Карпенко[1], Р.Р. Сибгатуллин[1], А.А. Бойко[1], Н.С. Чуманихина[1], Е.Ю. Ломтева[2], М.В. Лаврова[2], М.Г. Костова[1], О.М. Николаева[1]

[1]ГБУЗ «Ленинградский областной онкологический диспансер»; Россия, 191104 Санкт-Петербург, Литейный просп., 37;
[2]ГБУЗ «Ленинградская областная клиническая больница»; Россия, 194291 Санкт-Петербург, просп. Луначарского, 45–49

***Контакты:** Мариана Георгиевна Костова kostova.90@mail.ru*

***Цель исследования** – ретроспективная оценка онкологической эффективности комбинированного лечения рака ротоглотки (РРГ), на 1-м этапе которого проводится операция, а также определение факторов, влияющих на эффективность.*
***Материалы и методы.** С апреля 2009 г. по ноябрь 2016 г. были прооперированы 72 пациента в возрасте от 42 до 77 лет с РРГ III–IV стадий. Первичная опухоль локализовалась в небной миндалине у 34 (46 %) пациентов, в корне языка – у 24 (33 %), в мягком небе – у 14 (21 %). Использовали наружный (чресшейный) доступ без рассечения нижней челюсти в 42 (58 %) случаях, латеральную мандибулэктомию – в 11 (15 %), трансоральный доступ – в 7 (10 %). Тотальная глоссэктомия выполнена у 4 (5,5 %), расширенная ларингэктомия – у 8 (11,5 %) пациентов. Реконструкцию дефекта осуществляли первично у 30 пациентов (42 %). В 42 (58 %) случаях провели пересадку тканей: в 29 случаях использовали аутотрансплантаты для микрохирургической пластики (переднелатеральный бедренный лоскут – в 19, лучевой лоскут – в 10), в 13 – лоскуты с осевым кровоснабжением (лоскут большой грудной мышцы – в 9, супраклавикулярный лоскут – в 4). По данным послеоперационного исследования удаленных тканей распространенность первичной опухоли соответствовала индексу T1 у 6 пациентов, T2 – у 12, T3 – у 28, T4 – у 20. У 62 пациентов имелись метастазы в регионарных лимфатических узлах: у 10 степень вовлеченности лимфатических узлов соответствовала индексу N1, у 51 – N2 (из них у 5 пациентов поражение лимфатических узлов было билатеральным – N2c), у 1 – N3. При окончательном гистологическом исследовании края резекции признаки опухоли выявлены в 13 (18 %) случаях, в том числе в 3 случаях – макроскопические (R2). Адъювантную лучевую или химиолучевую терапию в дозе от 44 до 66 Гр получили 45 (63,4 %) пациентов. Выживаемость оценивалась по методу Каплана–Майера с использованием даты последней явки или смерти пациента.*
***Результаты.** В раннем послеоперационном периоде умер 1 пациент, послеоперационная летальность составила 1,4 %. Средний срок наблюдения для оставшихся пациентов (n = 71) составил 27 мес (от 1 до 94 мес). Медиана выживаемости – 27 мес (95 % ДИ 11,5–42,5 мес), 3-летняя общая выживаемость – 44 %. Из 34 живых пациентов 33 способны к полноценному приему пищи через естественные пути, только 1 (2,9 %) из 34 живущих пациентов принимает пищу через гастростому, а не через рот. При статистическом однофакторном анализе установлено, что наибольшее влияние на прогноз оказывают результаты гистологического исследования края резекции (p <0,0001) и проведение адъювантной терапии (p <0,01).*
***Заключение.** Комбинированное или комплексное лечение местно-распространенного РРГ, включающее операцию на 1-м этапе и реконструкцию абляционных дефектов современными методами, позволяет сохранить анатомические структуры, которые необходимы для полноценной реабилитации пациентов. Тщательное планирование резекционного этапа с учетом данных предоперационного обследования и проведение адъювантного лечения повышают онкологическую эффективность хирургического лечения РРГ.*

***Ключевые слова:** рак ротоглотки, местно-распространенный рак, хирургическое лечение, выживаемость*

***Для цитирования:** Карпенко А.В., Сибгатуллин Р.Р., Бойко А.А. и др. Хирургический подход к лечению местно-распространенного рака ротоглотки. Опухоли головы и шеи 2018;8(3):37–45.*

DOI: 10.17650/2222-1468-2018-8-3-37-45

Surgery for advanced oropharyngeal cancer

A.V. Karpenko[1], R.R. Sibgatullin[1], A.A. Boyko[1], N.S. Chumanikhina[1], E.Yu. Lomteva[2], M.V. Lavrova[2], M.G. Kostova[1], O.M. Nikolayeva[1]

[1]Leningrad Regional Oncologic Dispensary; 37 Liteyny Ave., Saint Petersburg 191104, Russia;
[2]Leningrad Regional Clinical Hospital; 45–49 Lunacharskogo Ave., Saint Petersburg 194291, Russia

***The study objective** is to assess the results of this approach and identifications of factors that may influence the effectiveness of such an approach.*
***Materials and methods.** Since 2009 through 2016 72 patients with stage III and IV aged between 42 and 77 years underwent upfront surgery. Anatomical sites included 34 (46 %) tonsil, 24 (33 %) base of tongue and 14 (21 %) soft palate cases. Transcervical sparing the mandible, mandibulectomy and transoral approaches were used in 42 (58 %), 11 (15 %) and 7 (10 %) patient, respectively. Total glossectomy was*

performed in 4 (5.5 %) cases. Tumor extension necessitated extended laryngectomy in 8 patients (11.5 %). Primary closure of the pharyngeal wound was possible in 30 patients (42 %). Reconstruction with distant flaps was performed in the remaining 42 patients. Both free (anterolateral thigh – 19, radial forearm flap – 10) and flaps with axial blood supply (pectoralis major – 9, supraclavicular flap – 4) were used. There were 6 T1, 12 T2, 28 T3 and 20 T4 tumors; 62 patients were N-positive: N1 – 10 cases, N2 – 51, N3 – 1. Positive surgical margins were diagnosed in 13 cases (18 %) including 3 cases of R2 resection. Adjuvant radiation therapy with or without chemotherapy was completed in 45 patients (63.4 %). Survival was calculated according to Kaplan–Mayer method.

Results. *There was 1 death in early postoperative period. Mean follow-up for the remaining patients (n = 71) was 27 months (1–94). Median survival was 27 months (95 % CI 11.5–42.5); 3-year overall survival was 44 %; 33 out of 34 still alive patients are capable to take food orally. Only 1 (2.9 %) patient is gastrostomy tube dependent. Univariate analysis revealed that positive margins (p <0.0001) and completeness of combined treatment (p <0.01) are the main factors that have statistically significan impact on prognosis.*

Conclusion. *Combined approach with upfront surgery is one of the main treatment modalities for advanced oropharyngeal cancer. Modern reconstructive options and strict adherence to a proper surgical technique give a high chance for a valuable rehabilitation for the vast majority of patients. Scrupulous planning of the resection of the primary tumor based on modern imaging techniques and encouraging patients to complete all prescribed treatments are the main physician-related factors that influence survival outcome.*

Key words: *oropharyngeal cancer, advanced cancer, surgical treatment, survival*

For citation: *Karpenko A.V., Sibgatullin R.R., Boyko A.A. et al. Surgery for advanced oropharyngeal cancer. Opukholi golovy i shei = Head and Neck Tumors 2018;8(3):37–45.*

Введение

В настоящее время самым распространенным методом лечения рака ротоглотки (РРГ) III–IV стадий считается химиолучевая терапия (ХЛТ). Так, в клинических рекомендациях Общенациональной онкологической сети США (National Comprehensive Cancer Network) указано, что ХЛТ более предпочтительна, чем комбинированное лечение, на 1-м этапе которого выполняется операция [1]. Такого же мнения придерживаются составители многих руководств по онкологическим заболеваниям головы и шеи [2, 3].

Данная концепция, отводящая хирургии второстепенную роль в лечении РРГ, зародилась в 60-х годах XX в. [4]. Согласно этой концепции функция хирургов сводится: 1) к выполнению шейных диссекций после окончания лучевой терапии (ЛТ), 2) лечению остеорадионекрозов нижней челюсти, осложняющих ЛТ, и 3) удалению «остаточных» и рецидивных опухолей. Несмотря на радикальное изменение принципов хирургического лечения опухолей головы и шеи, такой подход до сих пор преобладает во многих странах, в том числе и в России. Однако даже поверхностный анализ данных, опубликованных к настоящему времени, не позволяет сделать вывод о безоговорочном преимуществе нехирургического метода лечения с онкологической точки зрения. Более того, многие ретроспективные анализы свидетельствуют об обратном [5–8]. В статье J. O'Hara и K. MacKenzie, правда, речь идет о РРГ ранних стадий [5]. Справедливости ради отметим, что не меньшее число работ, посвященных сравнительному анализу эффективности хирургического и нехирургического подходов, свидетельствует об их абсолютной равнозначности [9–11]. Гипотетическое преимущество ХЛТ в отношении качества жизни, второго важнейшего параметра эффективности, также не находит научного подтверждения. Результаты исследований неоднородны: в одних утверждается, что качество жизни лучше после ХЛТ [12, 13], в других оно оказалось одинаковым после применения обоих подходов [14, 15], в третьих лучшие результаты наблюдались после хирургического лечения [16]. Таким образом, вопрос о предпочтительности одного из конкурирующих методов лечения РРГ в настоящее время остается открытым.

Дискуссия по этому вопросу еще более обострилась после внедрения новых технологий: трансоральной лазерной микрохирургии [17] и, особенно, трансоральной роботизированной хирургии [16, 18]. Вместе с тем в мире продолжают использоваться и традиционные доступы к ротоглотке, как эндоскопические [19], так и наружные [20], что свидетельствует о необходимости дальнейшего изучения их эффективности.

Цель исследования – ретроспективная оценка онкологической эффективности комбинированного лечения РРГ, на 1-м этапе которого проводится операция, а также определение факторов, влияющих на эффективность.

Материалы и методы

Проанализированы данные историй болезни, протоколов операций, амбулаторных карт 72 первичных пациентов с гистологически подтвержденным плоскоклеточным РРГ – 60 мужчин и 12 женщин в возрасте от 42 до 77 лет (в среднем 57,4 года). Пациенты были прооперированы с апреля 2009 г. по ноябрь 2016 г. в отделении опухолей головы и шеи ГБУЗ «Ленинградский областной онкологический диспансер». Стадию заболевания определяли по действующей на тот момент 7-й версии классификации опухолей TNM. Первичная опухоль локализовалась в небной миндалине у 34 (46 %) пациентов, в корне языка – у 24 (33 %), в мягком небе – у 14 (21 %). До операции 14 (19 %)

пациентов прошли от 1 до 4 курсов полихимиотерапии по схеме PF (цисплатин (платинол), фторурацил), не давшей эффекта.

У всех пациентов выполняли шейную диссекцию, которая была двусторонней в 11 случаях. Провели 70 модифицированных радикальных, 9 радикальных (операций Крайля) и 4 селективные шейные диссекции. Использовали наружный доступ без рассечения нижней челюсти (так называемый чресподъязычный доступ) (рис. 1–3) в 42 (58 %) случаях, латеральную мандибулэктомию (рис. 4–6) – в 11 (15 %), трансоральный доступ – в 7 (10 %). Распространение первичной опухоли обусловило необходимость тотальной глоссэктомии у 4 (5,5 %) пациентов. Наконец, операции, не сохраняющие орган (расширенные ларингэктомии), выполнены в 8 случаях (11,5 %). В 1 из них также выполнена тотальная глоссэктомия. Реконструкцию дефекта осуществляли первично у 30 (42 %) пациентов. В 42 (58 %) случаях провели пересадку тканей: в 29 случаях использовали аутотрансплантаты для микрохирургической пластики (переднелатеральный бедренный лоскут – в 19, лучевой лоскут – в 10), в 13 – лоскуты с осевым кровоснабжением (лоскут большой грудной мышцы – в 9, супраклавикулярный лоскут – в 4). Пример реконструкции дефекта с помощью переднелатерального бедренного лоскута представлен на рис. 7–10.

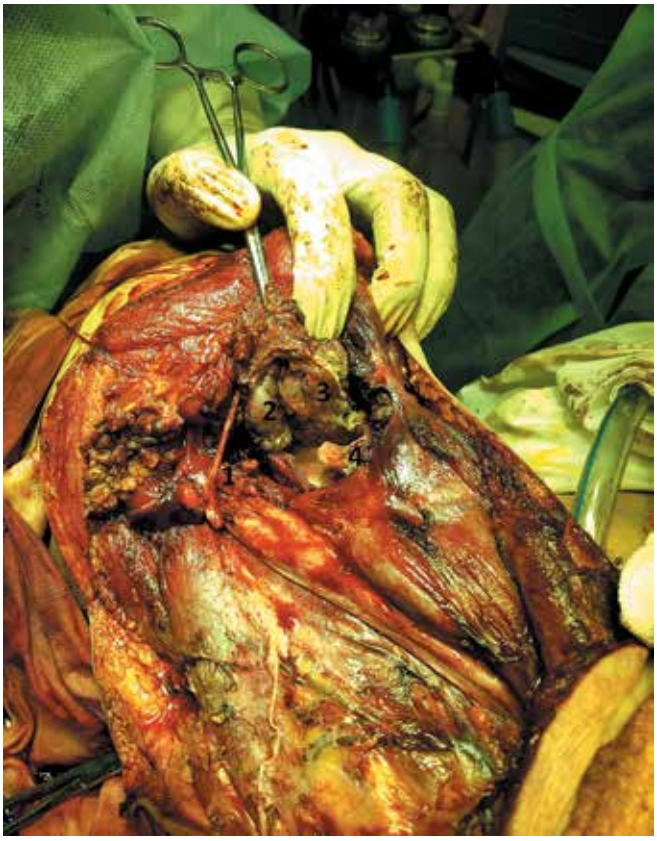

Рис. 1. *Финальный этап резекции корня языка при чресшейном доступе: 1 – подъязычный нерв; 2 – миндалина; 3 – опухоль; 4 – надгортанник*
Fig. 1. *Final stage of tongue root resection through a transcervical approach: 1 – hypoglossal nerve; 2 – tonsil; 3 – tumor; 4 – epiglottis*

Рис. 2. *Удаленный макропрепарат: 2 – миндалина; 3 – опухоль*
Fig. 2. *Gross specimen of the removed tumor: 2 – tonsil; 3 – tumor*

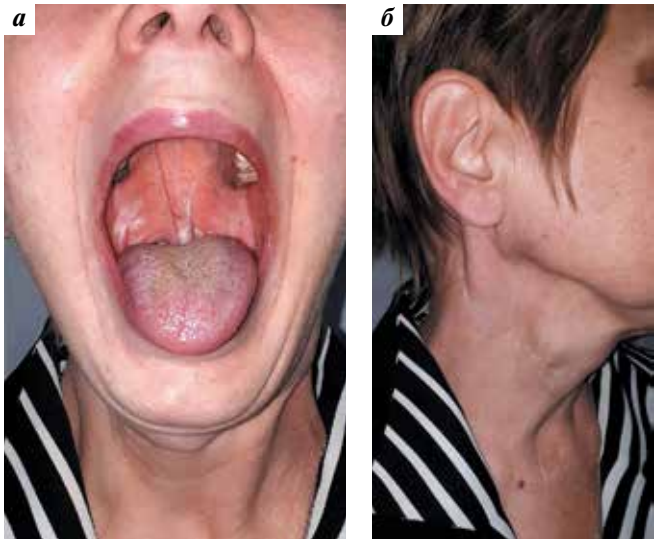

Рис. 3. *Внешний вид пациентки через 28 мес после радикальной шейной диссекции и удаления первичной раковой опухоли корня языка (pT2N3M0) с использованием чресшейного доступа: а – подвижность языка; б – состояние кожного рубца*
Fig. 3. *Patient appearance 28 months after radical cervical dissection and removal of a primary tumor located at the tongue root (pT2N3M0) through a transcervical approach: a – tongue mobility; б – skin scar*

По данным послеоперационного исследования удаленных препаратов, распространенность первичной опухоли соответствовала индексу T1 у 6 пациентов, T2 – у 12, T3 – у 28, T4 – у 20. У 62 пациентов имелись метастазы в регионарных лимфатических узлах: у 10 степень вовлеченности лимфатических узлов соответствовала индексу N1, у 51 – N2 (из них у 5 пациентов поражение лимфатических узлов было билатеральным – N2c), у 1 – N3. Число метастатически измененных лимфатических узлов у 1 пациента варьировало от 1 до 13, в среднем составив 3,6. Периваскулярное и/или периневральное распространение опухоли наблюдалось в 41 (57 %) случае. Макроэкстракапсулярное распространение опухоли, потребовавшее включения

Рис. 4. *Стоматофарингоскопия пациентки с раком небной миндалины (pT4aN1M0). Опухоль распространяется на правую небную миндалину, переднюю небную дужку, ретромолярное пространство и десну нижней челюсти*

Fig. 4. *Oropharingoscopy in a patient with palatine tonsil carcinoma (pT4aN1M0). Tumor invades right palatine tonsil, anterior palatine arch, retromolar space, and mandibular gingiva*

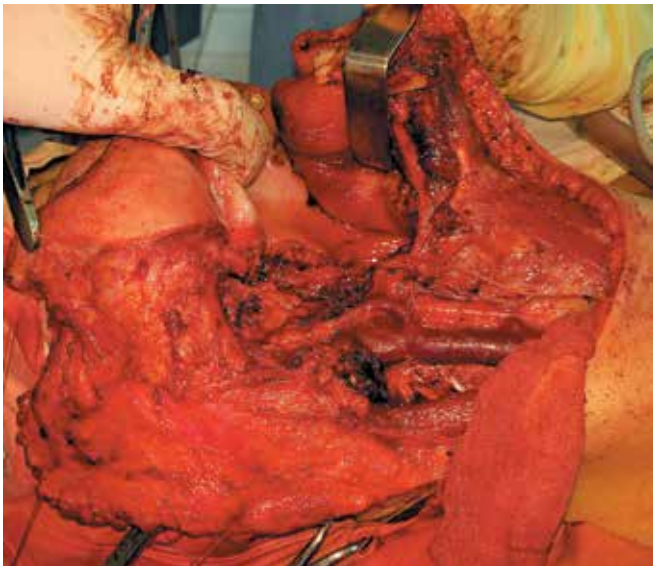

Рис. 5. *Операционная рана после модифицированной радикальной шейной диссекции и удаления первичной опухоли с сегментарной резекцией нижней челюсти*

Fig. 5. *Surgical wound after modified radical cervical dissection and primary tumor removal with mandibular segmental resection*

в блок резекции той или иной анатомической структуры шеи, интраоперационно обнаружено у 16 (22 %) пациентов. При окончательном гистологическом исследовании края резекции признаки опухоли выявлены в 13 (18 %) случаях, в том числе в 3 случаях – макроскопические (R2). Курс адъювантной ЛТ или ХЛТ в дозе 44–66 Гр прошли 45 (63,4 %) пациентов.

Рис. 6. *Внешний вид пациентки через 8 мес после удаления опухоли небной миндалины*

Fig. 6. *Patient appearance 8 months after the removal of a palatine tonsil tumor*

Рис. 7. *Компьютерная томография пациента с раком правой небной миндалины (pT4aN0M0). Инфильтрация наружных мышц языка*

Fig. 7. *Computed tomography scan of a patient with right palatine tonsil carcinoma (pT4aN0M0). Infiltration of external muscles of the tongue*

Для оценки отдаленных результатов использовали амбулаторные карты пациентов, компьютерную базу данных ГБУЗ «Ленинградский областной онкологический диспансер», а также данные канцер-регистра Ленинградской области. Выживаемость оценивалась по методу Каплана–Майера с учетом даты последнего контакта с пациентом или смерти. Статистическая обработка данных проводилась с помощью программы SPSS v. 23.

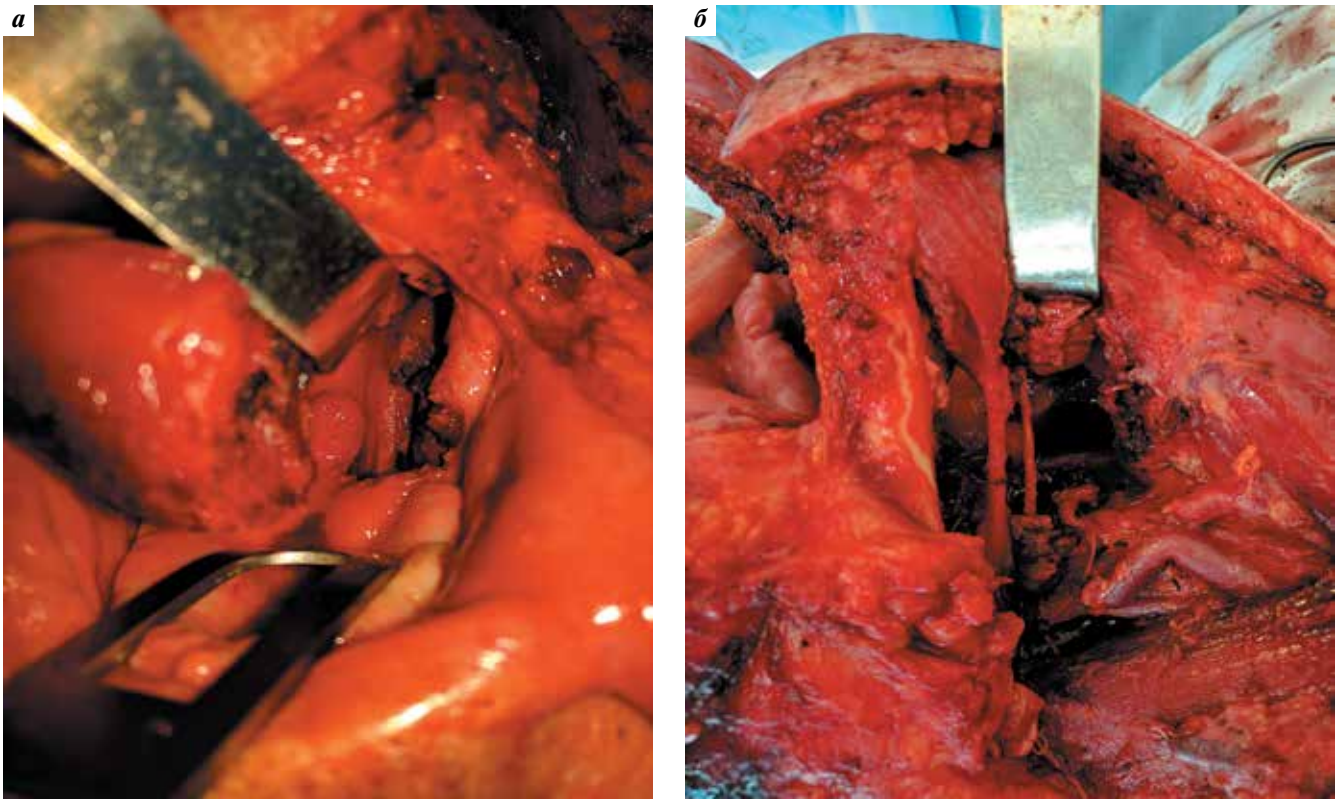

Рис. 8. *Удаление опухоли правой небной миндалины: а – вид операционной раны через рот; б – вид операционной раны на шее; сохранен подъязычный нерв*
Fig. 8. *Removal of the right palatine tonsil tumor: a – surgical wound through the mouth; б – surgical wound on the neck; hypoglossal nerve is preserved*

Рис. 9. *Удаленный макропрепарат: КЯ – резецированная часть корня языка; МЯ – резецированная часть мобильной порции языка; М – небная миндалина; О – опухоль*
Fig. 9. *Gross specimen of the removed tumor: КЯ – resected portion of the tongue root; МЯ – resected portion of the mobile tongue; M – palatine tonsil; O – tumor*

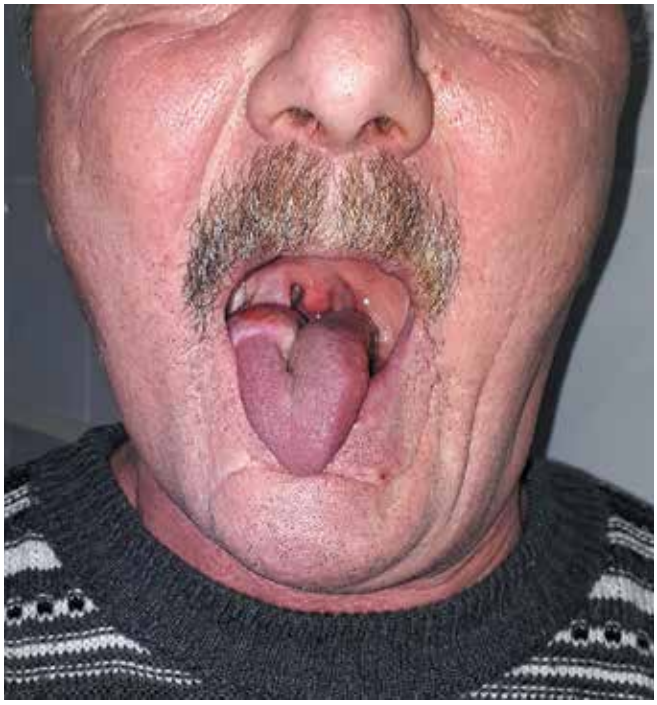

Рис. 10. *Внешний вид и подвижность языка через 8 мес после удаления опухоли правой небной миндалины*
Fig. 10. *Tongue appearance and mobility 8 months after the removal of the right palatine tonsil tumor*

Результаты

В раннем послеоперационном периоде умер 1 пациент, послеоперационная летальность составила 1,4 %. Причиной смерти на 21-е сутки после хирурги-

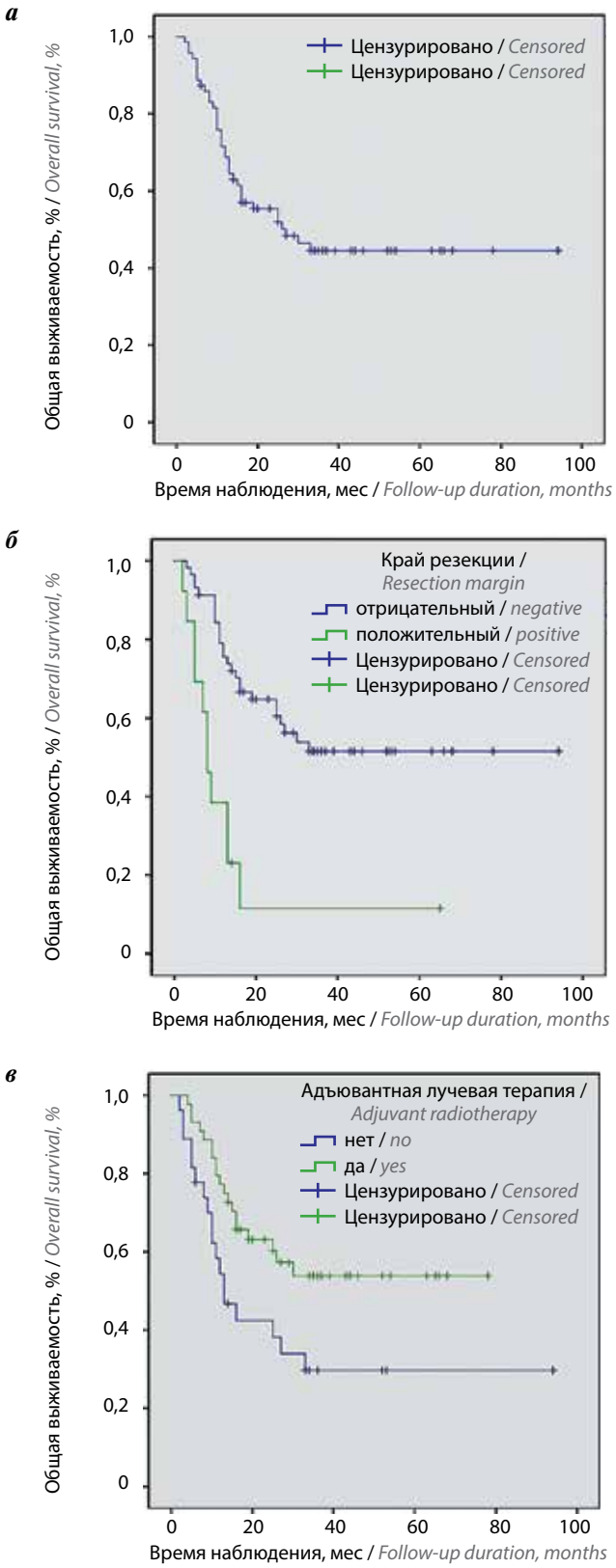

Рис. 11. *Выживаемость, определенная по методу Каплана–Майера: а – общая, б – при положительном и отрицательном крае резекции; в – в зависимости от проведения адъювантного лечения*

Fig. 11. *Kaplan–Meier survival curves: a – overall, б – in patients with positive and negative resection margin; в – depending on the use of adjuvant treatment*

ческого вмешательства стала перфоративная язва двенадцатиперстной кишки. Таким образом, проведен анализ отдаленных результатов у 71 пациента. Срок наблюдения варьировал от 1 до 94 мес, составив в среднем 27 мес. На данном сроке наблюдения умерли 37 (52 %) пациентов. У 33 из них (89 % от общего числа умерших) причиной смерти был РРГ: локорегионарный рецидив заболевания – у 30 пациентов, отдаленные метастазы (в головном мозге – у 1, в легких – у 1, множественные метастазы в легких и костях – у 1). Медиана выживаемости составила 27 мес (95 % ДИ 11,5–42,5 мес), 3-летняя общая выживаемость – 44 %. График общей выживаемости пациентов, определенной по методу Каплана–Майера, представлен на рис. 11*а*. Из 34 живых пациентов лишь 1 пациент был не способен к приему пищи через естественные пути (2,9 %). При статистическом однофакторном анализе установлено, что наибольшее влияние на прогноз оказывают результаты гистологического исследования края резекции (p <0,0001) (рис. 11*б*) и проведение адъювантной терапии (p <0,01) (рис. 11*в*).

Обсуждение

Наш опыт показывает, что РРГ III–IV стадии по-прежнему остается серьезным заболеванием с высоким риском смерти в ближайшие годы после окончания лечения. На первый взгляд, 3-летняя выживаемость, составившая 44 %, сильно отличается в худшую сторону от результатов, которые можно найти в медицинской литературе. Для примера приведем 2 работы из США. University of Texas M.D. Anderson Cancer Center (Техас) опубликовал результаты ЛТ или ХЛТ 1046 пациентов с III–IVb стадиями РРГ за 2000–2007 гг.: 5-летняя общая выживаемость составила 78 % при показателе локорегионарного контроля 87 % [21]. В другой работе обобщены данные о 84 пациентах, проходивших комбинированное лечение (трансоральная микрохирургия и адъювантная ЛТ или ХЛТ) в 1996–2006 гг.: 5-летняя общая выживаемость составила 88 %.

Столь заметная разница в результатах может быть следствием субъективизма в отборе пациентов, присущего любому исследованию в отдельно взятом медицинском учреждении. По этой причине данные национальных канцер-регистров являются более объективными, точнее отражающими реальную ситуацию. Наверное, этим объясняется отличие результатов, полученных в вышеупомянутых исследованиях, от результатов анализа данных национального канцер-регистра США (43 983 пациента за 1998–2009 гг., т. е. почти за тот же самый период), согласно которым вероятностная 5-летняя выживаемость пациентов с РРГ всех стадий, оцененная по методу Каплана–Майера, составила 43,48 % после ЛТ, 54,63 % после ХЛТ и 63,95 % после хирургического лечения [22]. Несколько устаревший анализ данных канцер-регистра

Британской Колумбии, одной из провинций Канады (за 1986–1990 гг.), показал, что 5-летняя общая выживаемость пациентов с РРГ III и IV стадий составила 43 и 17 % соответственно [23]. Поскольку ежегодный прирост выживаемости в Канаде за последние десятилетия составил 1,5 % для мужчин и 0,4 % для женщин [24], маловероятно, что в настоящее время рассматриваемые показатели достигли 80–90 %. Объединенные данные 12 национальных онкологических центров Индии за 2006–2009 гг. показали, что 5-летняя выживаемость пациентов с РРГ всех стадий составила 34,9 % [25]. Таким образом, результаты, полученные в настоящем исследовании, и статистические данные, приведенные выше, свидетельствуют о том, что местнораспространенный РРГ остается достаточно опасным заболеванием.

Широкий разброс показателей эффективности лечения может быть обусловлен и другой причиной – биологической и географической неоднородностью распространенности РРГ. Общепризнанно, что прогноз при ВПЧ-ассоциированном РРГ, независимо от метода лечения, гораздо лучше, чем при ВПЧ-негативном РРГ, основными факторами риска развития которого остаются табакокурение и употребление алкоголя [26]. Определенные регионы мира испытывают резкий рост заболеваемости РРГ, ассоциированным с носительством вируса папилломы человека (ВПЧ). Значительное увеличение распространенности ВПЧ-ассоциированного РРГ в Северной Америке и Западной Европе не является глобальным процессом – в других регионах она остается достаточно низкой и не имеет тенденции к росту. Например, анализ данных 4 международных клинических исследований показал, что распространенность ВПЧ-позитивного орофарингеального рака составила 37 % в странах Западной Европы и лишь 6 и 2 % в Восточной Европе и Азии соответственно [27]. Данная проблема в России пока изучена недостаточно глубоко, но с учетом распространенности ВПЧ-позитивного рака в соседних регионах можно предположить, что основную массу пациентов в нашей стране составляют больные с ВПЧ-негативным раком, при котором прогноз значительно хуже.

Успех хирургического лечения РРГ во многом зависит от выбранного операционного доступа. Подчеркнем, что даже без применения современных технологических достижений (роботизированной хирургии, трансоральной лазерной микрохирургии) представляется возможным использование щадящих доступов, не затрагивающих костную ткань нижней челюсти, в большом числе случаев. Необходимость выполнения мандибулэктомии, когда-то считавшейся чуть ли не универсальным доступом [28], в настоящее время возникает нечасто – в 15 % случаев РРГ. Необходимо подчеркнуть, что при РРГ речь идет о создании латеральных дефектов нижней челюсти, фактически – о резекции ее угла. Такие дефекты достаточно хорошо переносятся пациентами даже при отсутствии костной пластики. Гораздо труднее реабилитировать пациента, перенесшего тотальную глоссэктомию, но использование микрохирургической пластики позволяет это сделать у подавляющего большинства пациентов. Таким образом, у 64 (88,5 %) из 72 пациентов использован хирургический подход, ориентированный на сохранение функции, подтверждением чего является и тот факт, что только 1 (2,9 %) из 34 живущих пациентов принимает пищу через гастростому, а не через рот. К сожалению, инвазия массивной опухоли в гортанные структуры делает применение хирургического способа с целью сохранения функции малоперспективным: у 8 пациентов (11,5 %) большая распространенность первичной опухоли обусловила необходимость ларингэктомии.

Из множества факторов, влияющих на прогноз РРГ, необходимо остановиться на двух, которые непосредственно связаны с работой врачей, осуществляющих лечение. В первую очередь, это состояние края резекции. Анатомические особенности ротоглотки: небольшой размер, сложное строение, глубокое расположение, смежность с носоглоткой и основанием черепа сверху и со структурами гортани и гортаноглотки снизу – делают возможность широкого отступа от края опухоли постоянно обсуждаемой проблемой. Частота выявления положительного края резекции колеблется от 5 до 38 % [29–31]. В подавляющем большинстве сообщений положительный край резекции признан предиктором увеличения частоты местных рецидивов (как минимум в 2 раза) и уменьшения выживаемости, как общей, так и специфической [30, 31]. Наибольшая трудность возникает при определении глубокого края резекции, что согласуется с данными и других хирургов. J. McMahon и соавт. сообщают, что положительный край резекции зафиксирован у 25 (37 %) из 68 пациентов, при этом микроскопические признаки опухоли определены в крае резекции в 21 случае, т. е. в большинстве препаратов. Поверхностный край оказался положительным лишь в 7 случаях (3 пациента имели как микроскопические, так и макроскопические признаки опухолевой ткани в крае резекции) [30]. Это обусловливает необходимость тщательного дооперационного определения объема резекции первичной опухоли с использованием современных методик визуализации – компьютерной и магнитно-резонансной томографии с контрастным усилением. Возможно, достаточно большая доля нерадикальных операций, в том числе с выявлением макроскопических признаков опухоли в крае резекции (R2), обусловлена недооценкой степени распространенности опухоли.

Другим фактором, оказавшим серьезное негативное влияние на онкологические результаты, оказалась незавершенность комбинированного или

комплексного лечения (рис. 11*в*). К сожалению, только 63,4 % пациентов в данной серии прошли адъювантное лечение – это крайне низкий показатель. Роль хирурга-онколога в этой связи заключается в минимизации осложнений оперативного лечения, что должно создать предпосылки для своевременного начала послеоперационной ЛТ. Кроме того, важна и образовательная функция врача, который должен приложить все усилия, чтобы убедить пациента в необходимости всех видов противоопухолевого лечения. Таким образом, снижение частоты обнаружения положительного края резекции и проведение всех этапов противоопухолевого лечения будут способствовать повышению онкологической эффективности хирургического лечения местно-распространенного РРГ.

Заключение

Хирургический метод является в какой-то степени недооцененным в лечении местно-распространенного РРГ. Определенное усиление интереса к нему вызвано внедрением новых технологий – роботизированной, трансоральной лазерной микрохирургии, которые, однако, доступны далеко не в каждой клинике. Поэтому традиционные методы хирургического лечения сохраняют свое значение, а современные методы реконструкции абляционных дефектов позволяют добиться приемлемой реабилитации пациента в большинстве случаев. Сложность анатомии ротоглотки обусловливает необходимость тщательного предоперационного определения объема резекции первичной опухоли.

ЛИТЕРАТУРА / REFERENCES

1. Клинические рекомендации по лечению опухолей головы и шеи Общенациональной онкологической сети (США). М.: АБВ-пресс, 2011. [Clinical practice guidelines in oncology head and neck cancers of the National Comprehensive Cancer Network (USA). Moscow: ABV-Press, 2011. (In Russ.)].
2. Пачес А.И. Опухоли головы и шеи. М.: Медицина, 2009. С. 333–334. [Paches A.I. Head and neck tumors. Moscow: Meditsina, 1983. Pp. 333–334. (In Russ.)].
3. Shah J., Patel S., Singh B. Pharynx and esophagus. In: Jatin Shah's head and neck surgery and oncology. 4th edn. Philadelphia: Elsevier, 2012. Pp. 290–356.
4. Daly J., Friedman M. Carcinoma of the tonsil. Laryngoscope 1960;70(5):595–615. DOI: 10.1288/00005537-196005000-00003. PMID: 13813869.
5. O'Hara J., MacKenzie K. Surgical versus non-surgical management of early stage oropharyngeal squamous cell carcinoma. Eur Arch Otorhinolaryngol 2011;268(3):437–42. DOI: 10.1007/s00405-010-1362-4. PMID: 20799040.
6. Jaber J.J., Moreira J., Canar W.J., Bier-Laning C.M. A 25-year analysis of veterans treated for tonsillar squamous cell carcinoma. Arch Otolaryngol Head Neck Surg 2009;135(11):1147–53. DOI: 10.1001/archoto.2009.164. PMID: 19917929.
7. Poulsen M., Porceddu S.V., Kingsley P.A. et al. Locally advanced tonsillar squamous cell carcinoma: treatment approach revisited. Laryngoscope 2007;117(1):45–50. DOI: 10.1097/01.mlg.0000243044.91193.32. PMID: 17202929.
8. Riley R.W., Fee W.E. Jr, Goffinet D. et al. Squamous cell carcinoma of the base of the tongue. Otolaryngol Head Neck Surg 1983;91(2):143–50. DOI: 10.1177/019459988309100206. PMID: 6408570.
9. Parsons J.T., Mendenhall W.M., Stringer S.P. et al. Squamous cell carcinoma of the oropharynx: surgery, radiation therapy, or both. Cancer 2002;94(11):2967–80. DOI: 10.1002/cncr.10567. PMID: 12115386.
10. Boscolo-Rizzo P., Gava A., Baggio V. et al. Matched survival analysis in patients with locoregionally advanced resectable oropharyngeal carcinoma: platinum-based induction and concurrent chemoradiotherapy *versus* primary surgical resection. Int J Radiat Oncol Biol Phys 2011;80(1):154–60. DOI: 10.1016/j.ijrobp.2010.01.032. PMID: 20864267.
11. Shirazi H.A., Sivanandan R., Goode R. et al. Advanced-staged tonsillar squamous carcinoma: organ preservation *versus* surgical management of the primary site. Head Neck 2006;28(7):587–94. DOI: 10.1002/hed.20372. PMID: 16475199.
12. Allal A., Nicoucar K., Mach N., Dulguerov P. Quality of life in patients with oropharynx carcinomas: assessment after accelerated radiotherapy with or without chemotherapy *versus* radical surgery and postoperative radiotherapy. Head Neck 2003;25(10):833–9. DOI: 10.1002/hed.10302. PMID: 12966507.
13. Boscolo-Rizzo P., Stellin M., Fuson R. et al. Long-term quality of life after treatment for locally advanced oropharyngeal carcinoma: surgery and postoperative radiotherapy *versus* concurrent chemoradiation. Oral Oncology 2009;45(11):953–7. DOI: 10.1016/j.oraloncology.2009.06.005. PMID: 19665919.
14. Mowry S.E., Ho A., Lotempio M.M. et al. Quality of life in advanced oropharyngeal carcinoma after chemoradiation *versus* surgery and radiation. Laryngoscope 2006;116(9):1589–93. DOI: 10.1097/01.mlg.0000233244.18901.44. PMID: 16954985.
15. Pourel N., Peiffert D., Lartigau E. et al. Quality of life in long-term survivors of oropharynx carcinoma. Int J Radiat Oncol Biol Phys 2002;54(3):742–51. DOI: 10.1016/s0360-3016(02)02959-0. PMID: 12377326.
16. Ling D.C., Chapman B.V., Kim J. et al. Oncologic outcomes and patient-reported quality of life in patients with oropharyngeal squamous cell carcinoma treated with definitive transoral robotic surgery *versus* definitive chemoradiation. Oral Oncol 2016;61:41–6. DOI: 10.1016/j.oraloncology.2016.08.004. PMID: 27688103.
17. Haughey B.H., Hinni M.L., Salassa J.R. et al. Transoral laser microsurgery as primary treatment for advance-stage oropharyngeal cancer: a United States multicenter study. Head Neck 2011;33(12):1683–94. DOI: 10.1002/hed.21669. PMID: 21284056.
18. Evans M., Jones T.M. Transoral surgery or radiotherapy for oropharyngeal carcinoma: is it either or...? Clin Oncol (R Coll Radiol) 2016;28(7):413–20. DOI: 10.1016/j.clon.2016.02.010. PMID: 26988463.
19. Laccourreye O., Malinvaud D., Alzahrani H. et al. Conventional transoral

surgery for stage I–II squamous cell carcinoma of the tonsillar region. Head Neck 2013;35(5):653–9. DOI: 10.1002/hed.23018. PMID: 22605677.
20. Masuda M., Fukushima J., Kadota H. et al. Mandible preserving pull-through oropharyngectomy for advanced oropharyngeal cancer: a pilot study. Auris Nasus Larynx 2011;38(3):392–7. DOI: 10.1016/j.anl.2010.08.010. PMID: 20980111.
21. Garden A.S., Kies M.S., Morrison W.H. et al. Outcomes and patterns of care of patients with locally advanced oropharyngeal carcinoma treated in the early 21st century. Radiat Oncol 2013;8(1):21. DOI: 10.1186/1748-717X-8-21. PMID: 23360540.
22. Chen A.Y., Zhu J., Fedewa S. Temporal trends in oropharyngeal cancer treatment and survival: 1998–2009. Laryngoscope 2014;124(1):131–8. DOI: 10.1002/lary.24296. PMID: 23832649.
23. Tiwana M., Wu J., Hay J. et al. 25 year survival outcomes for squamous cell carcinomas of the head and neck: population-based outcomes from a Canadian province. Oral Oncol 2014;50(7):651–6. DOI: 10.1016/j.oraloncology. 2014.03.009. PMID: 24731736.
24. Johnson-Obaseki S., McDonald J.T., Corsten M., Rourke R. Head and neck cancer in Canada: trends 1992 to 2007. Otolaryngol Head Neck Surg 2012;147(1):74–8. DOI: 10.1177/0194599812437332. PMID: 22328702.
25. Nandakumar A., Rath G., Kataki A. et al. Survival in head and neck cancers – results of a multi-institution study. Asian Pac J Cancer Prev 2016;17(4):1745–54. DOI: 10.7314/apjcp.2016.17.4.1745. PMID: 27221826.
26. Wang M., Liu I.Y., Gornbein J.A., Nguyen C.T. HPV-positive oropharyngeal carcinoma: a systematic review of treatment and prognosis. Otolaryngol Head Neck Surg 2015;153(5):758–69. DOI: 10.1177/0194599815592157. PMID: 26124261.
27. Mehanna H., Franklin N., Compton N. et al. Geographic variation in human papillomavirus-related oropharyngeal cancer: data from 4 multinational randomized trials. Head Neck 2016;38 Suppl 1: E1863–9. DOI: 10.1002/hed.24336. PMID: 26749143.
28. Rolander T.L., Everts E.C., Shumrick D.A. Carcinoma of the tonsil: a planned combined therapy approach. Laryngoscope 1971;81(8):1199–207. DOI: 10.1288/00005537-197108000-00003. PMID: 4936465.
29. Molony P., Kharytaniuk N., Boyle S. et al. Impact of positive margins on outcomes of oropharyngeal squamous cell carcinoma according to p16 status. Head Neck 2017;39(8):1680–8. DOI: 10.1002/hed.24824. PMID: 28560813.
30. McMahon J.D., Devine J.C., Hetherington J. et al. Involved surgical margins in oral and oropharyngeal carcinoma – an anatomical problem? Br J Oral Maxillofac Surg 2011;49(3):172–5. DOI: 10.1016/j.bjoms.2010.02.014. PMID: 20674106.
31. Slootweg P.J., Hordijk G.J., Schade Y. et al. Treatment failure and margin status in head and neck cancer. A critical view on the potential value of molecular pathology. Oral Oncol 2002;38(5):500–3. DOI: 10.1016/s1368–8375(01) 00092–6. PMID: 12110346.

Вклад авторов
А.В. Карпенко: обзор публикаций по теме статьи, анализ полученных данных, написание текста статьи;
Р.Р. Сибгатуллин: получение данных для анализа, написание текста статьи;
А.А. Бойко: анализ полученных данных;
Н.С. Чуманихина: получение данных для анализа;
Е.Ю. Ломтева: получение данных для анализа;
М.В. Лаврова: получение данных для анализа;
М.Г. Костова: обзор публикаций по теме статьи;
О.М. Николаева: получение данных для анализа.
Authors' contributions
A.V. Karpenko: reviewing of publications of the article's theme, analysis of the obtained data, article writing;
R.R. Sibgatullin: obtaining data for analysis, article writing;
A.A. Boyko: analysis of the obtained data;
N.S. Chumanikhina: obtaining data for analysis;
E.Yu. Lomteva: obtaining data for analysis;
M.V. Lavrova: obtaining data for analysis;
M.G. Kostova: reviewing of publications of the article's theme;
O.M. Nikolayeva: obtaining data for analysis.

ORCID авторов / ORCID of authors
А.В. Карпенко / A.V. Karpenko: https://orcid.org/0000-0002-4756-1310
Р.Р. Сибгатуллин / R.R. Sibgatullin: https://orcid.org/0000-0003-3219-4420
А.А. Бойко / A.A. Boyko: https://orcid.org/0000-0003-1400-7775
Н.С. Чуманихина / N.S. Chumanikhina: https://orcid.org/0000-0002-0398-7491
Е.Ю. Ломтева / E.Yu. Lomteva: https://orcid.org/0000-0002-6969-6988
М.В. Лаврова / M.V. Lavrova: https://orcid.org/0000-0002-1820-7849
М.Г. Костова / M.G. Kostova: https://orcid.org/0000-0003-4597-184X
О.М. Николаева / O.M. Nikolayeva: https://orcid.org/0000-0003-3658-4493

Конфликт интересов. Авторы заявляют об отсутствии конфликта интересов.
Conflict of interest. The authors declare no conflict of interest.

Финансирование. Исследование проведено без спонсорской поддержки.
Financing. The study was performed without external funding.

Информированное согласие. Пациенты подписали информированное согласие на публикацию своих данных.
Informed consent. The patients gave written informed consent for the publication of their data.

Статья поступила: 09.06.2018. **Принята к публикации:** 24.08.2018.
Article received: 09.06.2018. **Accepted for publication:** 24.08.2018.

Влияние реконструктивного этапа на течение послеоперационного периода у пациентов с раком полости рта

А.А. Бойко[1], А.В. Карпенко[1], Е.М. Трунин[2], Р.Р. Сибгатуллин[1], Н.С. Чуманихина[1], О.М. Николаева[1], И.А. Того[1], М.Г. Костова[1]

[1]ГБУЗ «Ленинградский областной онкологический диспансер»; Россия, 191104 Санкт-Петербург, Литейный просп., 37;
[2]ФГБОУ ВО «Северо-Западный государственный медицинский университет им. И.И. Мечникова» Минздрава России; Россия, 191015 Санкт-Петербург, ул. Кирочная, 41

Контакты: *Андрей Викторович Карпенко andrei_karpenko@mail.ru*

Цель исследования *– оценить влияние реконструктивного этапа на течение послеоперационного периода у пациентов с раком полости рта.*
Материалы и методы. *Выполнен ретроспективный анализ медицинской документации 174 пациентов (121 мужчины и 53 женщин в возрасте от 36 до 84 лет (в среднем 58,26 ± 8,72 года) с раком полости рта, проходивших лечение с января 2009 г. по июнь 2016 г. В зависимости от характера реконструктивного этапа пациенты были разделены на 3 группы: 1-ю составили 59 пациентов, у которых для устранения дефектов были использованы лоскуты с осевым кровоснабжением, 2-ю группу – 83 пациента, у которых реконструктивный этап операции выполнен с применением микрохирургических методов, контрольную группу – 32 пациента, у которых для устранения дефекта не использовался дополнительный пластический материал. Течение послеоперационного периода оценивали по следующим параметрам: по продолжительности операции и госпитализации, длительности пребывания в отделении реанимации, частоте серьезных и несерьезных осложнений. Критерием отличия серьезных и несерьезных осложнений считали факт возврата пациента в операционную.*
Результаты. *Реконструктивный этап увеличивал длительность операции на 72,12 мин в 1-й группе и на 285,72 мин во 2-й группе, длительность пребывания в отделении реанимации – на 0,67 и 2,58 дня соответственно, срок госпитализации – на 33,9 и 40,4 %. Частота осложнений была выше в 1-й и 2-й группах, чем в контрольной (6,6 %), причем вид реконструкции почти не влиял на нее (42,37 % в 1-й группе и 38,55 % во 2-й группе). Частота серьезных осложнений оказалась выше во 2-й группе, частота частичного некроза лоскута – в 1-й группе.*
Заключение. *Проведение реконструктивного этапа операции у пациентов с раком полости рта представляется абсолютно оправданным, так как это дает им шанс на возвращение к полноценной жизни. Микрохирургическая реконструкция требует больших трудовых и материальных затрат, однако общее число осложнений при ее применении не отличается от такового при применении лоскутов с осевым кровоснабжением.*

Ключевые слова: *реконструкция, рак полости рта, регионарные лоскуты, микрохирургические лоскуты, осложнения, послеоперационный период*

Для цитирования: *Бойко А.А., Карпенко А.В., Трунин Е.М. и др. Влияние реконструктивного этапа на течение послеоперационного периода у пациентов с раком полости рта. Опухоли головы и шеи 2018;8(3):46–52.*

DOI: 10.17650/2222-1468-2018-8-3-46-52

Impact of a reconstructive stage on the postoperative course in patients with oral cancer

A.A. Boyko[1], A.V. Karpenko[1], E.M. Trunin[2], R.R. Sibgatullin[1], N.S. Chumanikhina[1], O.M. Nikolaeva[1], I.A. Togo[1], M.G. Kostova[1]

[1]Leningrad Regional Oncologic Dispensary; 37 Liteyny Ave., Saint Petersburg 191104, Russia;
[2]North-Western State Medical University n. a. I.I. Mechnikov, Ministry of Health of Russia; 41 Kirochnaya St., Saint Petersburg 191015, Russia

The study objective *is to assess effect of the reconstructive stage on the course of the postoperative period in patients with oral cancer.*
Materials and methods. *A retrospective analysis of medical records of 174 patients (121 men and 53 women) aged 36 to 84 years (average 58.26 ± 8.72 years) with oral cancer undergoing treatment from January 2009 to June 2016 was performed. Depending on the nature of the reconstructive stage, the patients were divided into 3 groups. The group 1 consisted of 59 patients, to eliminate the defects of which flaps were taken on axial blood supply, the group 2 included 83 patients who had a reconstructive phase of the operation included a microsurgical reconstruction; 32 patients who had not used additional plastic material to eliminate the defect made up the control group. The following*

parameters were taken as evaluation parameters: the duration of the operation and hospitalization, the time spent in the intensive care unit, the frequency of serious and frivolous complications. The criterion for distinguishing serious and unserious complications is the fact that the patient returned to the operating room.

Results. *The reconstructive stage increased the operation duration by 72.12 min in the group 1 and by 285.72 min in the group 2, the length of stay in the intensive care unit – by 0.67 and 2.58 days, respectively, the hospital stay – by 33.9 and 40.4 %. The incidence of complications was higher in the groups 1 and 2 than in the control (6.6 %), and the type of reconstruction had almost no effect on it (42.37 % in the group 1 and 38.55 % in group 2). The frequency of serious complications was higher in the group 2, the frequency of partial flap necrosis – in the group 1.*

Conclusion. *The inclusion of a reconstructive stage into the protocol of surgical treatment for oral cancer is absolutely reasonable, because it gives the patients a chance to return to their normal lives. Microsurgical reconstruction is a costly and labour-consuming procedure; however, it has almost the same number of complication as reconstructive surgery with flaps with an axial blood supply.*

Key words: *reconstruction, oral cancer, regional flaps, microsurgical flaps, complications, postoperative period*

For citation: *Boyko A.A., Karpenko A.V., Trunin E.M. et al. Impact of a reconstructive stage on the postoperative course in patients with oral cancer. Opukholi golovy i shei = Head and Neck Tumors 2018;8(3):46–52.*

Введение

В течение многих десятилетий основным методом лечения рака полости рта считается хирургический (в сочетании с адъювантной лучевой терапией или без ее применения). Стандартное оперативное вмешательство по поводу рака полости рта включает этапы формирования доступа, удаления первичной опухоли и, в подавляющем большинстве случаев, шейной диссекции. По мере развития хирургии в объем операции стали включать и реконструктивный этап, который претерпел наибольшие изменения: на смену пластике местными тканями сначала пришли методики реконструкции с применением регионарных лоскутов с осевым кровоснабжением [1–5], а затем – с применением свободных реваскуляризированных лоскутов [6–8]. Эти подходы к устранению дефектов ротовой полости, доминирующие на данный момент, подвергаются дальнейшим усовершенствованиям и модификациям.

С формальной точки зрения добавление реконструктивного этапа означает усложнение стандартной операции: создание дополнительной (донорской) раны и проведение дополнительных хирургических манипуляций в реципиентной зоне. Однако именно реконструктивный этап позволяет максимально полно реабилитировать пациента, а в некоторых случаях только одномоментное с удалением опухоли устранение дефекта может служить оправданием попытки оперативного лечения, так как в противном случае пациент оказался бы глубоким инвалидом в физиологическом и социальном аспектах.

Вопрос о влиянии реконструктивного этапа на частоту и характер послеоперационных осложнений обсуждается в достаточно большом числе работ [9–13], которые носят в основном описательный характер. Считается, что обычные или специфические осложнения могут развиться вне зависимости от проведения реконструктивного этапа операции.

Цель исследования – сравнить показатели, характеризующие течение послеоперационного периода, у пациентов с раком полости рта в зависимости от включения реконструктивного этапа в объем хирургического лечения.

Материалы и методы

Проведен ретроспективный анализ медицинской документации пациентов с раком полости рта, прошедших хирургическое лечение в период с января 2009 г. по июнь 2016 г. в отделении опухолей головы и шеи ГБУЗ «Ленинградский областной онкологический диспансер». В исследование не включались: 1) пациенты, прошедшие курс лучевой или химиолучевой терапии, так как они заведомо имели большой риск возникновения осложнений; 2) пациенты, у которых первичную опухоль удаляли без выполнения шейной диссекции. Стадию опухоли определяли по классификации TNM [14]. Для удаления опухолей использовали трансоральный доступ, комбинированный (через шею и рот) и мандибулэктомию.

Для оценки влияния реконструктивного этапа на течение послеоперационного периода все пациенты были распределены по 3 группам. В 1-ю группу вошли пациенты, у которых для выполнения пластики применялись лоскуты с осевым кровоснабжением, во 2-ю группу – пациенты, которые перенесли микрохирургическую реконструкцию дефектов, в контрольную группу – пациенты, у которых реконструкция была проведена без использования дополнительного пластического материала.

В 1-й группе для устранения дефектов использованы подподъязычные кожно-мышечные лоскуты, кожно-мышечные лоскуты с включением большой грудной мышцы, кожно-фасциальные супраклавикулярные лоскуты и кожно-мышечные субментальные лоскуты.

Во 2-й группе для устранения дефектов использованы лучевые кожно-фасциальные лоскуты, кожно-мышечные переднелатеральные бедренные лоскуты, кожно-костные лопаточные лоскуты, кожно-костные малоберцовые лоскуты и кожно-мышечные торакодорсальные лоскуты.

Оценивали длительность операции, госпитализации, пребывания в отделении реанимации и интенсивной терапии (ОРИТ), частоту послеоперационных осложнений, в том числе серьезных и несерьезных.

Критерием, отличающим серьезные осложнения от несерьезных, является необходимость возврата пациента в операционную. Данного подхода к оценке осложнений придерживаются и другие исследователи [13, 15, 16].

Статистическая обработка материала выполнена с использованием пакета программ Statistica for Windows v. 10.0.

Сопоставление частот качественных характеристик послеоперационного периода, а также различных осложнений проводилось с помощью непараметрических методов (критерия χ^2, в том числе с поправкой Йетса для малых групп, критерия Фишера).

Сравнение количественных характеристик в выделенных по различным признакам группах осуществлялось с использованием критериев Манна–Уитни, медианного критерия χ^2 и модуля ANOVA.

Результаты и обсуждение

Характеристика пациентов по полу и возрасту дана в табл. 1. Критериям включения соответствовали 174 пациента (121 мужчина и 53 женщины) в возрасте от 36 до 84 лет (средний возраст 58,26 ± 8,72). В 1-ю группу вошли 59 (34,0 %) пациентов, во 2-ю группу – 83 (47,6 %), в контрольную группу – 32 (18,4 %). Для замещения дефектов ротовой полости в 1-й группе были использованы 41 (23,56 %) подподъязычный кожно-мышечный лоскут, 12 (6,89 %) кожно-мышечных лоскутов с включением большой грудной мышцы, 2 (1,14 %) кожно-фасциальных супраклавикулярных лоскута и 4 (2,29 %) кожно-мышечных субментальных лоскута. Для реконструкции дефектов во 2-й группе были использованы 28 (16,09 %) лучевых кожно-фасциальных лоскутов, 47 (27,01 %) кожно-мышечных переднелатеральных бедренных лоскутов, 4 (2,29 %) кожно-костных лопаточных лоскута, 3 (1,72 %) кожно-костных малоберцовых лоскута и 1 (0,57 %) кожно-мышечный торакодорсальный лоскут.

Группы оказались сопоставимыми по возрастному и половому критерию, однако в 1-й и 2-й группах гораздо большее число пациентов имели местно-распространенные опухоли III–IV стадии.

Деление пациентов на группы в данном исследовании представляет собой не совсем корректную модель для сравнения течения послеоперационного периода, так как пациенты контрольной группы изначально находились в более благоприятной позиции: имели небольшие по размерам первичные опухоли (100 %), которые были удалены преимущественно (в 81,25 % случаев) чрезротовым способом, что устраняло риск развития слюнного свища, не требовало применения аутотрансплантата, т. е. исключало создание дополнительной раны, а это, в свою очередь, снижало риск развития раневых осложнений. Удаление опухоли в 1-й и 2-й группах чаще всего проводилось с использованием комбинированного доступа или мандибулэктомии (в 74,57 и 97,59 % случаев соответственно), что обусловливало изначальное сообщение раны на шее с нестерильной ротовой полостью с более высоким риском развития раневой инфекции. Однако без реконструкции у подавляющего большинства пациентов 1-й и 2-й групп образующиеся дефекты привели бы к существенному снижению качества жизни и сделали ли бы практически невозможной функционально значимую реабилитацию и возвращение пациента к активной жизни. Более того, в ряде случаев, например при тотальной глоссэктомии (см. рисунок), при отсутствии реконструктивного этапа оперативное лечение в целом было бы неоправданным. Таким образом, с определенной степенью допущения включенных в 1-ю и 2-ю группы можно рассматривать как контингент пациентов, хирургическое лечение которых стало возможным только при применении современных методик реконструктивной хирургии.

По результатам исследования, проведение реконструктивного этапа, т. е. наиболее эффективное в настоящее время лечение рака полости рта, увеличило длительность операции в среднем на 72,12 мин (44,6 %) в 1-й группе и на 285,72 мин (176,9 %) во 2-й группе, длительность пребывания в ОРИТ – на 0,67 (61,4 %) и 2,58 (236,6 %) сут соответственно. Тем не менее длительность госпитализации увеличилась не так значительно – на 33,9 и 40,4 % соответственно в 1-й и 2-й группах (табл. 2). Если учесть, что микрохирургическая реконструкция должна проводиться 2 бригадами хирургов, то более чем двукратное увеличение длительности операции приводит к существенному росту материальных и трудовых затрат. Если удлинение пребывания в ОРИТ обусловлено в большей степени характером наблюдения за пациентами, перенесшими микрохирургическую реконструкцию, то увеличение срока госпитализации напрямую связано с возникшими осложнениями.

Известно, что частота развития осложнений после операций на органах головы и шеи варьирует в широких пределах [17]. В нашем исследовании общая частота осложнений была выше в 1-й и 2-й группах, чем в контрольной (6,25 %), но вид реконструкции мало влиял на нее (42,37 % в 1-й группе и 38,55 % во 2-й группе) (см. табл. 2), при этом частота осложнений

Таблица 1. *Общая характеристика пациентов с раком полости рта*

Table 1. *General characteristics of patients with oral cancer*

Показатель Parameter	Контрольная группа Control group	1-я группа Group 1	2-я группа Group 2	*p*
Пол, абс. (%): Gender, abs. (%): мужской male женский female	 22 (68,74) 10 (31,25)	 46 (77,97) 13 (22,03)	 53 (63,86) 30 (36,14)	$p > 0{,}05$
Возраст, M ± σ (min–max), лет, Age, M ± σ (min–max), years	59,47 ± 9,69 (39–84)	60,25 ± 9,35 (38–78)	56,37 ± 7,48 (36–76)	$p < 0{,}05$
Индекс массы тела, M ± σ (min–max), кг/м^2 Body mass index, M ± σ (min–max), kg/m^2	27,2 ± 5,9 (18,1–41,5)	25,1 ± 4,2 (16,14–33,95)	24,6 ± 4,5 (16,7–44,4)	$p < 0{,}05$
Число пациентов со стадией, %: Number of patients with tumor stage, %: T1–T2 T3–T4b	 100 0	 61,02 38,98	 12,04 87,96	$p < 0{,}05$
Число пациентов с распространенностью опухоли, %: Number of patients with tumor grade, %: I–II III–IV	 62,5 37,5	 30,51 69,49	 7,23 92,77	$p < 0{,}05$
Число случаев применения доступа, абс. (%): Number of cases of using surgical route, abs. (%): через рот transoral комбинированного через шею и рот combined transoral and transcervical мандибулэктомии mandibulectomy	 26 (81,25) 6 (18,75) 0	 15 (25,42) 43 (72,88) 1 (1,69)	 2 (2,41) 80 (96,39) 1 (1,20)	$p < 0{,}05$
Число случаев резекции нижней челюсти, абс. (%): Number of cases of mandibular resection, abs. (%): краевой marginal сегментарной segmental не проводилась no	 4 (12,50) 0 (0) 28 (87,50)	 21 (35,59) 9 (15,25) 29 (49,15)	 41 (49,40) 15 (18,07) 27 (32,53)	$p < 0{,}05$

в группе микрохирургической реконструкции соответствовала данным, опубликованным в других работах [17–19]. Однако частота серьезных осложнений оказалась значительно выше во 2-й группе, что определенно связано с развитием полного некроза микрохирургических лоскутов (табл. 3) – ситуации, которая делает абсолютно необходимым возврат пациента в операционную, удаление лоскута и выполнение повторной пластики. Хотя в литературе имеются сообщения о стопроцентном успехе реконструкции свободными реваскуляризированными лоскутами [18], в большинстве публикаций потеря 2–8 % лоскутов представляется неизбежной и считается приемлемым результатом [20–22]. Напротив, частота такого осложнения, как частичный некроз лоскута, оказалась значительно выше в 1-й группе, что, возможно, связано с использованием у большей части пациентов этой группы подподъязычного лоскута, для которого это осложнение характерно [13–25]. Стоит также отметить, что частота развития слюнного свища в 1-й и 2-й группах оказалась практически одинаковой (табл. 3).

Заключение

Современное развитие реконструктивной хирургии делает возможным применение различных методик для лечения пациентов с местно-распространенным раком полости рта. Значительное увеличение трудовых и материальных затрат, вызванное проведением реконструктивного этапа операции, представляется абсолютно оправданным, так как только реконструкция дает пациенту шанс на возвращение к полноценной жизни. Микрохирургическая реконструкция – более затратная

Таблица 2. *Длительность операции и показатели, характеризующие течение послеоперационного периода, у пациентов с раком полости рта в зависимости от проведения реконструктивного этапа*

Table 2. *Duration of surgery and parameters characterizing the postoperative course in patients with oral cancer depending on the presence of a reconstructive stage*

Показатель		Контрольная группа Control group	1-я группа Group 1	2-я группа Group 2	*p*
Длительность операции, мин, M ± σ Duration of surgery, min, M ± σ		161,5 ± 50,41	233,62 ± 74,02 (+44,6)	447,22 ± 90,52 (+176,9)	–
Длительность пребывания в отделении реанимации, сут, M ± σ Duration of stay in the intensive care unit, days, M ± σ		1,09 ± 0,64	1,76 ± 1,48 (+61,4)	3,67 ± 1,35 (+236,6)	–
Длительность госпитализации, сут, M ± σ Duration of hospital stay, days, M ± σ		15,53 ± 2,86	20,80 ± 4,62 (+33,9 %)	21,81 ± 4,89 (+40,4)	–
Общая частота послеоперационных осложнений Overall incidence of postoperative complications	абс. abs.	2	25	32	*p* <0,05
	%	6,25	42,37 (+36,12)	38,55 (+32,3)	
Частота серьезных осложнений Incidence of major complications	абс. abs.	0	4	11	*p* <0,05
	%	0	6,77 (+6,77)	13,25 (+13,25)	
Частота несерьезных осложнений Incidence of minor complications	абс. abs.	2	23	25	*p* <0,05
	%	6,25	38,98 (+32,73)	30,12 (+23,87)	

Примечание. *В скобках указана величина различий (%) со значениями контрольной группы.*
Note. *The difference (%) compared to the same parameters in the control group is shown in brackets.*

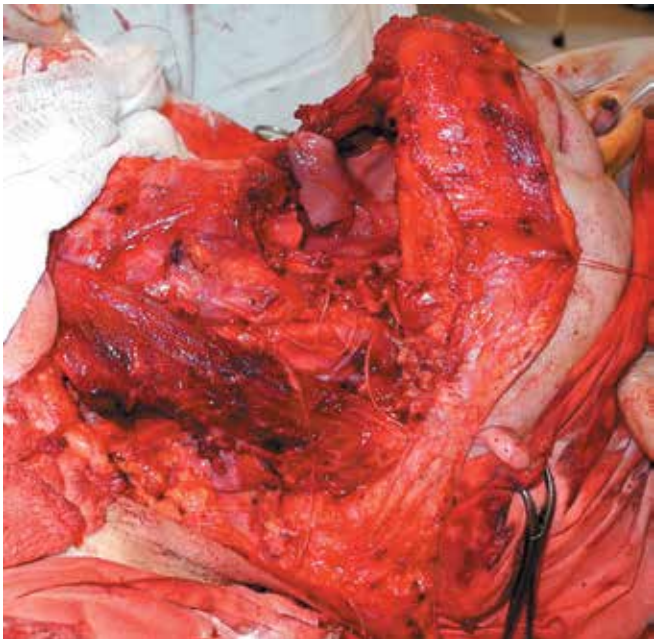

Рана после удаления опухоли полости рта, шейной диссекции
Wound after the removal of the oral tumor and neck dissection

методика, однако общая частота осложнений при ее применении не отличается от таковой при применении лоскутов с осевым кровоснабжением.

Таблица 3. *Частота различных послеоперационных осложнений у пациентов с раком полости рта в зависимости от проведения реконструктивного этапа, абс. (%)*

Table 3. *Incidence of postoperative complications in patients with oral cancer depending on the presence of a reconstructive stage, abs. (%)*

Осложнение Complication	Контрольная группа Control group	1-я группа Group 1	2-я группа Group 2
Фистулизация Fistulization	0	6 (10,16)	9 (10,84)
Кровотечения Bleeding	1 (3,12)	6 (10,16)	5 (6,02)
Расхождение швов Suture line disruption	2 (6,25)	14 (23,72)	20 (24,09)
Нагноение Suppuration	0	5 (8,47)	12 (14,45)
Некроз кожных лоскутов шеи Necrosis of the skin flaps of the neck	0	7 (11,86)	13 (15,66)
Частичный некроз трансплантата Partial graft necrosis	–	12 (20,22)	2 (2,4)
Полный некроз трансплантата Complete graft necrosis	–	1 (1,69)	6 (7,22)

ЛИТЕРАТУРА / REFERENCES

1. Ariyan S. The pectoralis major myocutaneous flap. A versatile flap for reconstruction in the head and neck. Plast Reconstr Surg 1979;63(1):73–81. DOI: 10.1097/00006534-197901000-00012. PMID: 372988.
2. Fernandes R. Local and regional flaps in head and neck reconstruction: a practical approach. Hoboken (NJ): Wiley-Blackwell, 2014. 264 p.
3. Tripathi M., Parshad S., Karwasra R.K., Singh V. Pectoralis major myocutaneous flap in head and neck reconstruction: an experience in 100 consecutive cases. Natl J Maxillofac Surg 2015;6(1):37–41. DOI: 10.4103/0975–5950.168225.
4. Ayad T., Xie L. Facial artery musculomucosal flap in head and neck reconstruction: a systematic review. Head Neck 2015;37(9):1375–86. DOI: 10.1002/hed.23734. PMID: 24798986.
5. Price J.C., Davis R.K. The deltopectoral flap vs the pectoralis major myocutaneous flap. Which one? Arch Otolaryngol 1984;110(1):35–40. DOI: 10.1001/archotol. 1984.00800270039011. PMID: 6689905.
6. Rohrich R.J., Hobar P.C. The use of free tissue transfer in head and neck reconstruction. In: Principle of oral and maxillofacial surgery. Ed. by L.J. Peterson. Philadelphia: JB Lippincott; 1992. Pp. 1015–1104.
7. Haughey B.H., Wilson E., Kluwe L. et al. Free flap reconstruction of the head and neck: analysis of 241 cases. Otolaryngol Head Neck Surg 2001;125(1):10–7. DOI: 10.1067/mhn.2001.116788. PMID: 11458207.
8. Suh J.D., Sercarz J.A., Abemayor E. et al. Analysis of outcome and complications in 400 cases of microvascular head and neck reconstruction. Arch Otolaryngol Head Neck Surg 2004;130(8):962–6. DOI: doi.org/10.1001/archotol.130.8.962. PMID: 15313867.
9. Aničin A., Šifrer R., Strojan P. Pectoralis major myocutaneous flap in primary and salvage head and neck cancer surgery. J Oral Maxillofac Surg 2015;73(10): 2057–64. DOI: 10.1016/j.joms. 2015.05.016. PMID: 26044607.
10. Chen Y.F., Wang T.H., Chiu Y.H., Chang D.H. Postoperative hematoma in microvascular reconstruction of the head and neck. Ann Plast Surg 2018;80(2S Suppl 1):S15–20. DOI: 10.1097/sap.0000000000001300. PMID: 29369911.
11. Hanasono M.M., Weinstock Y.E., Yu P. Reconstruction of extensive head and neck defects with multiple simultaneous free flaps. Plast Reconstr Surg 2008;122(6):1739–46. DOI: 10.1097/ prs.0b013e31818a9afa. PMID: 19050526.
12. Jones J.W. Reconstruction of a complex hemifacial deformity with multiple simultaneous free-flap transfers: case report. J Reconstr Microsurg 2003;19(2): 73–8. DOI: 10.1055/s-2003-37809. PMID: 12632303.
13. Bianchi B., Copelli C., Ferrari S. et al. Free flaps: outcomes and complications in head and neck reconstructions. J Craniomaxillofac Surg 2009;37(8): 438–42. DOI: 10.1016/j.jcms.2009.05.003. PMID: 19553132.
14. International Union Against Cancer (UICC). TNM Classification of Malignant Tumours, 7th edn. Ed. by L.H. Sobin, M.K. Gospodarowicz, Ch. Wittekind. New York: Wiley-Blackwell, 2009.
15. Singh B., Cordeiro P.G., Santamaria E. et al. Factors associated with complications in microvascular reconstruction of head and neck defects. Plast Reconstr Surg 1999;103(2):403–11. DOI: 10.1097/00006 534-199902000-00007. PMID: 9950525.
16. Classen D.A., Ward H. Complications in a consecutive series of 250 free flap operations. Ann Plast Surg 2006;56 (5):557–61. DOI: 10.1097/01.sap. 0000205830.39108.9a. PMID: 16641636.
17. Cunha T.F., Soares Melancia T.A., Zagalo Fernandes Ribeiro C.M. et al. Risk factors for surgical site infections in cervico-facial oncological surgery. J Craniomaxillofac Surg 2012;40(5):443–8. DOI: 10.1016/ j.jcms.2011.07.019. PMID: 21873075.
18. Zafereo M.E., Weber R.S., Lewin J.S. et al. Complications and functional outcomes following complex oropharyngeal reconstruction. Head Neck 2010;32(8):1003–11. DOI: 10.1002/ hed.21290. PMID: 19953614.
19. Santoro L., Tagliabue M., Massaro M.A. et al. Algorithm to predict postoperative complications in oropharyngeal and oral cavity carcinoma. Head Neck 2015;37(4):548–56. DOI: 10.1002/hed. 23637. PMID: 24677505.
20. Gusenoff J.A., Vega S.J., Jiang S. et al. Free tissue transfer: comparison of outcomes between university hospitals and community hospitals. Plast Reconstr Surg 2006;118(3):671–5. DOI: 10.1097/01.prs. 0000233203.84078.6b. PMID: 16932175.
21. Almadori G., Rigante M., Bussu F. et al. Impact of microvascular free flap reconstruction in oral cavity cancer: our experience in 130 cases. Acta Otorhinolaryngol Ital 2015;35(6):386–93. DOI: 10.14639/0392-100X-919. PMID: 26900243.
22. Tarsitano A., Ciocca L., Cipriani R. et al. Mandibular reconstruction using fibula free flap harvested using a customised cutting guide: how we do it. Acta Otorhinolaryngol Ital 2015;35(3): 198–201. PMID: 26246665.
23. Wang H.S., Shen J.W., Ma D.B. et al. The infrahyoid myocutaneous flap for reconstruction after resection of head and neck cancer. Cancer 1986;57(3):663–8. DOI: 10.1002/1097–0142(19860201) 57:3<663::aid-cncr2820570344>3.0. co;2-g. PMID: 3943003.
24. Deganello A., Manciocco V., Dolivet G. et al. Infrahyoid fascio-myocutaneous flap as an alternative to free radial forearm flap in head and neck reconstruction. Head Neck 2007;29(3):285–91. DOI: 10.1002/hed.20512. PMID: 17230563.
25. Deganello A., Gitti G., Parrinello G. et al. Infrahyoid flap reconstruction of oral cavity and oropharyngeal defects in elderly patients with severe general comorbidities. Head Neck 2012;34(9):1299–305. DOI: 10.1002/hed.21913. PMID: 22021122.

Вклад авторов
А.А. Бойко: разработка дизайна исследования, написание текста статьи, утверждение финального варианта статьи;
А.В. Карпенко: разработка дизайна исследования, утверждение финального варианта статьи;
Е.М. Трунин: разработка дизайна исследования, утверждение финального варианта статьи;
Р.Р. Сибгатуллин: обзор публикаций по теме статьи;
Н.С. Чуманихина: получение данных для анализа;
О.М. Николаева: получение данных для анализа;
И.А. Того: получение данных для анализа;
М.Г. Костова: обзор публикаций по теме статьи.
Authors' contributions
A.A. Boyko: developing the research design, article writing, approval of the final version of the article;
A.V. Karpenko: developing the research design, approval of the final version of the article;
E.M. Trunin: developing the research design, approval of the final version of the article;
R.R. Sibgatullin: reviewing of publications of the article's theme;
N.S. Chumanikhina: obtaining data for analysis;
O.M. Nikolayeva: obtaining data for analysis;
I.A. Togo: obtaining data for analysis;
M.G. Kostova: reviewing of publications of the article's theme.

ORCID авторов / ORCID of authors
А.А. Бойко / A.A. Boyko: https://orcid.org/0000-0003-1400-7775
А.В. Карпенко / A.V. Karpenko: https://orcid.org/0000-0002-4756-1310
Р.Р. Сибгатуллин / R.R. Sibgatullin: https://orcid.org/0000-0003-3219-4420
Н.С. Чуманихина / N.S. Chumanikhina: https://orcid.org/0000-0002-0398-7491
О.М. Николаева / O.M. Nikolayeva: https://orcid.org/0000-0003-3658-4493
И.А. Того / I.A. Togo: https://orcid.org/0000-0002-5836-5825
М.Г. Костова / M.G. Kostova: https://orcid.org/0000-0003-4597-184X

Конфликт интересов. Авторы заявляют об отсутствии конфликта интересов.
Conflict of interest. The authors declare no conflict of interest.

Финансирование. Исследование проведено без спонсорской поддержки.
Financing. The study was performed without external funding.

Статья поступила: 06.05.2018. **Принята к публикации:** 20.06.2018.
Article received: 06.05.2018. **Accepted for publication:** 20.06.2018.

Увеличенная длительность ответа на терапию ленватинибом у пациентов с раком щитовидной железы

A.G. Gianoukakis[1, 2], C.E. Dutcus[3], N. Batty[3], M. Guo[3], M. Baig[3]

[1]Los Angeles Biomedical Research Institute and Division of Endocrinology and Metabolism, Department of Medicine at Harbor-UCLA Medical Center; Torrance, California, USA;
[2]David Geffen School of Medicine, University of California – Los Angeles; Los Angeles, California, USA;
[3]Eisai Inc.; Woodcliff Lake, New Jersey, USA

Контакты: *Andrew Gianoukakis agianoukakis@mednet.ucla.edu*

В статье представлены новые данные о длительности ответа на терапию ленватинибом у пациентов с радиойодрефрактерным дифференцированным раком щитовидной железы (РР ДРЩЖ). Длительность ответа не оценивалась в рамках первичного анализа, поэтому новые данные позволяют скорректировать выводы, сделанные в рамках последнего. В многоцентровое рандомизированное двойное слепое плацебо-контролируемое исследование III фазы были включены пациенты в возрасте ≥18 лет с гистологически подтвержденным РР ДРЩЖ и радиологическими признаками прогрессирования заболевания в течение последних 13 мес, которые оценивались 2 независимыми экспертами. Участники были рандомизированы в соотношении 2:1 на 2 группы: принимавшие ленватиниб перорально в дозе 24 мг/сут и принимавшие плацебо. В качестве главных критериев эффективности лечения оценивали длительность ответа и выживаемость без прогрессирования (ВБП). Среди пациентов группы ленватиниба, у которых наблюдался полный или частичный ответ на терапию (частота объективного ответа 60,2 %; 95 % доверительный интервал (ДИ) 54,2–66,1), медиана длительности ответа составила 30 мес (95 % ДИ 18,4–36,7), данные по подгруппам в целом были схожи. Длительность ответа была меньше у пациентов с тяжелым течением заболевания и с метастазами в головной мозг и печень. Уточненная медиана ВБП у пациентов, принимавших ленватиниб, была выше, чем у пациентов, принимавших плацебо (19,4 мес против 3,7 мес; отношение рисков (ОР) 0,24; 99 % ДИ 0,17–0,35; номинальное значение p <0,0001). У пациентов, ответивших на терапию ленватинибом, медиана ВБП составила 33,1 мес (95 % ДИ 27,8–44,6), у пациентов, не ответивших на терапию, – 7,9 мес (95 % ДИ 5,8–10,7). Большая длительность ответа на терапию ленватинибом (30,0 мес), наблюдавшаяся у пациентов с полным или частичным ответом (60,2 %), свидетельствует о том, что у них возможен длительный, стабильный и клинически значимый терапевтический ответ. Кроме того, у таких пациентов зафиксирована высокая ВБП (33,1 мес).

Ключевые слова: *ленватиниб, радиойодрефрактерный дифференцированный рак щитовидной железы, длительность ответа, исследование SELECT*

Для цитирования: *Gianoukakis A.G., Dutcus C.E., Batty N. et al. Увеличенная длительность ответа на терапию ленватинибом у пациентов с раком щитовидной железы. Опухоли головы и шеи 2018;8(3):53–60.*

DOI: 10.17650/2222-1468-2018-8-3-53-60

Prolonged duration of response in lenvatinib responders with thyroid cancer (Russian translation)

A.G. Gianoukakis[1, 2], C.E. Dutcus[3], N. Batty[3], M. Guo[3], M. Baig[3]

[1]Los Angeles Biomedical Research Institute and Division of Endocrinology and Metabolism, Department of Medicine at Harbor-UCLA Medical Center; Torrance, California, USA;
[2]David Geffen School of Medicine, University of California – Los Angeles; Los Angeles, California, USA;
[3]Eisai Inc.; Woodcliff Lake, New Jersey, USA

We present an updated analysis of lenvatinib in radioiodine-refractory differentiated thyroid cancer (RR-DTC) with new duration of response (DOR) data unavailable for the primary analysis. In this randomized, double-blind, multicenter, placebo-controlled phase 3 study, patients ≥18 years old with measurable, pathologically confirmed RR-DTC with independent radiologic confirmation of disease progression within the previous 13 months were randomized 2:1 to oral lenvatinib 24 mg/day or placebo. The main outcome measures for this analysis are DOR and progression-free survival (PFS). The median DOR for all lenvatinib responders (patients with complete or partial responses; objective response rate: 60.2 %; 95 % confidence interval (CI) 54.2–66.1) was 30.0 months (95 % CI 18.4–36.7) and was generally similar across subgroups. DOR was shorter in patients with greater disease burden and with brain and liver metastases. Updated median PFS was

[1]Публикуется на русском языке с разрешения авторов. Оригинал: Gianoukakis A.G., Dutcus C.E., Batty N. et al. Prolonged duration of response in lenvatinib responders with thyroid cancer. Endocr Relat Cancer 2018;25(6):699–704. DOI: 10.1530/ERC-18-0049. PMID: 29752332.

longer in the overall lenvatinib group vs placebo (19.4 vs 3.7 months; hazard ratio (HR) 0.24; 99 % CI 0.17–0.35; nominal P <0.0001). In lenvatinib responders, median PFS was 33.1 months (95 % CI 27.8–44.6) vs 7.9 months (95 % CI 5.8–10.7) in nonresponders. The median DOR of 30.0 months seen with patients who achieved complete or partial responses with lenvatinib (60.2 %) demonstrates that lenvatinib responders can have prolonged, durable and clinically meaningful responses. Prolonged PFS (33.1 months) was also observed in these lenvatinib responders.

Key words: *lenvatinib, radioiodine-refractory differentiated thyroid carcinoma, duration of response, SELECT*

For citation: *Gianoukakis A.G., Dutcus C.E., Batty N. et al. Prolonged duration of response in lenvatinib responders with thyroid cancer (Russian translation). Opukholi golovy i shei = Head and Neck Tumors 2018;8(3):53–60.*

Введение

Дифференцированный рак щитовидной железы (ДРЩЖ) считается наиболее распространенным в США типом рака щитовидной железы (РЩЖ): папиллярная и фолликулярная формы составляют до 94 % всех случаев РЩЖ [2]. Большинство пациентов с ДРЩЖ проходят стандартное лечение, которое включает оперативное вмешательство и последующую радиойодтерапию [3]. Однако примерно 10–15 % опухолей невосприимчивы к терапии радиоактивным йодом; в этих случаях ставят диагноз радиойодрефрактерного ДРЩЖ (РР ДРЩЖ) [2, 11]. Продолжительность жизни пациентов с РР ДРЩЖ обычно не превышает 3–6 лет, а доля пациентов, проживших 10 лет с момента обнаружения метастазов, составляет примерно 10 % [5, 11, 17]. Опции для лечения пациентов с РР ДРЩЖ ограниченны; как правило, необходимы альтернативные методы терапии [11].

В настоящее время для лечения РР ДРЩЖ одобрены ингибиторы тирозинкиназ (ИТК). Первым таргетным препаратом, продемонстрировавшим способность увеличивать выживаемость без прогрессирования (ВБП), был мультикиназный ингибитор сорафениб [1], в 2013 г. зарегистрированный FDA (Food and Drug Administration, Управление по санитарному надзору за качеством пищевых продуктов и медикаментов США) для лечения РР ДРЩЖ [16]. Позже на основании результатов многоцентрового рандомизированного двойного слепого исследования III фазы по изучению эффективности ленватиниба (E7080) в лечении ДРЩЖ (Study of (E7080) Lenvatinib in Differentiated Cancer of the Thyroid, SELECT) FDA одобрило использование ленватиниба для лечения местно-рецидивирующего или прогрессирующего метастатического РР ДРЩЖ [13]. Ленватиниб – мультикиназный ингибитор рецепторов фактора роста эндотелия сосудов 1–3 (vascular endothelial growth factor (VEGF) receptors, VEGFR), рецепторов факторов роста фибробластов 1–4 (fibroblast growth factor receptors, FGFR), рецепторов тромбоцитарного фактора роста α (platelet-derived growth factor receptor α, PDGFRα), протоонкогена *RET* (rearranged during transfection protooncogene) и рецепторов фактора роста стволовых клеток Kit [8–10, 15, 18]. В отличие от сорафениба, ленватиниб действует не только на VEGFR, но и на FGFR, что важно для предотвращения развития резистентности к ИТК, поскольку сигнальный путь FGFR является внутриклеточной альтернативой сигнальному пути VEGFR [7]. Первичный анализ в рамках исследования SELECT показал, что ленватиниб значительно увеличивает ВБП по сравнению с плацебо (18,3 мес против 3,6 мес; отношение рисков (ОР) 0,21; 99 % доверительный интервал (ДИ) 0,14–0,31; p <0,001) [13]. На момент проведения первичного анализа медиана длительности ответа не была достигнута. В данной статье представлены скорректированные результаты анализа эффективности ленватиниба в исследовании SELECT с акцентом на длительность ответа.

Материалы и методы

SELECT. Первые результаты рандомизированного плацебо-контролируемого исследования III фазы SELECT уже были опубликованы ранее [13]. В данное исследование были включены пациенты в возрасте ≥18 лет с гистологически подтвержденным диагнозом РР ДРЩЖ и радиологическими признаками прогрессирования заболевания в течение последних 13 мес, которые оценивались 2 независимыми экспертами. Допускалось включение пациентов, ранее получивших не более 1 курса терапии ИТК. Участники исследования были рандомизированы в соотношении 2:1 на 2 группы: принимавшие ленватиниб перорально (в дозе 24 мг/сут) и принимавшие плацебо. Прием препарата/плацебо продолжался до появления признаков прогрессирования заболевания, развития серьезных токсических реакций или отзыва согласия на участие в исследовании. Сбор данных для первичного анализа был завершен 15 ноября 2013 г., после чего началась открытая фаза исследования, во время которой пациенты, ранее получавшие ленватиниб, могли продолжить его прием, а пациенты группы плацебо при прогрессировании заболевания могли начать терапию ленватинибом. Те пациенты группы плацебо, которые отказались от лечения ленватинибом в открытой фазе исследования (n = 22), также находились под наблюдением для сбора данных об их выживаемости. Все пациенты дали письменное информированное согласие на участие в исследовании. Протокол исследования был одобрен экспертными советами участвующих в исследовании

учреждений. Все процедуры проводились в соответствии с Хельсинкской декларацией и местным законодательством.

Анализ эффективности. Сбор данных для уточняющего анализа был завершен 1 сентября 2016 г. Оценку опухолевого процесса проводили ученые, задействованные в данном клиническом исследовании. Пациентами, ответившими на терапию, считали тех, у кого наблюдался полный или частичный ответ в соответствии с критериями оценки ответа солидных опухолей (версия 1.1) (Response Evaluation Criteria in Solid Tumors v1.1.). Длительность ответа определяли в целом у пациентов, у которых наблюдался полный или частичный ответ на терапию ленватинибом, а также у пациентов различных подгрупп, выделенных в зависимости от возраста, пола, подтипа опухоли, исходной тяжести заболевания, исходного общего состояния по шкале ECOG (Eastern Cooperative Oncology Group, Восточная объединенная онкологическая группа), локализации метастазов и наличия предшествующей терапии ингибиторами VEGF. В качестве конечных точек для оценки эффективности принимались частота объективного ответа, частота достижения контроля над заболеванием и частота клинической эффективности. Частота объективного ответа – доля пациентов, у которых наблюдался полный или частичный ответ на терапию. Частота достижения контроля над заболеванием – доля пациентов, у которых зафиксирован полный или частичный ответ на терапию либо стабилизация заболевания (наблюдаемая через 7 нед и более от 1-го дня открытой фазы исследования). Частота клинической эффективности – доля пациентов, у которых зафиксирован полный или частичный ответ на терапию либо стабилизация заболевания на срок ≥ 23 нед.

В исследовании SELECT первичной конечной точкой являлась ВБП, которая рассчитывалась для всех участников, независимо от наличия ответа на терапию. ВБП определяли как время с момента рандомизации до подтвержденного прогрессирования опухоли или смерти пациента. Медиану ВБП рассчитывали методом Каплана–Майера, а 95 % ДИ – обобщенным методом Брукмайера и Кроули. Для расчета ОР использовали регрессионную модель Кокса со стратификацией пациентов в зависимости от факторов, учитываемых при рандомизации. При оценке общей ВБП рассчитывали ОР для пациентов, принимавших ленватиниб, и пациентов группы плацебо, а при анализе ответа на терапию – для пациентов, ответивших и не ответивших на терапию.

Результаты

Медиана длительности ответа 30 мес. Результаты обновленного анализа указывают на то, что у пациентов с полным или частичным ответом на терапию ленватинибом данный ответ мог быть длительным и стабильным. Медиана длительности ответа у всех пациентов, ответивших на терапию ленватинибом, составила 30 мес (95 % ДИ 18,4–36,7) (табл. 1). Подгруппы почти не отличались по медиане длительности ответа, но наблюдалась тенденция к ее уменьшению у пациентов с более тяжелым течением заболевания (при размере опухоли ≤35 мм – 44,3 мес, при размере 35–60 мм – 27,5 мес, при размере 60–92 мм – 18 мес, при размере >92 мм – 15,7 мес), а также у пациентов с метастазами в печень (при наличии метастазов – 15,7 мес, при отсутствии – 30,5 мес) и головной мозг (при наличии метастазов – 9,3 мес, при отсутствии – 30,5 мес). Подгруппы пациентов, ранее получавших и не получавших лечение ингибиторами VEGF, не различались по медиане длительности ответа (29,9 и 30 мес соответственно).

Скорректированные данные о выживаемости без прогрессирования. В исследовании SELECT 261 пациент (125 мужчин и 136 женщин) получал ленватиниб

Таблица 1. *Медиана длительности ответа у пациентов, получавших терапию ленватинибом и ответивших на лечение, и по подгруппам*

Table 1. *Median duration of response for the lenvatinib treatment group in all responders and by subgroup*

Подгруппа Subgroup	*n*	Медиана длительности ответа (95 % ДИ), мес Median duration of response (95 % CI), months
Все пациенты, ответившие на лечение All responders	157	30,0 (18,4–36,7)
Возраст, лет: Age, years:		
≤65	104	27,5 (14,7–36,7)
>65	53	31,3 (18,4–43,5)
Пол: Sex:		
мужской male	73	30,0 (16,8–43,5)
женский female	84	27,3 (16,8–43,3)
Исходный размер опухолевой нагрузки, мм: Baseline diseases burden, mm:		
≤35	37	44,3 (30,5–НД)
35–60	45	27,5 (12,9–45,7)
60–92	38	18,0 (11,0–35,0)
>92	37	15,7 (11,1–35,2)
Только метастазы в кости: Bone metastasis only:		
да yes	1	НД (НД–НД)
нет no	156	29,9 (18,4–36,7)

(Окончание таблицы 1)
(The end of the table 1)

Подгруппа Subgroup	*n*	Медиана длительности ответа (95 % ДИ), мес Median duration of response (95 % CI), months
Метастазы в легкие: Lung metastasis:		
да yes	141	29,9 (17,5–37,8)
нет no	16	34,0 (7,4–НД)
Метастазы в печень: Liver metastasis:		
да yes	24	15,7 (3,7–НД)
нет no	133	30,5 (22,2–41,4)
Метастазы в головной мозг: Brain metastasis:		
да yes	5	9,3 (0,9–13,8)
нет no	152	30,5 (22,2–41,4)
Поражение лимфатических узлов: Lymph node target lesions:		
да yes	75	27,2 (12,9–35,2)
нет no	82	30,5 (22,2–НД)
Предшествующая терапия ингибиторами VEGF: Prior VEGF therapy:		
да yes	40	29,9 (7,5–45,7)
нет no	117	30,0 (18,4–43,3)
Исходный подтип опухоли: Baseline tumor subtype:		
папиллярный papillary	99	29,9 (16,8–43,3)
фолликулярный follicular	58	30,0 (15,7–45,7)
Исходное общее состояние по шкале ECOG: Baseline ECOG performance status:		
0	102	31,3 (18,4–43,5)
1	52	27,5 (13,3–36,7)
>1	3	11,1 (0,9–11,1)

Примечание. *Обновленные данные; сбор приостановлен 1 сентября 2016 г. ДИ – доверительный интервал; НД – не достигнута; ECOG – Восточная объединенная онкологическая группа (Eastern Cooperative Oncology Group); VEGF – фактор роста эндотелия сосудов (vascular endothelial growth factor).*
Note. *Updated data, cutoff: 1 September 2016. CI – confidence interval; ECOG – Eastern Cooperative Oncology Group; VEGF – vascular endothelial growth factor.*

и 131 пациент (75 мужчин и 56 женщин) – плацебо. Обновленный анализ продемонстрировал, что медиана ВБП у пациентов, получавших ленватиниб (19,4 мес), была статистически значимо выше, чем у пациентов группы плацебо (3,7 мес) (ОР 0,24; 99 % ДИ 0,17–0,35; номинальное значение p <0,0001) (рис. 1). Согласно обновленным данным у 80,8 % пациентов, принимавших ленватиниб, и у 9,9 % больных, принимавших плацебо, наблюдались обусловленные лечением нежелательные явления III–V степени тяжести; новых случаев смерти в процессе лечения зафиксировано не было.

Медиана выживаемости без прогрессирования составила 33,1 мес у пациентов, ответивших на терапию ленватинибом. У пациентов группы ленватиниба с полным или частичным ответом медиана ВБП составила 33,1 мес (95 % ДИ 27,8–44,6), а у пациентов, у которых не наблюдалось полного или частичного ответа, – 7,9 мес (95 % ДИ 5,8–10,7 (рис. 2)).

Среди пациентов, получавших ленватиниб, частота объективного ответа составила 60,2 % (95 % ДИ 54,2–66,1), а среди пациентов, получавших плацебо, – 2,3 % (95 % ДИ 0,0–4,9). Следует отметить, что с момента проведения первичного анализа в каждой группе пациентов было зарегистрировано еще по 1 полному ответу. Частота достижения контроля над заболеванием достигла 90,4 % среди пациентов, принимавших ленватиниб, и 61,1 % – среди пациентов группы плацебо (p < 0,0001); частота клинической эффективности составила 82,0 и 41,2 % соответственно. Медиана длительности лечения ленватинибом до получения объективного ответа составила 3,5 мес (95 % ДИ 1,9–3,7 мес).

Обсуждение

Стабильность ответа, которая выражается в виде медианы его длительности, не могла быть оценена у пациентов с РР ДРЩЖ в рамках исследования SELECT при первичном анализе [13]. Обновленный анализ показал, что у пациентов, ответивших на лечение ленватинибом, наблюдается длительный и стабильный ответ, медиана составила 30 мес. Схожая длительность ответа была зафиксирована в подгруппах вне зависимости от пола, возраста и типа опухоли. В то же время при подгрупповом анализе наблюдались некоторые интересные колебания данного показателя; например, была выявлена обратная зависимость между увеличением медианы длительности ответа и увеличением тяжести течения заболевания. Важно отметить, что длительность ответа не различалась у пациентов, ранее получавших (25 %, n = 40) и не получавших ингибиторы VEGF, что свидетельствует об эффективности лечения ленватинибом. Обнаруженные в некоторых подгруппах различия медиан длительности ответа требуют более детального изучения в специально спланированных исследованиях достаточной силы.

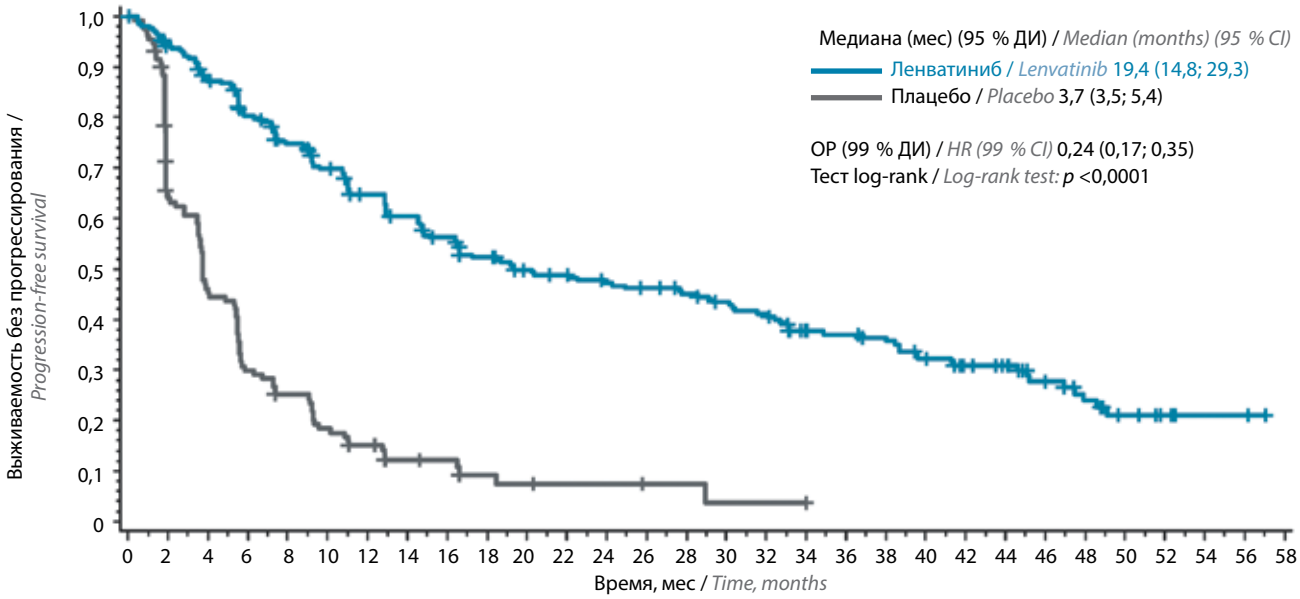

Число пациентов / *Number of subjects at risk:*

Ленватиниб / *Lenvatinib*	261	232	208	188	168	153	138	128	117	106	97	94	89	86	82	77	73	60	57	54	47	40	36	25	18	10	7	2	2	0
Плацебо / *Placebo*	131	79	57	37	30	22	17	9	8	5	4	3	3	2	2	1	1	1	0	0	0	0	0	0	0	0	0	0	0	0

Рис. 1. *Кривые Каплана–Майера: выживаемость без прогрессирования в зависимости от вида лечения. ДИ – доверительный интервал, ОР – отношение рисков*

Fig. 1. *Kaplan–Meier estimate of progression-free survival by treatment. CI – confidence interval; HR – hazard ratio*

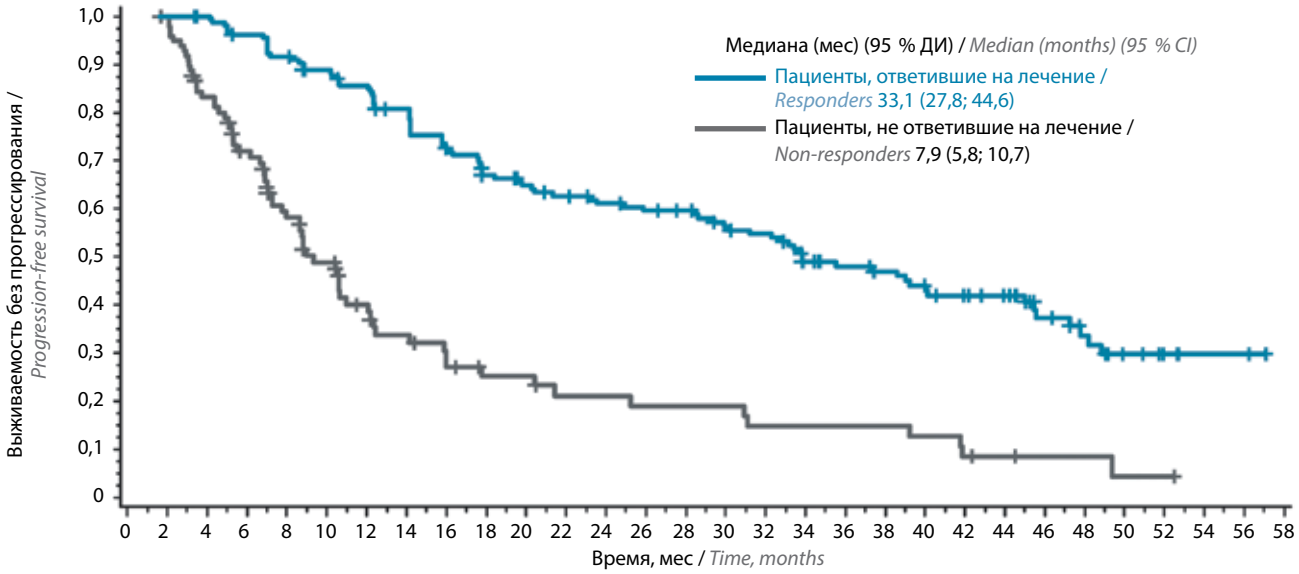

Число пациентов / *Number of subjects at risk:*

Пациенты, ответившие на лечение / *Responders*	157	155	148	141	132	126	117	109	102	93	86	84	79	77	73	68	66	53	50	47	41	37	33	23	16	9	6	2	2	0
Пациенты, не ответившие на лечение / *Non-responders*	104	77	60	47	36	27	21	19	15	13	11	10	10	9	9	9	7	7	7	7	6	3	3	2	2	1	1	0	0	0

Рис. 2. *Кривые Каплана–Майера: выживаемость без прогрессирования у пациентов, ответивших и не ответивших на лечение. ДИ – доверительный интервал*

Fig. 2. *Kaplan–Meier estimate of progression-free survival for responders and non-responders. CI – confidence interval*

Таблица 2. *Сводные данные о частоте ответа на терапию*

Table 2. *Summary of tumor response per investigator assessment*

Показатель Parameter	Ленватиниб (*n* = 261) Lenvatinib (*n* = 261)	Плацебо (*n* = 131) Placebo (*n* = 131)
Ответ на терапию, *n* (%): Best overall response, *n* (%):		
полный complete	5 (1,9)	1 (0,8)
частичный partial	152 (58,2)	2 (1,5)
стабилизация заболевания stable disease	79 (30,3)	77 (58,8)
стабилизация заболевания на длительный срок durable stable disease	57 (21,8)	51 (38,9)
прогрессирование заболевания progressive disease	10 (3,8)	45 (34,4)
не оценивался not evaluable	2 (0,8)	2 (1,5)
неизвестно unknown	13 (5,0)	4 (3,1)
Частота объективного ответа, *n* (%) Objective response rate, *n* (%)	157 (60,2)	3 (2,3)
95 % ДИ 95 % CI	54,2–66,1	0,0–4,9
Медиана времени до достижения объективного ответа, мес (95 % ДИ) Median time to first objective response, months (95 % CI)	3,5 (1,9–3,7)	9,4 (1,8–11,0)
Частота достижения контроля над заболеванием, *n* (%) Disease control rate, *n* (%)	236 (90,4)	80 (61,1)
95 % ДИ 95 % CI	86,9–94,0	52,7–69,4
Частота клинической эффективности, *n* (%) Clinical benefit rate, *n* (%)	214 (82,0)	54 (41,2)
95 % ДИ 95 % CI	77,3–86,7	32,8–49,7
Медиана длительности стабилизации, мес (95 % ДИ) Median duration of stable disease, months (95 % CI)	9,6 (7,6–14,8)	5,7 (5,5–7,4)

Примечание. *Обновленные данные; сбор приостановлен 1 сентября 2016 г. ДИ – доверительный интервал.*

Note. *Updated data, cutoff: 1 September 2016. CI – confidence interval.*

Обновленный анализ также подтвердил, что ленватиниб статистически значимо увеличивает ВБП по сравнению с плацебо (медиана 19,4 мес против 3,7 мес; ОР 0,24; 99 % ДИ 0,17–0,35; номинальное значение p <0,0001); при первичном анализе наблюдалось аналогичное преимущество (18,3 мес против 3,6 мес). Кроме того, медиана ВБП достигла 33,1 мес в подгруппе ленватиниба у пациентов с полным или частичным ответом, что еще более определенно указывает на перспективность применения данного препарата у этой категории больных.

Единственным препаратом, кроме ленватиниба, одобренным FDA для лечения больных РР ДРЩЖ, является сорафениб. Однако у многих пациентов после достижения частичного ответа или стабилизации заболевания развивается резистентность к сорафенибу, что требует назначения альтернативного лечения [12]. В этом контексте продолжительный ответ на терапию ленватинибом, в том числе и у пациентов с безуспешным лечением ингибиторами VEGF в анамнезе, представляется особенно важным. Более высокие показатели ВБП и длительности ответа при использовании ленватиниба можно отчасти объяснить тем, что данный препарат блокирует множественные внутриклеточные сигнальные мишени, в том числе FGFR, на которые не действуют другие ингибиторы VEGF [7, 14]. Активация сигнального пути FGFR сопряжена с развитием резистентности к VEGF-таргетной терапии [4], поэтому вполне вероятно, что увеличение длительности ответа при терапии ленватинибом, продемонстрированное в исследовании SELECT, связано с тем, что данный препарат также блокирует рецепторы FGFR 1–4.

При первичном анализе было установлено, что почти во всех случаях приема ленватиниба у пациентов наблюдались связанные с лечением нежелательные явления [13], хотя большинство из них могли быть устранены путем изменения дозы или назначения медикаментозной терапии. Следует отметить, что после 3 лет наблюдения доля пациентов с нежелательными явлениями III–V степени тяжести, связанными с приемом ленватиниба, увеличилась менее чем на 5 % – с 75,9 % в первичном анализе до 80,8 % в данном анализе; новых случаев летальных исходов, связанных с лечением, зафиксировано не было. Данные факты согласуются с выводами предыдущего анализа частоты нежелательных явлений в исследовании SELECT: большинство нежелательных явлений развилось в начале курса лечения [6]. Это особенно важно в контексте полученных данных об увеличении длительности ответа, показывающих, что в случае ответа на терапию ленватинибом продолжение лечения данным препаратом может обеспечить большую длительность ответа. Таким образом, врачам-клиницистам следует уделять особое внимание лечению нежелательных явлений у пациентов, длительное время получающих ленватиниб.

Одним из ограничений данного исследования является отсутствие оценки качества жизни пациентов, что не позволяет провести полный анализ преимуществ продленного лечения ленватинибом. Следовательно, дальнейшие исследования ленватиниба в этой популяции пациентов должны включать оценку качества жизни.

Заключение

Результаты обновленного анализа подтверждают, что терапия ленватинибом увеличивает ВБП по сравнению с приемом плацебо у пациентов с РР ДРЩЖ. Важно, что у пациентов, реагирующих на терапию ленватинибом, наблюдалось увеличение не только ВБП, но и длительности ответа, а это позволяет предположить, что лечение данным препаратом не приведет к такому же развитию резистентности, как в случае с другими ИТК. Сопутствующая терапия, устраняющая нежелательные явления при приеме ленватиниба, может обеспечить более длительный и стабильный ответ в 60,2 % случаев. Необходимо дальнейшее изучение в клинической практике различных аспектов лечения ленватинибом пациентов с РР ДРЩЖ.

ЛИТЕРАТУРА / REFERENCES

1. Brose M.S., Nutting C.M., Jarzab B. et al. Sorafenib in radioactive iodine-refractory, locally advanced or metastatic differentiated thyroid cancer: a randomised, double-blind, phase 3 trial. Lancet 2014;384(9940):319–28. DOI: 10.1016/S0140-6736(14)60421-9. PMID: 24768112.
2. Busaidy N.L., Cabanillas M.E. Differentiated thyroid cancer: management of patients with radioiodine nonresponsive disease. J Thyroid Res 2012;2012:618985.DOI: 10.1155/2012/618985. PMID: 22530159.
3. Cooper D.S., Doherty G.M., Haugen B.R. et al. Revised American Thyroid Association management guidelines for patients with thyroid nodules and differentiated thyroid cancer. Thyroid 2009;19(11):1167–214. DOI: 10.1089/thy.2009.0110. PMID: 19860577.
4. Dieci M.V., Arnedos M., Andre F., Soria J.C. Fibroblast growth factor receptor inhibitors as a cancer treatment: from a biologic rationale to medical perspectives. Cancer Discov 2013;3(3):264–79. DOI: 10.1158/2159-8290.CD-12-0362. PMID: 23418312.
5. Durante C., Haddy N., Baudin E. et al. Long-term outcome of 444 patients with distant metastases from papillary and follicular thyroid carcinoma: benefits and limits of radioiodine therapy. J Clin Endocrinol Metab 2006;91(8):2892–9. DOI: 10.1210/jc.2005-2838. PMID: 16684830.
6. Haddad R.I., Schlumberger M., Wirth L.J. et al. Incidence and timing of common adverse events in Lenvatinib treated patients from the SELECT trial and their association with survival outcomes. Endocrine 2017;56(1):121–8. DOI: 10.1007/s12020-017-1233-5. PMID: 28155175.
7. Laursen R., Wehland M., Kopp S. et al. Effects and role of multikinase inhibitors in thyroid cancer. Curr Pharm Des 2016;22(39):5915–26. DOI: 10.2174/1381612822666160614084943. PMID: 27306093.
8. Matsui J., Funahashi Y., Uenaka T. et al. Multi-kinase inhibitor E7080 suppresses lymph node and lung metastases of human mammary breast tumor MDA-MB-231 *via* inhibition of vascular endothelial growth factor-receptor (VEGF-R) 2 and VEGF-R3 kinase. Clin Cancer Res 2008;14(17):5459–65. DOI: 10.1158/1078-0432.CCR-07-5270. PMID: 18765537.
9. Matsui J., Yamamoto Y., Funahashi Y. et al. E7080, a novel inhibitor that targets multiple kinases, has potent antitumor activities against stem cell factor producing human small cell lung cancer H146, based on angiogenesis inhibition. Int J Cancer 2008;122(3):664–71. DOI: 10.1002/ijc.23131. PMID: 17943726.
10. Okamoto K., Kodama K., Takase K. et al. Antitumor activities of the targeted multi-tyrosine kinase inhibitor lenvatinib (E7080) against RET gene fusion-driven tumor models. Cancer Lett 2013;340(1):97–103. DOI: 10.1016/j.canlet. 2013.07.007. PMID: 23856031.
11. Pacini F., Ito Y., Luster M. et al. Radioactive iodine-refractory differentiated thyroid cancer: unmet needs and future directions. Exp Rev Endocrinol Metab 2012;7:541–54. DOI: 10.1586/eem.12.36.
12. Pitoia F., Jerkovich F. Selective use of sorafenib in the treatment of thyroid cancer. Drug Des Devel Ther 2016;10: 1119–31. DOI: 10.2147/DDDT.S82972. PMID: 27042004.
13. Schlumberger M., Tahara M., Wirth L.J. et al. Lenvatinib *versus* placebo in radioiodine-refractory thyroid cancer. N Engl J Med 2015;372(7):621–30. DOI: 10.1056/NEJMoa1406470. PMID: 25671254.
14. St Bernard R., Zheng L., Liu W. et al. Fibroblast growth factor receptors as molecular targets in thyroid carcinoma. Endocrinology 2005;146(3):1145–53. DOI: 10.1210/en.2004-1134. PMID: 15564323.
15. Tohyama O., Matsui J., Kodama K. et al. Antitumor activity of lenvatinib (e7080): an angiogenesis inhibitor that targets multiple receptor tyrosine kinases in preclinical human thyroid cancer models. J Thyroid Res 2014;2014:638747. DOI: 10.1155/2014/638747. PMID: 25295214.
16. Worden F. Treatment strategies for radioactive iodine-refractory differentiated thyroid cancer. Ther Adv Med Oncol 2014;6(6):267–79. DOI: 10.1177/1758834014548188. PMID: 25364392.
17. Xing M., Haugen B.R., Schlumberger M. Progress in molecular-based management of differentiated thyroid cancer. Lancet 2013;381(9871):1058–69. DOI: 10.1016/S0140-6736(13)60109-9. PMID: 23668556.
18. Yamamoto Y., Matsui J., Matsushima T. et al. Lenvatinib, an angiogenesis inhibitor targeting VEGFR/FGFR, shows broad antitumor activity in human tumor xenograft models associated with microvessel density and pericyte coverage. Vasc Cell 2014;6:18. DOI: 10.1186/2045-824X-6-18. PMID: 25197551.

Благодарности. Авторы выражают благодарность пациентам и членам их семей, а также всем исследователям и командам, принимавшим участие в исследовании. Они также благодарят Elton Mathias и Yaohua He за их ценный вклад в анализ результатов и их обсуждение. Редакторская помощь была оказана Oxford PharmaGenesis Inc., Ньютаун, Пенсильвания, США и финансировалась Eisai Inc., Woodcliff Lake, Нью-Джерси, США.
Acknowledgments. The authors thank the patients and their families, as well as the investigators and their teams, who were involved in this study. They also thank Elton Mathias and Yaohua He for their valuable contributions to the analyses and discussions. Editorial assistance was provided by Oxford PharmaGenesis Inc., Newtown, PA, USA and was funded by Eisai Inc., Woodcliff Lake, NJ, USA.

Конфликт интересов. Andrew G. Gianoukakis сообщает о получении грантов и нефинансовой поддержки от Eisai Inc. в ходе данного исследования. Corina E. Dutcus и Matthew Guo являются сотрудниками Eisai. Nicolas Batty и Mahadi Baig являются бывшими сотрудниками Eisai.
Declaration of interest. Andrew G. Gianoukakis reports grants and nonfinancial support from Eisai Inc. during the study. Corina E. Dutcus and Matthew Guo are employees of Eisai, and Nicolas Batty and Mahadi Baig are former employees of Eisai.

Финансирование. Это исследование было поддержано Eisai Inc., Woodcliff Lake, Нью-Джерси, США. Русский перевод статьи подготовлен и выпущен при финансовой поддержке ООО «Эйсай».
Funding. This work was supported by Eisai Inc., Woodcliff Lake, NJ, USA. The Russian translation of the article was prepared and published with the financial support of Eisai.

Информированное согласие. Все пациенты подписали информированное согласие на участие в исследовании.
Informed consent. All patients gave written informed consent to participate in the study.

Статья поступила: 21.08.2018. **Принята к публикации:** 28.09.2018.
Article received: 21.08.2018. **Accepted for publication:** 28.09.2018.

The effect of admission to intensive care unit on outcomes and complication rates after head and neck reconstruction

F. Carta[1], A. Figus[2], N. Chuchueva[1, 3], D. Quartu[1], G.B. Sambiagio[4], R.F. Loche[1], C. Gerosa[5], R. Puxeddu[1]

[1]Unit of Otorhinolaryngology, Department of Surgery, University Hospital, University of Cagliari; Italy, 09124 Cagliari, Via Ospedale, 54;
[2]Unit of Plastic Surgery & Microsurgery, Department of Surgery, University Hospital, University of Cagliari; Italy, 09124 Cagliari, Via Ospedale, 54;
[3]I.M. Sechenov First Moscow State Medical University, Ministry of Health of Russia; Russia 119991 Moscow, Bol'shaya Pitogovskaya St., 2, Build. 4;
[4]NHS Lanarkshire Glasgow; United Kingdom, Scotland, Glasgow;
[5]Unit of Pathology, Department of Surgery, University Hospital, University of Cagliari; Italy, 09124 Cagliari, Via Ospedale, 54

***Contact**: Roberto Puxeddu puxeddu@unica.it*

***The study objective** is to evaluate the utilisation and effectiveness of intensive care unit (ICU) in the postoperative period as to its potential benefits to the head and neck reconstruction services.*
***Materials and methods.** This is a retrospective study on 143 consecutive patients who underwent 144 major head and neck microvascular reconstructive procedures performed by a single surgeon, that focused on perioperative management and on the relation between admission to ICU and complications/outcomes.*
***Results.** Thirty-four (23.6 %) patients were admitted to ICU during the early postoperative period. Admission to ICU was not associated with lower incidence of complications compared to direct admission to the Head and Neck ward: 29.4 % vs 27.3 % (p = 0.807709).*
***Conclusion.** Routinely early postoperative admission to ICU seems not to improve outcomes and/or reduce complications, and, as a consequence, ICU admission should be restricted to selected patients only.*

***Key words:** head and neck cancer, microvascular free flap, elderly, intensive care unit*

***For citation:** Carta F., Figus A., Chuchueva N. et al. The effect of admission to intensive care unit on outcomes and complication rates after head and neck reconstruction. Opukholi golovy i shei = Head and Neck Tumors 2018;8(3):61–71.*

DOI: 10.17650/2222-1468-2018-8-3-61-71

Влияние интенсивной терапии на исходы и частоту осложнений после реконструктивных операций в области головы и шеи

Ф. Карта[1], А. Фигус[2], Н. Чучуева[1, 3], Д. Кварту[1], Дж.Б. Самбьяджо[4], Р.Ф. Локе[1], К. Джероза[5], Р. Пукседу[1]

[1]Блок оториноларингологии хирургического отделения клиники Университета Кальяри; Италия, 09124 Кальяри, виа Оспедале, 54;
[2]блок пластической хирургии и микрохирургии хирургического отделения Университета Кальяри; Италия, 09124 Кальяри, виа Оспедале, 54;
[3]ФГАОУ ВО Первый Московский государственный медицинский университет им. И.М. Сеченова Минздрава России; Россия, 119991 Москва, ул. Большая Пироговская, 2, стр. 4;
[4]Национальная система здравоохранения Ланаркшир Глазго; Великобритания, Шотландия, Глазго;
[5]патологоанатомический блок хирургического отделения клиники Университета Кальяри; Италия, 09124 Кальяри, виа Оспедале, 54

***Цель исследования** – оценить значение интенсивной терапии (ИТ) в послеоперационном ведении пациентов после реконструктивных операций в области головы и шеи.*
***Материалы и методы.** В данное ретроспективное исследование методом сплошной выборки были включены 143 пациента, у которых были выполнены 144 микрососудистые реконструктивные операции в области головы и шеи. Все операции были проведены одним хирургом.*
***Результаты.** В отделение ИТ в раннем послеоперационном периоде были переведены 34 (23.6 %) пациента. Перевод пациентов в отделение ИТ не был взаимосвязан с более низкой частотой развития осложнений по сравнению с переводом непосредственно в отделение хирургии головы и шеи: 27.3 % vs 29.4 % (p = 0.807709).*
***Заключение.** Перевод в плановом порядке в отделение ИТ в раннем послеоперационном периоде не улучшает исходы и не уменьшает частоту осложнений, и, как следствие, перевод в отделение ИТ оправдан только в отдельных случаях.*

***Ключевые слова:** злокачественные опухоли головы и шеи, микрососудистый свободный лоскут, пожилые пациенты, отделение интенсивной терапии*

Для цитирования: *Карта Ф., Фигус А., Чучуева Н. и др. Влияние интенсивной терапии на исходы и частоту осложнений после реконструктивных операций в области головы и шеи. Опухоли головы и шеи 2018;8(3):61–71.*

Introduction

Nowadays, microvascular free flap reconstruction is an essential step in the treatment of head and neck malignancies [1] because it offers the opportunity to perform an oncologic sound surgical resection associated with the immediate repair of complex 3-dimensional structures, improving patients' quality of life and survival [2]. Although patients may suffer from general surgical complications such as bleeding and/or infection, free flap failure, due to irreversible arterial or venous thrombosis, is one of the most important complications to be avoided. Close monitoring has been demonstrated successful in reducing these complications but, whether Intensive Care Unit (ICU) must be considered as an integral part of the postoperative management of the patients undergoing head and neck free flap reconstruction or not, it is still unclear [3]. The present study analysed the selection criteria and the outcomes of all consecutive patients undergoing ablative surgery followed by microvascular reconstruction for head and neck malignancies in our centre. Complications, failures and impact of the admission to ICU in the early postoperative management were investigated. Moreover, differences between elderly *vs* young patients and presence of comorbidities were assessed to identify potential contributing factors.

The aim of the study was to evaluate the utilisation and effectiveness of ICU in the postoperative period as to its potential benefits to the head and neck reconstruction services.

Materials and methods

From November 2011 till January 2017, a retrospective review was carried on a consecutive series of 143 patients who underwent 144 reconstructive microsurgical procedures performed by the same ENT head and neck surgeon (RP) in the Department of Otorhinolaryngology of a tertiary oncological Centre (Ethic Committee approval number NP/2018/895).

Patients were considered for free flap reconstruction during the primary treatment for head and neck malignancies at early and advanced stages, or after recurrent disease or inadequate reconstructions performed in other Centres. Previous chemotherapy and/or radiotherapy were not exclusion criteria alone, but were correlated with age and comorbidities, according to the Age Adjusted Charlson Comorbidity Index (AACCI) [4]. Fragile elderly patients with AACCI >5, were generally submitted to simpler reconstructive procedures with pedicled flaps.

Preoperative histologic diagnosis was obtained in all patients with head and neck lesions. All patients were restaged according to the 8th edition of the Union for International Cancer Control – American Joint Committee on Cancer TNM staging system [5].

Patients with head and neck malignancy underwent wide radical excision of the primary tumour with ipsilateral or bilateral neck dissection (according to the site of the tumour and the risk for nodal involvement) followed by free flap reconstruction. All patients received a single bolus of heparin sodium (1500 IU) at least 5 min before the transfer of the flap. Anastomosis was performed under microscope (ZEISS S7, focal length 250 mm); synthetic non-absorbable 8/0 or 9/0 nylon suture were used. Arterial anastomosis was performed with synthetic non-absorbable 8/0 or 9/0 nylon suture. Venous anastomosis was performed with the coupler device (Microvascular Anastomotic Coupling System, Synovis Life Technologies). Defects in the head and neck region were classified into 6 anatomical reconstructive regions: pharyngo-laryngeal, oropharyngeal, oral, mandibular, midfacial, and cutaneous. Mucosal defects included tongue, floor of mouth, oropharynx, hypopharynx, and cervical oesophagus. Oncological surgical defects of the oral cavity, base of the tongue and pharynx affecting swallowing and speech were restored with the use of thin and pliable flap. The radial forearm free flap was the first choice for intra-oral reconstruction. Sub-total or total glossectomy was reconstructed with composite rectus abdominis myocutaneous free flap, while segmental and subtotal mandibulectomies required a composite bony free flap as iliac crest or fibula flaps.

Postoperative treatment consisted of antibiotic therapy (ceftriaxone 2 g per day and metronidazole 500 mg 3 times a day for 7–10 days), low molecular weight heparin (enoxaparin sodium) in a prophylactic dosage (range of 3000–8000 IU per day) and anti-embolism stocking. Feeding tube was inserted in all patients treated for upper aero digestive tract malignancy. Temporary tracheostomy was performed to avoid postoperative respiratory distress, but its need was discussed in selected cases with facial skin reconstruction and limited neck dissection (it was avoided in 2 cases). Intraoperative and postoperative fluid balance was routinely evaluated with the goal to maintain intravascular fluid volume for optimal tissue blood flow and oxygenation.

During the first 31 procedures, patients older than 65 years or with chronic impairment of 1 or more organ systems were routinely admitted to the ICU for haemodynamic and airway monitoring. During the last 113 procedures patients were monitored in an equipped room in the ward, whilst the indication for recovery in ICU were the need of advanced respiratory support, sustenance of 2 or more organ systems, patients with chronic impairment of 1 or more organ systems sufficient to restrict daily activities, patients with acute reversible failure of 1 system, or when an extensive haemodynamic imbalance developed during surgery (see fig.).

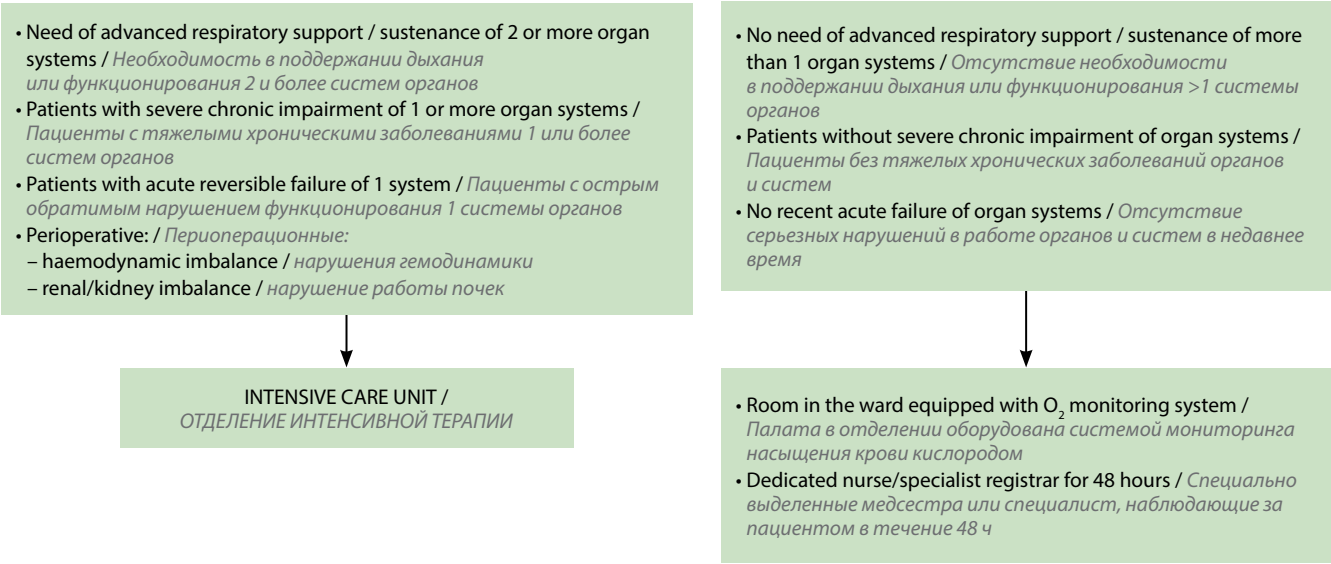

Algorithm for postoperative intensive care unit admission
Алгоритм послеоперационной госпитализации в отделение интенсивной терапии

A trainee ENT specialist registrar and/or a head and neck experienced nurse, monitored the flap every hour during the first 2 days, and every 2 to 4 hours up to 5 postoperative days as from internal protocol. In case of doubtful flap survival, the surgeon was promptly called to evaluate the situation as to go back to theatre for exploration and flap salvage.

Outcome parameters included length of hospital stay and complications. According to E.M. Genden et al. [6] and the Clavien–Dindo system [7], complications were divided into surgical donor-site and flap complications (requiring surgical re-exploration) or non-surgical donor-site and flap complications managed with medical therapy. According to E.O. Dimovska et al., complications were also divided in early and late complications, when observed within and after the first 30 postoperative days respectively [8]. Donor-site complications include seroma, haematoma, infection, dehiscence, venous congestion and skin loss. Flap complications include partial or total flap failure, cervical hematoma, surgical site infection, wound dehiscence, fistula. Postoperative arrhythmia, myocardial infarction, pulmonary oedema, postoperative hypertension, deep vein thrombosis, pulmonary embolism, acute renal failure, respiratory failure, pneumonia and sepsis are classified as systemic complications.

Adjuvant therapy was planned for advanced T stage (pT3 or pT4), multiple positive nodes, and/or per neural/lymphatic/vascular invasion [9].

All patients were addressed for regular follow-up according to the American Head and Neck Society guidelines [10] (mean time of 3.4 years, median time of 1.8 years, range of 6 months – 7 years). A disease-free state was defined as the absence of cancer demonstrated by head and neck surgeon and imaging, and (if necessary) pathological examination following biopsy, while the definition of disease state was referred to the presence of a local, regional or loco/regional relapse and/or distant metastases.

Comorbidities were categorized retrospectively using the AACCI [4]. In the present study one of the goals was to compare complications and outcomes between elderly (≥65 years) *vs* young (<65 years) patients, between patients with AACCI ≤5 *vs* patients with AACCI >5, and between patients admitted in ICU during the early postoperative period *vs* patients treated only in the ward after surgery.

Recurrence time was assessed from the date of surgery to the date of the first recurrence. Five-year overall survival (OS), disease specific survival (DSS) and relapse-free survival (RFS) were calculated using the Kaplan–Meier method. Survival rates and univariate analysis were calculated using GraphPad Prism software (GraphPad, San Diego, CA, USA). Chi-squared analysis with Fischer's exact test was performed to determine the influence of age on complication rate, morbidity and functional outcome. Statistical significance was defined as $p < 0.05$.

Results

Overall, 143 consecutive patients underwent 144 microsurgical reconstructions after ablative surgery for head and neck cancers. Age distribution, types of cancer, site of reconstruction and the types of free flap are shown in table 1.

Seven patients were previously submitted to neoadjuvant chemotherapy; 7 patients were treated after failure of chemoradiotherapy, and 10 procedures were performed in patients with recurrent cancer surgically treated elsewhere (in 5 cases previous surgical treatments had been associated with radiotherapy). One hundred forty-two patients underwent 143 single-stage microsurgical reconstructions

Table 1. *Patients' age distribution*

Таблица 1. *Распределение пациентов по возрасту*

Parameter Показатель	Value Значение
All patients, *n* = 144 Все пациенты, *n* = 144	
Mean age, years Средний возраст, лет	58.3
Age range, years Диапазон возраста, лет	25–82
Younger (<65 years), abs (%) Пациенты среднего возраста (<65 лет), абс. (%)	111 (77.1)
Young old (65–74 years), abs. (%) Пациенты пожилого возраста (65–74 года), абс. (%)	21 (14.6)
Older and oldest old (≥75 years), abs. (%) Пациенты старческого возраста (≥75 лет), абс. (%)	12 (8.3)
Male, *n* = 116 (80.6 %) Мужчины, *n* = 116 (80,6 %)	
Mean age, years Средний возраст, лет	57.9
Age range, years Диапазон возраста, лет	25–82
Female, *n* = 28 (19.4 %) Женщины, *n* = 28 (19,4 %)	
Mean age, years Средний возраст, лет	60.0
Age range, years Диапазон возраста, лет	34–83

following resection of head and neck malignancies, and 1 patient underwent microsurgical reconstruction after previous failed pedicled flap reconstruction performed in different institution. Stage of patients with squamous cell carcinoma (n = 135) and all the microvascular free flap procedures reported in the present series are detailed in tables 1–4.

Harvesting of the forearm flap was performed with the use of an arm tourniquet and it included always both the cutaneous venous system (cephalic vein) and the radial deep venous system (comitantes veins).

The facial artery was chosen in 65.3 % as recipient artery (n = 94), followed by the superior thyroid artery in 26.4 % (n = 38), lingual artery in 7.6 % (n = 11) and the external carotid in 0.7 % (n = 1).

Venous drainage was obtained with a single anastomosis in 110 (76.4 %) cases. In the majority of the cases the recipient vein was one of the branches of the thyro-lingual-facial trunk (134 procedures, 168 microanastomosis), but in 9 cases an end-to-side anastomosis to the internal jugular vein was performed, and in 1 case, the external jugular vein was used as recipient vein. In 1 case the limited pedicle's

Table 2. *Patients' distribution according to site of reconstructions and histology, n = 144*

Таблица 2. *Распределение пациентов по области реконструктивного вмешательства и гистологическому типу опухоли, n = 144*

Parameter Показатель	Number of procedures, abs. Количество процедур, абс.	Frequency, % Частота, %
Microvascular procedures Микрососудистые процедуры		
Oral cavity Ротовая полость	111	77.1
Oral cavity extended to the maxilla Ротовая полость с вовлечением верхней челюсти	2	1.4
Oropharynx Ротоглотка	14	9.7
Pharynx and larynx Глотка и гортань	7	4.9
Face Лицо	10	6.9
Histology Гистологическое заключение		
Squamous cell carcinoma Плоскоклеточная карцинома	135	93.7
Adenocarcinoma Аденокарцинома	3	2.1
Synovial sarcoma Синовиальная саркома	1	0.7
Mucoepidermoid carcinoma Мукоэпидермоидная карцинома	2	1.4
Lymphoepithelial carcinoma Лимфоэпителиальная карцинома	1	0.7
Sclerodermiform basal cell carcinoma Склеродермальная базальноклеточная карцинома	1	0.7
Previous failed reconstructions performed elsewhere Неудачные реконструктивные операции в прошлом, выполненные в других местах	1	0.7

length (rectus abdominis free flap) required the interposition of a vein graft. The anastomosis of the vein was always performed with the coupler device. Seven patients received a permanent tracheostomy (total laryngectomy) and a temporary tracheostomy was performed in 135, while 2 patients with limited neck dissection and reconstruction only of the facial skin in the parotid region did not need a tracheostomy.

Mean length of hospital stay was 23.8 days (range of 7–75 days); mean time for removal of the temporary tracheostomy was 9.9 days (range of 4–31 days); mean feeding tube permanence, when indicated (n = 126), was 22 days (range of 12–65 days).

Thirty-four (23.6 %) patients were admitted to ICU during the early postoperative period: 21 patients during the first 31 (67.7 %) procedures and 13 patients during the last 113 (11.5 %) procedures.

Thirty-nine patients experienced 40 (27.8 %) complications after the surgical procedure, requiring 35 early (n = 29) or delayed (n = 6) surgical revisions (table 5). Bleeding occurred after 16 (11.1 %) procedures. Particularly, 12 patients were taken back to theatre for evacuation of haematoma in the neck (4 of these patients needed revision of the venous anastomosis) and 4 patients underwent surgery for haematoma in the donor site region. Venous congestion of the flap was observed in 9 (6.2 %) cases: in 1 case it recovered within 12 hours after therapy with steroids, in 5 cases it was successfully managed with a revision of the venous anastomosis (range of revision of 2 hours – 2 days), and in 3 cases it was associated with flap failure (1 radial forearm flap, 1 iliac crest flap and 1 jejunum flap) and required a salvage reconstruction with pectoralis major pedicled flap (range of revision of 4–31 days). Two patients suffered loss of the skin paddle of iliac crest free flap. This last complication was observed after 10 and 15 days after surgery and was positively managed by a rotated bilateral Esser's skin flap. Three patients suffered for non-surgical complications: 2 cases of deep vein thrombosis and in 1 case of pulmonary embolism in a Clavien–Dindo grade IV patient, who needed admission to ICU.

Table 3. *Patients' distribution according to stages of head and neck squamous cell carcinomas (by 8th edition of the American Joint Committee on Cancer TNM staging system, n = 135)*

Таблица 3. *Распределение пациентов по стадиям плоскоклеточных карцином головы и шеи (по 8-му изданию классификации TNM Американского объединенного комитета по изучению рака, n = 135)*

Origin Происхождение	All Все	Stage I I стадия	Stage II II стадия	Stage III III стадия	Stage IV IV стадия
Oral cavity Ротовая полость	111*	8	29*	26	48
Oropharynx Ротоглотка	11	–	4	4	3
Pharynx and larynx Глотка и гортань	6	–	–	1	5
Face Лицо	7	–	1	2	4

**One patient experienced 2 different microvascular procedures for 2 distinct metachronous squamous cell carcinomas of the oral cavity of stage II in both cases.*

**У 1 пациента были выполнены 2 разные микрососудистые процедуры по поводу 2 различных метахронных плоскоклеточных карцином полости рта II стадии.*

Seven (22.5 %) early surgical complications occurred during the first 31 procedures, while 22 occurred during the last 113 (19.5 %) procedures (p = 0.701954). Nine early surgical complications (26.5 % of the procedures) were observed during the recovery in the ICU, and 20 (18.2 % of the procedures) during the recovery in the ward (p = 0.292196). No significant difference in the overall incidence of postoperative complications was observed between patients admitted to ICU *vs* patients admitted to the ward (p = 0.807709). Patients admitted to ICU in the immediate postoperative period had a longer median length of hospital stay (27 days *vs* 21 days in the non-ICU group of patients; p = 0.3). Postoperative complications were observed in 36.4 % of the elderly patients and in 25.2 % of the young patients (p = 0.171817). The most fragile patients (AACCI >5) experienced higher rate of postoperative complications: 44.4 % of the cases, while only 23.9 % of the patients with AACCI ≤5 presented post-operative complications (p = 0.03195). Young fragile patients showed a moderately higher risk to experience postoperative complications, compared to the other groups of patients (p = 0.022812). We did not find any statistical correlation between age and/or comorbidities and total/partial flap failures (p = 0.55) (table 6).

Fifty-seven (39.6 %) patients underwent adjuvant radiotherapy. During the follow-up, head and neck cancer recurred in 23 (16 %) patients; 6 (4.2 %) patients experienced a second head and neck malignancy, and 10 (6.9 %) patients developed pulmonary or cerebral metastasis. Five-year DSS, OS and RFS are shown in table 7.

Discussion

Vascularized tissue transferred from a distant donor site to a recipient site to reconstruct complex head and neck defects protects vascular structures and improve wound closure and long-term aesthetic and functional restoration. In our series the microvascular radial forearm, iliac crest and the rectus abdominis free flaps were the most frequently used for the purpose.

The radial forearm free flap offers a good versatility and reliability including the presence of additional drainage pathway with the cephalic vein. There is still a debate as to which venous system (cephalic or comitantes veins) should be anastomosed, but we found the anastomosis of the cephalic vein only was reliable in 71.6 % of the cases (n = 78). This finding confirms the recent experience of S. Razzano et al. [11]. Adequate venous out-flow must be assured to guarantee the survival of free flaps. In literature a dual venous anastomosis has been related with lower failure rate

Table 4. *Microvascular free flap procedures of our series*

Таблица 4. *Микроваскулярная реконструкция с использованием свободных лоскутов*

Free flap Свободный лоскут	Number of procedures Количество процедур						
	All, abs. (%) Все, абс. (%)	in depending on the surgical procedure area в зависимости от области хирургического вмешательства					
		Oral cavity Ротовая полость	Oral cavity with maxillectomy Ротовая полость + максиллэктомия	Oral cavity with mandibulectomy Ротовая полость + мандибулоэктомия	Oropharynx Ротоглотка	Pharynx and larynx Глотка и гортань	Face Лицо
Forearm Предплечье	109 (75.7)	82	1	–	14	5	7
Rectus abdominis Прямая мышца живота	11 (7.6)	6	1	–	–	1	3
Fibula Малоберцовая кость	2 (1.4)	–	–	2	–	–	–
Iliac crest Подвздошный гребень	21 (14.6)	–	–	21	–	–	–
Jejunum Тощая кишка	1 (0.7)	–	–	–	–	1	–
Total *Всего*	*144 (100)*	*88*	*2*	*23*	*14*	*7*	*10*

Table 5. *Frequency of complications in depending on flap type*

Таблица 5. *Частота осложнений в зависимости от вида лоскута*

Complications Осложнения	Jejunum Тощая кишка	Forearm Предплечье	Iliac crest Подвздошный гребень	Rectus abdominalis Прямая мышца живота	Fibula Малоберцовая кость	All, abs. (%) Всего, абс. (%)
Flap failure Полный некроз лоскута	1	1	1	–	–	3 (2.1)
Near flap failure Частичный некроз лоскута	–	6	–	–	–	6 (4.1)
Cervical bleeding without flap sufferance Шейное кровотечение без отторжения лоскута	–	8	–	–	–	8 (5.5)
Head and neck suture dehiscence Расхождение швов в области головы и шеи	–	1	1	2	1	5 (3.5)
Delayed revision of the flap Поздняя ревизия лоскута	–	1	3	1	–	5 (3.5)
Foreign body Инородное тело	–	–	–	1	–	1 (0.7)
Donor site hematoma Гематома донорского участка	–	3	1	–	–	4 (2.8)
Donor site suture dehiscence Расхождение швов в области донорского участка	–	2	1	–	–	3 (2.1)
Salivary fistula/abscess Свищ/абсцесс слюнной железы	–	1	1	–	–	2 (1.4)
Deep vein thrombosis Тромбоз глубоких вен	–	2	–	–	–	2 (1.4)
Pulmonary embolism Легочная эмболия	–	1	–	–	–	1 (0.7)
Total *Всего*	*1*	*26*	*8*	*4*	*1*	*40 (27.8)*

Table 6. *Distribution of the complications in the different groups of patients, abs. (%)*

Таблица 6. *Распределение пациентов в зависимости от частоты осложнений в разных группах, абс. (%)*

Group of patients Группа пациентов	Number of procedures Количество процедур	Flap failure Полный некроз лоскута	Near flap failure Частичный некроз лоскута	Other head and neck complications Другие осложнения в области головы и шеи	Donor-site complications Осложнения на донорском участке	Non-surgical complications Нехирургические осложнения	All Всего	*p*
AACCI ≤5 elderly patients Пожилые пациенты с AACCI ≤5	23	1 (4.4)	–	5 (21.7)	1 (4.4)	2 (8.7)	9 (39.1)	Elderly *vs* young patients Между пожилыми пациентами и более молодыми 0.171817
AACCI >5 elderly patients Пожилые пациенты с AACCI >5	10	–	–	1 (10.0)	1 (10.0)	1 (10.0)	3 (30.0)	
AACCI ≤5 young patients Более молодые пациенты с AACCI ≤5	94	2 (2.1)	4 (4.2)	8 (8.5)	3 (3.2)	2 (2.1)	19 (20.2)	
AACCI>5 young patients Более молодые пациенты с AACCI >5	17	–	2 (11.8)	4 (23.5)	3 (17.6)	–	9 (52.9)	
Patients admitted in intensive care unit Пациенты, поступившие в отделение интенсивной терапии	34	2 (5.9)	1 (2.9)	6 (17.6)	1 (2.9)	–	10 (29.4)	Intensive care unit *vs* no intensive care unit Между пациентами, помещенными в отделение интенсивной терапии и помещенными в обычную палату 0.807709
Patients admitted in the ward Пациенты, помещенные в обычную палату	110	1 (0.9)	5 (4.5)	12 (10.9)	7 (6.4)	5 (4.5)	30 (27.3)	
Total (% over all series) Всего (% от всех пациентов)	144	3 (2.1)	6 (4.2)	18 (12.5)	8 (5.5)	5 (3.5)	40 (27.8)	–

Note. *AACCI – Age Adjusted Charlson Comorbidity Index.*

Примечание. *AACCI – индекс коморбидности Чарлсона с поправкой на возраст.*

(in the 1.51 % *vs* 5.03 % after single anastomosis), lower venous thrombosis rate (2.74 % *vs* 4.54 %), and lower revision rate (11.87 % *vs* 6.04 %) [12]. In our series 75.7 % patients (n = 109) received a single venous anastomosis. In the present series, the number of the anastomosis did not influence the outcomes. Although flap failures (n = 3) were observed in patients with a single venous anastomosis, these occurred during the early period of our experience, and statistical analysis did not show any significant difference (p = 0.447). After an adequate intraoperative evaluation of the venous out-flow of the flap, a single anastomosis was generally preferred to minimize operative time, simplify pedicle geometry, avoid the use of vein grafts, preserve potential recipient veins for future free flaps, make surgery technically simpler by using a single proximal large confluent vein rather than two distal smaller venae comitantes minimizing the risk for low blood velocity. According to literature, the recipient veins were generally identified among the internal jugular vein system [13]. Venous anastomosis is one of the most challenging technical aspects of microsurgery, but it can be improved by the use of an anastomotic coupler device. It is quicker and more reliable in maintaining the anastomotic site patent and it could be used also as end-to-side technique on the internal jugular vein (2 cases in our series). We routinely used silastic Penrose drainage tubes to avoid active aspiration and limit any pressure on the microvascular pedicle. The radial forearm free flap was used in 75.7 % of our microvascular procedures with a success rate of 99 %. Nevertheless, little bone reconstruction could be performed harvesting part of the radial bone with the flap (1 case in our series). Closure of the donor defect of the radial forearm flap required always a skin graft

Table 7. *Five-year disease specific survival, overall survival and relapse-free survival rates of patients with squamous cell carcinoma, n = 135*

Таблица 7. *Пятилетняя онкоспецифическая, общая и безрецидивная выживаемость пациентов с плоскоклеточным раком, n = 135*

Локализация опухоли Tumor localization	Stages Стадии	Five-year disease specific survival rate, % Пятилетняя онкоспецифическая выживаемость, %		Five-year overall survival rate, % Пятилетняя общая выживаемость, %		Five-year relapse-free survival rate, % Пятилетняя безрецидивная выживаемость, %	
Oral cavity (*n* = 111) Ротовая полость (*n* = 111)	All Все	71.6 SE 5.4		59.6 SE 5.6		67.5 SE 5.4	
	I–II	91.5 SE 5.9	Univariate analysis Однофакторный анализ *p* = 0.0037	74.0 SE 8.8	Univariate analysis Однофакторный анализ *p* = 0.0133	85.3 SE 6.9	Univariate analysis Однофакторный анализ *p* = 0.0067
	III–IV	61.4 SE 7.3		51.9 SE 7.1		58.3 SE 7.2	
Oropharynx (*n* = 11) Ротоглотка (*n* = 11)	All Все	72.0 SE 17.8		54.0 SE 17.3		72.0 SE 17.8	
	I–II	100.0 SE 0	Univariate analysis Однофакторный анализ *p* = 0.1489	75.0 SE 21.7	Univariate analysis Однофакторный анализ *p* = 0.3470	100.0 SE 0	Univariate analysis Однофакторный анализ *p* = 0.1489
	III–IV	41.7 SE 30.4		31.3 SE 24.5		41.7 SE 30.4	
Pharynx and larynx (*n* = 6) Глотка и гортань (*n* = 6)	III–IV	62.5 SE 21.9		60.0 SE 21.9		62.5 SE 21.3	
Face (*n* = 7) Лицо (*n* = 7)	All Все	100.0 SE 0		88.9 SE 10.5		72.9 SE 16.5	
All the series Всего		*72.4 SE 4.9*		*60.6 SE 5.1*		*67.5 SE 4.9*	

Note. SE – standard error.
Примечание. SE – стандартная ошибка.

although we are aware of possibility of forearm advancement-rotation flaps [14]. Two patients required a revision of the donor site defect with a further skin graft.

Microsurgical vascularised osteo-myocutaneous free flaps are very useful for reconstruction of complex defects following maxillectomy and mandibulectomy [15, 16]. Both iliac crest and fibula free flaps can be considered the best option for mandibular reconstruction [15, 16]. We preferred the use of the vascularized iliac crest flap. There are no significant differences in terms of morbidity of the donor site between iliac crest and fibula free flaps patients [17]. All patients of the present series experienced pain at the donor site, which lasted for a mean time of 1.7 months; nevertheless, a follow-up of more than 6 months showed no residual donor site morbidities. Necrosis of the cutaneous component occurred in 2 patients probably due to a scarce number of perforators, or for excessive tension or compression of the perforating vessels and muscular components during intraoral reconstruction. Complete success transfer of iliac crest free flaps in our series was 85.7 %. In our series, dental implants were not performed because of the lack of financial resources for this specific target.

Although DSS an OS are low due to loco-regional recurrence or distant metastases in total or subtotal glossectomy and despite we did not performed a quality of life assessment, the patients reconstructed with a vertical rectus abdominis muscle flap referred an improvement in the quality of life following reconstruction. Functional rehabilitation remains difficult but the use of the myocutaneous free flap has been demonstrated to deliver good outcomes [18]. In our series, the vertical rectus abdominis muscle flap was fixed anteriorly to the mandible and posteriorly to the base of tongue. The downfall of the larynx was avoided with the suspension of the hyoid bone to the mandible with non-absorbable suture. No vertical rectus abdominis muscle flap failure or visceral herniation was observed in the present series.

After adequate patient counselling, tracheostomy was considered temporarily necessary during 135 (98.5 %) of the 137 procedures performed in patients who did not undergo total laryngectomy (*n* = 7), in order to prevent aspiration of saliva and possible passage of massive amounts of blood in the case of post-operative haemorrhage. In our opinion, the risks correlated with massive haemorrhage of the upper aero digestive tract, which may be even fatal, justify the temporary use of a tracheotomy.

The nasogastric feeding tube was routinely preferred for the supportive feeding since it was temporary and without potential mortality and morbidity as reported for percutaneous endoscopic gastrostomy [19].

Reconstructive failure almost doubles the patient's length of stay, and is strongly associated with in-hospital mortality, since it can result in exposure of the great vessels or skull base, or the development of a pharyngo-cutaneous fistula [20]. In our series, we observed 40 (27.8 %) postoperative complications, including 3 (2.1 %) flap failures. B.H. Haughey et al. reported a 57 % rate of medical complication and a 29 % of flap complications, including a 4 % rate of complete flap failure [20].

Our patients who experienced free flap failure had a statistically significant longer hospitalization time (p <0.005) compared with the mean hospitalisation time of the whole cohort of patients (54.8 days *vs* 23.9 days respectively).

The role of anticoagulants is controversial, and includes aspirin, low-molecular-weight dextran, and subcutaneous heparin [22, 23]. Despite the increased risks of hematoma related to all the antithrombotic medicaments (most of all the aspirin) and the absence of general consensus on their efficacy in failure prevention, the morbidity represented by the loss of a free flap leaded us to systematically treat our patients with a daily dose of low-weight subcutaneous heparin and this protocol, that is also used for deep vein thrombosis prevention, appeared to be reliable [21, 22]. There are still no evidence-based guidelines for the prevention of microvascular thrombosis in the head and neck [21, 22]. Therefore, microsurgeons must evaluate carefully the clinical features of all flaps, since early detection of thrombosis is of primary importance and the chance of surgical salvage is lower after the first 48 hours of ischemia [23], as a consequence, flap monitoring should be compulsory during the first 48 postoperative hours, and clinical monitoring four times daily should be sufficient thereafter. Among microvascular surgeons, postoperative monitoring regimens vary greatly, including close observation of the flap colour (used by 79.4 % of surgeons), Doppler signal (used by 79.4 % of surgeons), hourly "flap monitoring pin prick", and bleeding rate (used by 67.6 % of surgeons), capillary refill (used by 61.8 % of surgeons), skin surface temperature (used by 11.8 % of surgeons), and implanted Doppler (used by 8.8 % of surgeons) [24], but in our opinion, clinical observation remains the simplest method of identifying vascular compromise.

In our series, we reported a percentage of surgical revision of the anastomosis of 5.5 % (8 out of 144) comparable to the data reported in literature (4.5–17.0 %) [1, 25].

Three patients of our microsurgical series experienced a flap failure (jejunum flap, iliac crest and forearm flap). In all cases the flap was replaced with a pectoralis major pedicled flap.

Worldwide, a large number of patients undergoing microvascular free flap reconstruction are initially admitted to ICU on the premise of improved reconstructive outcomes.

In our series, admission to ICU was not associated with lower incidence of complications compared to direct admission to the head and neck ward: 29.4 % *vs* 27.3 % (p = 0.807709).

Although routine ICU care is presumed to improve postoperative care and contribute to a lower incidence of flap failure, in our analysis, flap failure was higher in patients of the ICU group (5.9 % *vs* 0.9 %), probably due to many factors, particularly the potential bias of the surgical learning curve. However, patients managed in the ward remained compliant for the examination of oral and oropharyngeal flaps and physiologic blood pressure parameters were observed routinely without a negative impact on the vascularisation of the transferred tissue.

Our results are in line with the most recent findings of the literature, confirming that protocol-driven non-ICU-based care can support successful reconstructive outcomes with comparable safety to ICU early admission routine [26]. Furthermore, avoiding ICU admission can reduce length of hospitalization and overall costs of care in both academic and community-based institutions.

In literature age alone is not a reliable prognostic factor for predicting medical complications, but it should be related with general health status, since an American Society of Anesthesiologists score of 3 is a statistically significant prognostic factor for medical complications, and diabetes mellitus, advanced atherosclerosis or other cardiovascular diseases impair the quality of the vessel wall and wound healing in general [27].

By using the AACCI, the authors characterized the impact of age and comorbidity on postoperative outcomes, and we found a not statistically significant higher surgical complication rate in the elderly group (36.4 % of the elderly patients *vs* 25.2 % in younger patients; p = 0.171817), while we observed a significant higher morbidity rate in young patients with AACCI >5 (52.9 % *vs* 20.2 % in young patients with AACCI ≤5; p = 0.022812). These data should be evaluated with caution since in our series elderly patients with poorer general conditions were reconstructed with less complex approaches to reduce postoperative risks, while young patients, even with important comorbidities, were generally treated with free flaps as to obtain better functional and aesthetic benefits.

Elderly patients admitted in ICU (n = 5) experienced higher complication rate compared to the 28 elderly patients admitted in the ward (60 % *vs* 32.1 %; p = 0.232959), and it was mainly due to the higher AACCI index of these patients (those admitted in the ICU presented AACCI >5). Patients with AACCI ≤5 admitted in the ICU (n = 12) experienced similar complication rate of the 105 patients with AACCI ≤5 admitted in the ward (16.7 % *vs* 21.9 %, p = 0.674953). ICU stay was associated with longer although not statistically significant stay in the hospital, probably as a consequence of a longer rehabilitation time due to the major in-bed stay of ICU patients.

The aim of curative surgical oncology is to remove the primary tumour with a wide margin of normal tissue, but what constitutes a sufficiently wide margin particularly in oral cancer is fundamentally unclear.

The use of microvascular free flaps improves the oncologic radicality, allowing the surgeon to repair even larger defect. Our patients with head and neck squamous cell carcinoma ($n = 135$) experienced 5-year DSS, OS and RFS rate of 72.4; 60.6 and 67.5 %, respectively, patients with oral cancer of stage I–II experienced 5-yaer DSS, OS, and RFS rate of 91.5; 74 and 85.3 % respectively, patients with oropharyngeal cancer of stage I–II experienced 5-year DSS, OS, and RFS rate of 100; 75 and 100 % respectively, and those with advanced pharyngo-laryngeal tumours experienced 5-year DSS, OS, and RFS rate of 62.5; 60 and 62.5 % respectively, patients with advanced squamous cell carcinoma of the facial skin experienced 5-year DSS, OS, and RFS rate of 100; 88.9 and 72.9 % respectively; these results show as free flaps reconstruction associated with a radical compartmental surgery allowed a positive curative in our series of patients (G. Almadori et al. reported 5-year DSS rate of 67.8 % in a series of 130 patients with oral cancer [28], F. Bussu et al. reported a 5-year DSS rate of 82 % in their series of patients with advanced malignancy of the parotid area [29], and F.T. Hall et al. reported 5-year DSS rate of 67 % for patients with cancer of the larynx and 37 % for those with cancer of the hypopharynx [30]).

Conclusion

A precise preoperative evaluation tailored to each patient on the basis of the functional age is mandatory to select the best candidates for head and neck microsurgical reconstruction. All our flap failures occurred during the first 31 cases in what could be considered our learning curve, and during the last 113 procedures we did not experience further failures. The improvement of our results leaded to an overall flap success rate of 97.9 %. Early postoperative admission to ICU seems not to improve outcomes and/or reduce complications. ICU admission should be restricted to selected patients only. More research is needed to confirm safety of post-operative treatment of head and neck free flap reconstruction without ICU admission.

ЛИТЕРАТУРА / REFERENCES

1. Kucur C., Durmus K., Uysal I.O. et al. Management of complications and compromised free flaps following major head and neck surgery. Eur Arch Otorhinolaryngol 2016;273(1):209–13. DOI: 10.1007/s00405-014-3489-1. PMID: 25575841.
2. Calabrese L., Tagliabue M., Maffini F. et al. From wide excision to a compartmental approach in tongue tumors: what is going on? Curr Opin Otolaryngol Head Neck Surg 2013;21(2):112–7. DOI: 10.1097/MOO.0b013e32835e28d2. PMID: 23422314.
3. Arshad H., Ozer H.G., Thatcher A. et al. Intensive care unit *versus* non-intensive care unit postoperative management of head and neck free flaps: comparative effectiveness and cost comparisons. Head Neck 2014;36(4):536–9. DOI: 10.1002/hed.23325. PMID: 23780531.
4. Chang C.M., Yin W.Y., Wei C.K. et al. Adjusted age-adjusted Charlson comorbidity index score as a risk measure of perioperative mortality before cancer surgery. PLOS One 2016;11(2):e0148076. DOI: 10.1371/journal.pone.0148076. PMID: 26848761.
5. Amin M.B., Greene F.L., Edge S.B. et al. The Eighth Edition AJCC Cancer staging manual: continuing to build a bridge from a population-based to a more "personalized" approach to cancer staging. CA Cancer J Clin 2017;67(2):93–9. DOI: 10.3322/caac.21388. PMID: 28094848.
6. Genden E.M., Rinaldo A., Suárez C. et al. Complications of free flap transfers for head and neck reconstruction following cancer resection. Oral Oncol 2004;40(10): 979–84. DOI: 10.1016/j.oraloncology.2004.01.012. PMID: 15509488.
7. Monteiro E., Sklar M.C., Eskander A. et al. Assessment of the Clavien–Dindo classification system for complications in head and neck surgery. Laryngoscope 2014;124(12):2726–31. DOI: 10.1002/lary.24817. PMID: 25263590.
8. Dimovska E.O., Clibbon J.J., Moncrieff M.D. et al. Microsurgical reconstructions for head and neck cancers in elderly aged >80 years: an analysis of surgical outcomes and quality of life. Ann Surg Oncol 2016;23(5):1684–92. DOI: 10.1245/s10434-015-5049-3. PMID: 26714952.
9. Gooi Z., Richmon J., Agrawal N. et al. Education Committee of the American Head and Neck Society (AHNS). AHNS Series: do you know your guidelines? Principles of radiation therapy for head and neck cancer: a review of the National Comprehensive Cancer Network guidelines. Head Neck 2017;39(2):201–5. DOI: 10.1002/hed. 24635. PMID: 27898198.
10. Roman B.R., Goldenberg D., Givi B. Education Committee of American Head and Neck Society (AHNS). AHNS Series: do you know your guidelines? Guideline recommended follow-up and surveillance of head and neck cancer survivors. Head Neck 2016;38(2):168–74. DOI: 10.1002/hed. 24100. PMID: 25916656.
11. Razzano S., Esposito L., Schonauer F. The venae comitantes clipping test for the evaluation of the venous drainage of the radial forearm free flap. Microsurgery 2016;36(8):647–50. DOI: 10.1002/micr.22514. PMID: 26503001.
12. Hanasono M.M. Discussion: comparison of single and double venous anastomoses in head and neck oncologic reconstruction using free flaps: a meta-analysis. Plast Reconstr Surg 2016;137(5):1595–6. DOI: 10.1097/PRS.0000000000002124. PMID: 27119932.
13. Chalian A.A., Anderson T.D., Weinstein G.S., Weber R.S. Internal jugular vein versus external jugular vein anastamosis: implications for successful free tissue transfer. Head Neck 2001;23(6):475–8. PMID: 11360309.
14. Jaquet Y., Enepekides D.J., Torgerson C., Higgins K.M. Radial forearm free flap donor site morbidity: ulnar-based transposition flap *vs* split-thickness skin graft. Arch Otolaryngol Head Neck Surg 2012;138(1):38–43. DOI: 10.1001/archoto.2011.216. PMID: 22249627.
15. Costa H., Zenha H., Sequeira H. et al. Microsurgical reconstruction of the maxilla: algorithm and concepts.

J Plast Reconstr Aesthet Surg 2015;68(5):e89–104. DOI: 10.1016/j.bjps.2014.12.002. PMID: 25778873.
16. Puxeddu R., Ledda G.P., Siotto P. et al. Free-flap iliac crest in mandibular reconstruction following segmental mandibulectomy for squamous cell carcinoma of the oral cavity. Eur Arch Otorhinolaryngol 2004;261(4):202–7. DOI: 10.1007/s00405-003-0656-1. PMID: 15103472.
17. Lonie S., Herle P., Paddle A. et al. Mandibular reconstruction: meta-analysis of iliac-*versus* fibula-free flaps. ANZ J Surg 2016;86(5):337–42. DOI: 10.1111/ans.13274. PMID: 26331293.
18. Cappiello J., Piazza C., Taglietti V. Nicolai P. Deep inferior epigastric artery perforated rectus abdominis free flap for head and neck reconstruction. Eur Arch Otorhinolaryngol 2012;269(4):1219–24. DOI: 10.1007/s00405-011-1749-x. PMID: 21866360.
19. Rahnemai-Azar A.A., Rahnemaiazar A.A., Naghshizadian R. et al. Percutaneous endoscopic gastrostomy: indications, technique, complications and management. World J Gastroenterol 2014;20(24):7739–51. DOI: 10.3748/wjg.v20.i24.7739. PMID: 24976711.
20. Haughey B.H., Wilson E., Kluwe L. et al. Free flap reconstruction of the head and neck: analysis of 241 cases. Otolaryngol Head Neck Surg 2001;125(1):10–7. DOI: 10.1067/mhn.2001.116788. PMID: 11458207.
21. Brands M.T., Van den Bosch S.C., Dieleman F.J. et al. Prevention of thrombosis after microvascular tissue transfer in the head and neck. A review of the literature and the state of affairs in Dutch Head and Neck Cancer Centers. Int J Oral Maxillofac Surg 2010;39(2):101–6. DOI: 10.1016/j.ijom.2009.11.020. PMID: 20042315.
22. Lee K.T., Mun G.H. The efficacy of postoperative antithrombotics in free flap surgery: a systematic review and meta-analysis. Plast Reconstr Surg 2015;135(4):1124–39. DOI: 10.1097/PRS.0000000000001100. PMID: 25811576.
23. Hyodo I., Nakayama B., Kato H. et al. Analysis of salvage operation in head and neck microsurgical reconstruction. Laryngoscope 2007;117(2):357–60. DOI: 10.1097/mlg.0b013e3180312380. PMID: 17277633.
24. Spiegel J.H., Polat J.K. Microvascular flap reconstruction by otolaryngologists: prevalence, postoperative care, and monitoring techniques. Laryngoscope 2007;117(3):485–90. DOI: 10.1097/MLG.0b013e31802d6e66. PMID: 17334309.
25. Yii N.W., Evans G.R., Miller M.J. et al. Thrombolytic therapy: what is its role in free flap salvage? Ann Plast Surg 2001;46(6):601–4. PMID: 11405358.
26. Panwar A., Smith R., Lydiatt D. et al. Vascularized tissue transfer in head and neck surgery: is intensive care unit-based management necessary? Laryngoscope 2016;126(1):73–9. DOI: 10.1002/lary.25608. PMID: 26343412.
27. Rosenberg A.J., Van Cann E.M., van der Bilt A. et al. A prospective study on prognostic factors for free-flap reconstructions of head and neck defects. Int J Oral Maxillofac Surg 2009;38(6):666–70. DOI: 10.1016/j.ijom.2009.01.012. PMID: 19264448.
28. Almadori G., Rigante M., Bussu F. et al. Impact of microvascular free flap reconstruction in oral cavity cancer: our experience in 130 cases. Acta Otorhinolaryngol Ital 2015;35(6):386–93. DOI: 10.14639/0392-100X-919. PMID: 26900243.
29. Bussu F., Parrilla C., Rizzo D. et al. Clinical approach and treatment of benign and malignant parotid masses, personal experience. Acta Otorhinolaryngol Ital 2011;31(3):135–43. PMID: 22058591.
30. Hall F.T., O'Brien C.J., Clifford A.R. et al. Clinical outcome following total laryngectomy for cancer. ANZ J Surg 2003;73(5):300–5. PMID: 12752286.

Authors' contributions
The authors declare that this manuscript was conceived and written by the cited authors.
Вклад авторов
Авторы заявляют, что данная статья была задумана и написана перечисленными авторами.

ORCID авторов / ORCID of authors
R. Puxeddu / Р. Пукседу: https://orcid.org/0000-0003-2829-0583

Conflict of interest. The authors do not have to disclose financial information, and they confirm no conflict of interest concerning this manuscript.
Конфликт интересов. Авторы заявляют, что нет необходимости в разглашении финансовой информации; конфликт интересов отсутствует.

Financing. All authors declare that does not exist any financial support or relationship that may pose a conflict of interest.
Финансирование. Все авторы заявляют, что при выполнении исследования не получали какой-либо финансовой поддержки, которая могла бы привести к возникновению конфликта интересов.

Статья поступила: 21.08.2018. **Принята к публикации:** 28.09.2018.
Article received: 21.08.2018. **Accepted for publication:** 28.09.2018.

Эффективность дистанционной лучевой терапии и таргетной терапии вандетанибом нерезектабельного и прогрессирующего медуллярного рака щитовидной железы

А.Д. Каприн, С.А. Иванов, Ф.Е. Севрюков, И.С. Пимонова, П.А. Исаев, Н.В. Северская, А.А. Ильин, В.В. Полькин, Д.Ю. Семин, С.В. Васильков, Д.Н. Дербугов, Ю.А. Панасейкин, В.С. Медведев

ФГБУ «Национальный медицинский исследовательский центр радиологии» Минздрава России; Россия, 125284 Москва, 2-й Боткинский проезд, 3

Контакты: *Павел Анатольевич Исаев isaev@mrrc.obninsk.ru*

Цель исследования *– оценить эффективность дистанционной лучевой терапии (ДЛТ) и таргетной терапии (ТТ) вандетанибом нерезектабельного и прогрессирующего медуллярного рака щитовидной железы (МРЩЖ).*

Материалы и методы. *Проведен анализ данных 78 больных рецидивирующим местно-распространенным или метастатическим МРЩЖ с доказанным прогрессированием опухоли. Ранее проведенное радикальное хирургическое лечение пациентов было неэффективным. Во всех наблюдениях имело место поражение шейных и медиастинальных лимфатических узлов с клинически значимой компрессией верхних дыхательных и пищеварительных путей, магистральных сосудов шеи и средостения. В 59 случаях были выявлены отдаленные метастазы. Конформную ДЛТ в монорежиме провели у 26 пациентов, конформную ДЛТ в сочетании с одновременной ТТ вандетанибом – у 16, ТТ вандетанибом в монорежиме – у 36. Суммарная очаговая доза в среднем составляла 60 Гр. Выживаемость оценивали по методу Каплана–Майера.*

Результаты. *Выживаемость пациентов после ДЛТ в монорежиме составила 14 мес, после сочетания ДЛТ и ТТ вандетанибом – 48 мес, после ТТ вандетанибом в монорежиме – 50 мес. ДЛТ позволила купировать симптомы, обусловленные компрессией органов и структур шеи и средостения, в значительно более короткие сроки (медиана 3,8 нед), нежели ТТ вандетанибом (медиана 10,2 нед) (p <0,001).*

Заключение. *Сочетание ДЛТ и ТТ вандетанибом увеличивает общую выживаемость и является более эффективным методом лечения больных нерезектабельным и прогрессирующим МРЩЖ, чем ДЛТ в монорежиме.*

Ключевые слова: *дистанционная лучевая терапия, таргетная терапия, вандетаниб, медуллярный рак щитовидной железы, выживаемость*

Для цитирования: *Каприн А.Д., Иванов С.А., Севрюков Ф.Е. и др. Эффективность дистанционной лучевой терапии и таргетной терапии вандетанибом нерезектабельного и прогрессирующего медуллярного рака щитовидной железы. Опухоли головы и шеи 2018;8(3):72–6.*

DOI: 10.17650/2222-1468-2018-8-3-72-76

Efficacy of external beam radiotherapy and targeted therapy with vandenanib in patients with inoperable and progressive medullary thyroid cancer

A.D. Kaprin, S.A. Ivanov, F.E. Sevryukov, I.S. Pimonova, P.A. Isaev, N.V. Severskaya, A.A. Ilyin, V.V. Polkin, D.Yu. Siomin, S.V. Vasilkov, D.N. Derbugov, Yu.A. Panaseikin, V.S. Medvedev

National Medical Research Radiological Center, Ministry of Health of Russia; 3 2nd Botkinsky Proezd, Moscow 125284, Russia

The study objective *is to evaluate modern-era radiotherapy (external beam radiotherapy, EBRT) and target therapy (TT) outcomes for advanced medullary thyroid cancer (MTC).*

Materials and methods. *Seventy eight consecutive patients with stage IV MTC were evaluated. All of them with relapsing locally advanced or metastatic MTC, 16 had clinically relevant mediastinal involvement, and 59 had distant metastasis; 26 patients received conformal EBRT or intensity-modulated radiotherapy in monomode, 16 patients – conformal EBRT with simultaneous TT with vandenanib, 36 patients – TT in monomode. Median EBRT dose was 60 Gy.*

Results. *Kaplan–Meier estimates of the median overall survival rate was 14 months for radiotherapy in monomode, 48 months – for conformal EBRT + simultaneous TT with vandenanib, 50 months – for TT in monomode. EBRT and TT allows for significantly shorter periods (median 3.8 weeks), to relieve the symptoms of compression-mediated organs and structures of the neck and mediastinum than in the TT (median 10.2 weeks) (p <0.001).*

Conclusion. *EBRT and TT provided durable locoregional disease control with limited morbidity.*

Key words: *external beam radiotherapy, target therapy, vandenanib, medullary thyroid cancer, survival*

For citation*: *Kaprin A.D., Ivanov S.A., Sevryukov F.E. et al. Efficacy of external beam radiotherapy and targeted therapy with vandenanib in patients with inoperable and progressive medullary thyroid cancer. Opukholi golovy i shei = Head and Neck Tumors 2018;8(3):72–6.

Введение

Медуллярный рак щитовидной железы (МРЩЖ) составляет около 3–5 % всех случаев рака щитовидной железы. Основным методом лечения МРЩЖ до сих пор остается хирургический. Возможности терапевтических методов при МРЩЖ, особенно его нерезектабельной или метастатической форме, крайне ограниченны. Единственным методом системной терапии, клиническая эффективность которого доказана, остается применение ингибиторов тирозинкиназ. Эффективность дистанционной лучевой терапии (ДЛТ) у пациентов с МРЩЖ до конца не изучена. Недостаточно данных собрано и об эффективности ДЛТ в комбинации с таргетной терапией (ТТ) в лечении нерезектабельного и прогрессирующего МРЩЖ. Отсутствие рандомизированных исследований диктует необходимость ретроспективного анализа собственных данных и сведений, полученных из последних обзорных статей [1].

Цель исследования – оценить эффективность ДЛТ и ТТ вандетанибом нерезектабельного и прогрессирующего МРЩЖ.

Материалы и методы

Обследование и лечение больных МРЩЖ проведено в клинике Медицинского радиологического научного центра им. А.Ф. Цыба – филиала ФГБУ «Национальный медицинский исследовательский центр радиологии» Минздрава России с октября 1997 г. по декабрь 2017 г. Возраст больных колебался от 16 до 80 лет, составляя в среднем 49,0 ± 15,02 года. Соотношение между мужчинами и женщинами составляло 1:1,1.

Выполнен ретроспективный анализ данных историй болезни 78 больных рецидивирующим местно-распространенным или метастатическим МРЩЖ с доказанным прогрессированием опухоли (в соответствии с RECIST 1.1 (Response evaluation criteria in solid tumours, критерии оценки ответа солидных опухолей (2009) [2]). Заболевание не поддавалось локальному радикальному хирургическому лечению. Первичное оперативное вмешательство у всех пациентов включало тиреоидэктомию, селективную шейную лимфодиссекцию. В 23 (29,5 %) случаях потребовалась 2-я операция (модифицированная шейная лимфодиссекция); в 10 (12,8 %) – 3-я (радикальная шейная лимфодиссекция с реконструктивно-пластическим компонентом); в 3 (3,8 %) – 4-я (повторная стернотомия с удалением медиастинальной клетчатки шеи). Несмотря на агрессивную хирургическую тактику, у всех больных продолжалось прогрессирование заболевания, рост метастазов в шейных и медиастинальных лимфатических узлах, что потребовало лучевого лечения. Отдаленные метастазы выявлены у 59 (75,6 %) пациентов. В 19 (24,4 %) случаях наблюдалось метастатическое поражение нескольких органов: в 1 (1,3 %) – легких, печени и костей, в 1 (1,3 %) – головного мозга, легких и брыжейки, в 8 (10,3 %) – легких и костей, в 5 (6,4 %) – печени и костей, в 1 (1,3 %) – легких и печени, в 1 (1,3 %) – костей и мозга, в 1 (1,3 %) – легких и брыжейки, в 1 (1,3 %) – легких и кожи. Длительность периода, в течение которого клинические признаки продолжающегося опухолевого роста отсутствовали, варьировала от 1 года до 14 лет (в среднем 4,7 ± 3,2 года). В ходе динамического наблюдения в сроки от 30 дней до 9 мес (в среднем 3,5 ± 1,8 мес) были выявлены признаки прогрессирования МРЩЖ: болевой синдром, сосудистые расстройства (синдром верхней полой вены и др.), нарушения функции дыхания, глотания, речи. У всех пациентов при поступлении в клинику проводили комплексное обследование.

ДЛТ в монорежиме проведена у 26 (33,3 %) больных (12 (46,2 %) мужчин, 14 (53,8 %) женщин). Возраст пациентов варьировал от 18 до 75 лет (в среднем 47,3 ± 2,2 года). В 23 (88,5 %) случаях ДЛТ в статическом режиме проводили на гамма-терапевтических установках «Рокус» и «Агат Р» с энергией источника излучения ^{60}Co 1,25 МэВ. Облучение осуществляли в традиционном режиме: 5 раз в неделю в разовой очаговой дозе 2 Гр. Величину суммарной очаговой дозы устанавливали индивидуально, в зависимости от радиочувствительности опухоли, которую определяли в процессе лечения. В 3 (11,5 %) случаях была проведена 3D-конформная ДЛТ на ускорителе Elekta Axesse. Для лечения использовали фотоны в диапазоне энергий от 6 до 15 МэВ. Мониторинг нежелательных явлений проводили в соответствии с CTCAE 4.0 (National Cancer Institute (NCI) Common Terminology Criteria for Adverse Events, шкала токсичности Национального института рака США). Частоту и тяжесть лучевых реакций изучали в динамике, регистрировали все изменения здоровых окружающих тканей по общей системе определения токсичности по шкале оценки острых радиационных осложнений RTOG/EORTC (1995) (Radiation Therapy Oncology Group and European Organization for Research and Treatment of Cancer, Группа по изучению радиотерапии в онкологии и Европейская организация по исследованию и лечению рака).

ДЛТ в сочетании с таргетной терапией вандетанибом проведена у 16 (20,5 %) больных (10 (62,5 %) мужчин, 6 (37,5 %) женщин). Возраст пациентов варьировал от 18 до 75 лет (в среднем 49,9 ± 3,5 года). У 13 (81,3 %) больных осуществляли ДЛТ в конвенциональном режиме, у 3 (18,7 %) – 3D-конформную ДЛТ.

ТТ вандетанибом (ежедневно перорально 300 мг/сут) в 4 (5,1 %) случаях проводили одновременно с ДЛТ, в 12 (15,4 %) – назначали после облучения в сроки до 1 мес. Эффективность терапии вандетанибом оценивали каждые 8 нед. Исследование выполняли на мультиспиральном компьютерном томографе Somatom Sensation Open (Siemens) до и после внутривенного болюсного введения 100–120 мл контрастного вещества (ультравист 370) со скоростью 2,5–3,5 мл/с в артериальную и в венозную фазы контрастирования.

ТТ вандетанибом в монорежиме проведена у 36 (46,2 %) пациентов (15 (41,6 %) мужчин, 21 (53,4 %) женщины). Возраст больных варьировал от 16 до 80 лет (в среднем 49,8 ± 2,9 года). Исходная доза составляла 300 мг/сут.

Статистический анализ полученных результатов осуществляли с помощью программы SPSS Statistics 17.0. Продолжительность жизни оценивали с 1-го дня лечения до последнего дня наблюдения или смерти. Выживаемость оценивали по методу Каплана–Майера. Различия признавали статистически значимыми при $p < 0,05$.

Непосредственные результаты лечения

Полный регресс наблюдался у 1 (1,2 %) из 78 обследованных, частичный регресс – у 26 (33,3 %), стабилизация – у 43 (55,2 %). В 8 (10,3 %) из 78 случаев на фоне лечения выявлено прогрессирование опухоли.

В группе пациентов, прошедших курс ДЛТ в монорежиме, полного клинического регресса не зарегистрировано. Частичный регресс произошел у 5 (19,2 %) пациентов, причем у 3 (11,5 %) размер опухоли уменьшился более чем на 50 %. При дополнительном анализе выявлено, что у всех этих пациентов была проведена 3D-конформная ДЛТ. Стабилизация наблюдалась у 17 (65,4 %) пациентов. В 4 (15,4 %) случаях МРЩЖ продолжал прогрессировать. Таким образом, общий ответ опухоли на ДЛТ – 19,2 %. В большинстве случаев значимого снижения уровня опухолевых маркеров не было; лишь у больных, прошедших курс 3D-конформной ДЛТ, уровень кальцитонина снизился более чем на 50 % в сроки от 2 до 5 нед (медиана 3,8 нед).

У пациентов, которые получали ДЛТ и ТТ вандетанибом, не зарегистрировано полного клинического регресса или прогрессирования опухоли. Частичный регресс наблюдался в 7 (43,8 %) случаях, причем у 2 из 3 больных, у которых была проведена 3D-конформная ДЛТ, размер опухоли уменьшился более чем на 50 %. Стабилизация произошла у 9 (56,2 %) пациентов. Таким образом, общий ответ на лечение – 43,8 %. На фоне лечения в сроки от 4 до 16 нед (в среднем 6,9 ± 0,8 нед) отмечено снижение уровня кальцитонина более чем на 50 % в 6 (37,5 %) случаях – чаще у тех пациентов, у которых имел место частичный регресс, в том числе у 2 из 3 больных, которые прошли курс 3D-конформной ДЛТ. Таким образом, ДЛТ с 3D-планированием дала эффект в большинстве (5 из 6) случаев, что свидетельствует об эффективности этого метода лечения.

В группе пациентов, получавших ТТ вандетанибом в монорежиме, полный регресс оцениваемого очага произошел в 1 (2,8 %) случае, в неоцениваемых очагах отмечена стабилизация. У 14 (38,8 %) пациентов наблюдался частичный регресс, причем у 2 из них размер опухоли уменьшился более чем на 50 %. У 17 (47,2 %) больных зарегистрирована стабилизация, у 4 (11,2 %) – прогрессирование заболевания. Таким образом, общий ответ на лечение – 41,6 %. В 16 (44,4 %) случаях на фоне лечения в сроки от 5 до 12 нед (в среднем 6,2 ± 1,1 нед) отмечено снижение уровня кальцитонина (также в случаях частичного регресса).

Отдаленные результаты лечения

Общая и безрецидивная выживаемость – наиболее объективные критерии оценки эффективности лечения. Медиана выживаемости без прогрессирования в группе больных, получавших только ДЛТ, составила 11 мес (от 7 до 29 мес) (рис. 1). Медиана продолжительности жизни в этой группе составила 14 мес (от 12 до 32 мес); 1 год прожили 19 (73,1 %) больных, 2 года – 3 (11,5 %) (рис. 2).

Медиана выживаемости без прогрессирования в группе больных, получавших ДЛТ и ТТ вандетанибом, составила 36 мес (от 20 до 85 мес) (см. рис. 1). Медиана продолжительности жизни в этой группе составила 48 мес (от 24 до 86 мес) (см. рис. 2); 1 год в этой группе прожили 16 (100 %) больных, 2 года – 14 (87,5 %), 3 года – 12 (72,2 %), 5 лет – 4 (27,1 %). Таким образом, общая и безрецидивная выживаемость в группе

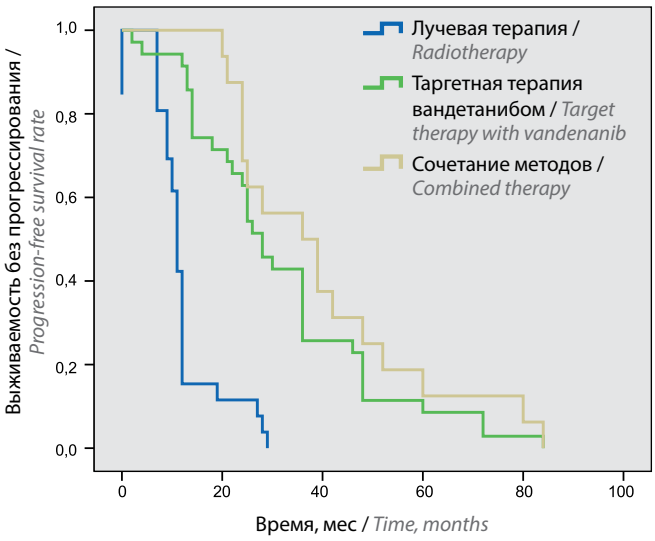

Рис. 1. *Выживаемость без прогрессирования после лучевой терапии, таргетной терапии вандетанибом и их сочетания*

Fig. 1. *Progression-free survival curves after radiotherapy, target therapy with vandenanib, and its combination*

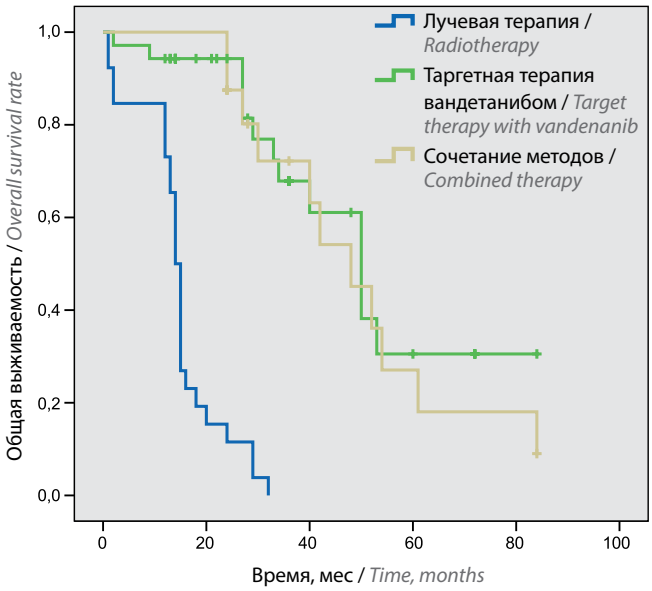

Рис. 2. *Общая выживаемость после лучевой терапии, таргетной терапии вандетанибом и их сочетания*
Fig. 2. *Overall survival curves after radiotherapy, target therapy with vandenanib, and its combination*

больных, у которых было использовано сочетание ДЛТ и ТТ вандетанибом, была статистически значимо выше (p <0,001), чем в группе больных, у которых провели ДЛТ в монорежиме. Кроме того, доля пациентов, у которых не зафиксировано рецидивов в течение 20 мес, после сочетанного применения ДЛТ и ТТ была статистически значимо больше (p <0,001), чем после ТТ в монорежиме.

Медиана выживаемости без прогрессирования в группе больных, прошедших курс ТТ вандетанибом, составила 28 мес (от 2 до 84 мес) (см. рис. 1). Медиана продолжительности жизни в этой группе составила 50 мес (от 2 до 85 мес) (см. рис. 2); 1 год в этой группе прожили 33 (94,3 %) пациента, 2 года – 33 (94,3 %), 3 года – 27 (67,9 %), 5 лет – 22 (18,7 %) (см. рис. 2). Из этой группы выбыл 1 пациент по причине, не связанной с его болезнью. Таким образом, общая и безрецидивная выживаемость в группе больных, у которых была проведена ТТ в монорежиме, была статистически значимо выше (p <0,001), чем в группе больных, у которых была проведена ДЛТ в монорежиме, и статистически не отличалась (p = 0,10) от показателей группы больных, получавших ДЛТ в сочетании с ТТ. Однако доля пациентов, у которых не зафиксировано рецидивов в течение 20 мес, после ДЛТ в сочетании с ТТ была статистически значимо больше (p <0,001), чем после ТТ в монорежиме.

Проведение ТТ в монорежиме позволило добиться общего ответа у 15 (41,6 %) пациентов, что статистически значимо не отличается от результата сочетанного применения ДЛТ и ТТ (7 (43,8 %) пациентов). Данное обстоятельство свидетельствует в пользу ТТ. Вместе с тем ДЛТ, особенно 3D-конформная, позволяет добиться купирования симптомов, обусловленных компрессией органов и структур шеи и средостения, в значительно более короткие сроки (от 2 до 5 нед, медиана 3,8 нед), нежели ТТ (от 8 до 12 нед, медиана 10,2 нед) (p <0,001).

У 9 (21,4 %) из 42 больных, которые прошли курс ДЛТ, в процессе лечения была отмечена боль при проглатывании пищи и дисфагия легкой степени. Одной из составляющих триады эзофагита (рвоты) не было ни в одном случае. У 12 (28,6 %) больных на фоне ДЛТ в сроки от 14 до 42 дней (в среднем 31,1 ± 6,5 дня) наблюдался кашель. Данное обстоятельство расценивалось как нежелательное явление (трахеит), которое требовало назначения щелочно-масляных ингаляций, антибактериальной терапии. В 19 (45,2 %) случаях во время курса облучения и после его завершения отмечалась легкая эритема, выпадение волос, сухая десквамация эпителия. Частота лучевых реакций после ДЛТ в монорежиме и после ДЛТ в сочетании с ТТ статистически значимо не различалась (p = 0,10). Следовательно, вандетаниб не обладает радиосенсибилизирующими свойствами.

Нежелательные явления после ТТ зарегистрированы у 47 (90,4 %) из 52 больных. Частота редукции дозы при ТТ в сочетании с ДЛТ и при ТТ в монорежиме статистически значимо не различалась (p = 0,10). Токсичность III–IV степени зарегистрирована у 5 (9,6 %) пациентов, что потребовало приостановки терапии. Однократное уменьшение дозы имело место в 22 (42,3 %) случаях в сроки от 4 до 12 нед (медиана 6,6 ± 0,6 нед), двукратное – в 6 (11,5 %) случаях в сроки от 8 до 60 нед (медиана 29,71 ± 8,9 нед). Наиболее распространенными нежелательными явлениями во время лечения оказались диарея – у 29 (55,8 %) больных, сыпь – у 23 (44,2 %), тошнота – у 17 (32,7 %), артериальная гипертензия – у 16 (30,8 %), головная боль – у 13 (25 %). Все побочные эффекты были обратимыми и управляемыми путем редукции дозы.

В литературе мы не встретили работ, посвященных применению ДЛТ и ТТ вандетанибом у пациентов с нерезектабельным и прогрессирующим МРЩЖ. Имеются публикации об использовании ДЛТ в монорежиме [3, 4] и ТТ в монорежиме [5–7].

Заключение

Использование ДЛТ в сочетании с ТТ вандетанибом у больных нерезектабельным и прогрессирующим МРЩЖ обладает предсказуемым и контролируемым профилем токсичности и улучшает показатели общей выживаемости, что делает такой подход более эффективным по сравнению с применением ДЛТ в монорежиме.

ЛИТЕРАТУРА / REFERENCES

1. RECIST. Version 1.1 Update. Available at: http://irrecist.com/recist/recist-in-practice/01.html.
2. Каприн А.Д., Галкин В.Н., Жаворонков Л.П. и др. Синтез фундаментальных и прикладных исследований – основа обеспечения высокого уровня научных результатов и внедрения их в медицинскую практику. Радиация и риск 2017;26(2):26–40. [Kaprin A.D., Galkin V.N., Zhavoronkov L.P. et al. Synthesis of basic and applied research is the basis of obtaining high-quality findings and translating them into clinical practice. Radiatsiya i risk = Radiation and Risk 2017;26(2):26–40. (In Russ.)].
3. Schwartz D.L., Rana V., Shaw S. et al. Postoperative radiotherapy for advanced medullary thyroid cancer – local disease control in the modern era. Head Neck 2008;30(7):883–8. DOI: 10.1002/hed. 20791. PMID: 18213725.
4. Terezakis S.A., Lee K.S., Ghossein R.A. et al. Role of external beam radiotherapy in patients with advanced or recurrent nonanaplastic thyroid cancer: Memorial Sloan-kettering Cancer Center experience. Int J Radiat Oncol Biol Phys 2009;73(3):795–801. DOI: 10.1016/j.ijrobp.2008.05.012. PMID: 18676097.
5. Trimboli P., Castellana M., Virili C. et al. Efficacy of vandetanib in treating locally advanced or metastatic medullary thyroid carcinoma according to RECIST criteria: a systematic review and meta-analysis. Front Endocrinol (Lausanne) 2018;9:224. DOI: 10.3389/fendo.2018.00224. PMID: 29774010.
6. Cooper M.R., Yi S.Y., Alghamdi W. et al. Vandetanib for the treatment of medullary thyroid carcinoma. Ann Pharmacother 2014;48(3):387–94. DOI: 10.1177/1060028013512791. PMID: 24259657.
7. Wells S.A. Jr, Gosnell J.E., Gagel R.F. et al. Vandetanib for the treatment of patients with locally advanced or metastatic hereditary medullary thyroid cancer. J Clin Oncol. 2010;28(5):767–72. DOI: 10.1200/JCO.2009.23.6604. PMID: 20065189.

Вклад авторов
А.Д. Каприн: разработка дизайна исследования;
С.А. Иванов: разработка дизайна исследования;
Ф.Е. Севрюков: получение данных для анализа, анализ полученных данных;
И.С. Пимонова: анализ полученных данных, обзор публикаций по теме статьи;
П.А. Исаев: получение данных для анализа, анализ полученных данных, написание текста статьи;
Н.В. Северская: получение данных для анализа, анализ полученных данных;
А.А. Ильин: получение данных для анализа, анализ полученных данных;
В.В. Полькин: получение данных для анализа, анализ полученных данных;
Д.Ю. Семин: получение данных для анализа, анализ полученных данных;
С.В. Васильков: получение данных для анализа, анализ полученных данных;
Д.Н. Дербугов: получение данных для анализа, анализ полученных данных;
Ю.А. Панасейкин: получение данных для анализа, анализ полученных данных;
В.С. Медведев: получение данных для анализа, анализ полученных данных.

Authors' contributions
A.D. Kaprin: developing the research design;
S.A. Ivanov: developing the research design;
F.E. Sevryukov: obtaining data for analysis, analysis of the obtained data;
I.S. Pimonova: analysis of the obtained data, reviewing of publications of the article's theme;
P.A. Isaev: obtaining data for analysis, analysis of the obtained data, article writing;
N.V. Severskaya: obtaining data for analysis, analysis of the obtained data;
A.A. Ilyin: obtaining data for analysis, analysis of the obtained data;
V.V. Polkin: obtaining data for analysis, analysis of the obtained data;
D.Yu. Siomin: obtaining data for analysis, analysis of the obtained data;
S.V. Vasilkov: obtaining data for analysis, analysis of the obtained data;
D.N. Derbugov: obtaining data for analysis, analysis of the obtained data;
Yu.A. Panaseikin: obtaining data for analysis, analysis of the obtained data;
V.S. Medvedev: obtaining data for analysis, analysis of the obtained data.

ORCID авторов / ORCID of authors
С.А. Иванов / S.A. Ivanov: https://orcid.org/0000-0001-7689-6032
Ф.Е. Севрюков / F.E. Sevryukov: https://orcid.org/0000-0002-9756-6275
П.А. Исаев / P.A. Isaev: https://orcid.org/0000-0001-9831-4814
Н.В. Северская / N.V. Severskaya: https://orcid.org/0000-0002-9426-8459
А.А. Ильин / A.A. Ilyin: https://orcid.org/0000-0002-6581-633X
В.В. Полькин / V.V. Polkin: https://orcid.org/0000-0003-0857-321X
Д.Ю. Семин / D.Yu. Siomin: https://orcid.org/0000-0003-0442-6933
С.В. Васильков / S.V. Vasilkov: https://orcid.org/0000-0002-4423-5640

Конфликт интересов. Авторы заявляют об отсутствии конфликта интересов.
Conflict of interest. The authors declare no conflict of interest.

Финансирование. Исследование проведено без спонсорской поддержки.
Financing. The study was performed without external funding.

Информированное согласие. Все пациенты подписали информированное согласие на участие в исследовании.
Informed consent. All patients gave written informed consent to participate in the study.

Статья поступила: 26.08.2018. **Принята к публикации:** 28.09.2018
Article received: 26.08.2018. **Accepted for publication:** 28.09.2018

Орофарингеальная карцинома, ассоциированная с вирусом папилломы человека: тенденции эпидемиологии и методы выявления вируса в опухоли

А.И. Стукань[1, 2], О.Ю. Чухрай[1], В.А. Порханов[2, 3], Р.А. Мурашко[1, 2], В.Н. Бодня[2, 3], Ю.М. Макарова[1]

[1]ГБУЗ «Клинический онкологический диспансер № 1» министерства здравоохранения Краснодарского края; Россия, 350040 Краснодар, ул. Димитрова, 146;
[2]ФГБОУ ВО «Кубанский государственный медицинский университет» Минздрава России; Россия, 350063 Краснодар, ул. Митрофана Седина, 4;
[3]ГБУЗ «Научно-исследовательский институт – Краевая клиническая больница № 1 им. С.В. Очаповского» министерства здравоохранения Краснодарского края; Россия, 350086 Краснодар, ул. 1 Мая, 167

***Контакты:** Анастасия Игоревна Стукань jolie86@bk.ru*

Возникновение орофарингеальной плоскоклеточной карциномы (ОФПКК) традиционно связывают с воздействием табачного дыма и алкоголя. Тем не менее в последние 30 лет, несмотря на уменьшение распространенности курения, наблюдалась стабилизация и последующий рост заболеваемости ОФПКК. Этот показатель увеличился в основном среди белых мужчин среднего возраста (в том числе среди никогда не куривших или отказавшихся от курения). Эта когорта отличается от обычных больных ОФПКК – лиц пожилого возраста, имеющих большой стаж курения или употребления алкоголя. Такое увеличение заболеваемости ОФПКК в настоящее время связывают с инфицированностью вирусом папилломы человека (ВПЧ). Передача ВПЧ происходит половым путем, а орально-генитальный контакт может привести к ВПЧ-инфицированию ротовой полости и ротоглотки. Существует множество типов ВПЧ, но подавляющее большинство ВПЧ-ассоциированных случаев ОФПКК вызвано вирусом 16-го типа. В этом обзоре обсуждаются эпидемиология ВПЧ-ассоциированной ОФПКК, распространенность инфекции ротовой полости и/или ротоглотки, вызванной ВПЧ, и методы выявления вируса в клетках опухоли.

***Ключевые слова:** эпидемиология, орофарингеальная плоскоклеточная карцинома, рак миндалин, вирус папилломы человека*

***Для цитирования:** Стукань А.И., Чухрай О.Ю., Порханов В.А. и др. Орофарингеальная карцинома, ассоциированная с вирусом папилломы человека: тенденции эпидемиологии и методы выявления вируса в опухоли. Опухоли головы и шеи 2018;8(3):77–83.*

DOI: 10.17650/2222-1468-2018-8-3-77-83

Human papillomavirus-associated oropharyngeal carcinoma: trends in epidemiology and methods for detecting the virus in tumors

A.I. Stukan'[1, 2], O.Yu. Chukhray[1], V.A. Porkhanov[2, 3], R.A. Murashko[1, 2], V.N. Bodnya[2, 3], Yu.M. Makarova[1]

[1]Clinical Oncologic Dispensary No. 1, Ministry of Health of the Krasnodar Region; 146 Dimitrova St., Krasnodar 350040 Russia;
[2]Kuban State Medical University, Ministry of Health of Russia; 4 Mitrofana Sedina St., Krasnodar 350063 Russia;
[3]Scientific Research Institute – S.V. Ochapovsky Regional Clinical Hospital No. 1, Ministry of Health of the Krasnodar Region; 167 1 Maya St., Krasnodar 350086, Russia

Oropharyngeal squamous cell carcinoma has been traditionally associated with tobacco and alcohol consumption. Nevertheless, latter 30 years have shown squamous cell carcinoma (OPSCC) incidence stagnation and increasing, despite the decrease in smoking prevalence. The incidence was recognized among white men of middle age, often non-smokers or former smokers in the investigations with smoking cessation data. It differs from traditional patient with OPSCC, older men, heavy smoker or alcohol drinker. The incidence of OPSCC is increased due human papilloma virus (HPV) infection. The infection transition is associated with sex and oro-genital contact may lead to HPV-infection of oropharynx and oral cavity. There are multiple types of HPV, but the majority of OPSCC is associated with HPV 16 type. Epidemiology of HPV-associated OPSCC, HPV-infection of oral cavity and/or oropharynx and HPV detection are discussed in the review.

***Key words:** epidemiology, oropharyngeal squamous cell carcinoma, tonsillar carcinoma, human papilloma virus*

***For citation:** Stukan' A.I., Chukhray O.Yu., Porkhanov V.A. et al. Human papillomavirus-associated oropharyngeal carcinoma: trends in epidemiology and methods for detecting the virus in tumors. Opukholi golovy i shei = Head and Neck Tumors 2018;8(3):77–83.*

Введение

Рак головы и шеи – одна из самых распространенных форм рака. В структуре смертности от рака он занимает 8-е место. Эпидемиологические исследования демонстрируют увеличение заболеваемости орофарингеальной плоскоклеточной карциномой (ОФПКК), особенно локализующейся в миндалинах и корне языка. По статистическим данным США, в 1973 г. около 18 % всех случаев рака головы и шеи составил орофарингеальный рак, а в 2004 г. заболеваемость раком этой локализации увеличилась до 31 %. Исследования последних лет выявили, что во всем мире в значительном числе случаев ОФПКК ассоциирована с инфекцией, вызванной вирусом папилломы человека (ВПЧ). Обсуждается роль ВПЧ в увеличении распространенности ОФПКК в США и Европе [1].

Идентифицировано более 100 различных типов ВПЧ, 15 из которых предположительно являются факторами высокого риска развития ОФПКК. ВПЧ 16-го типа обнаруживается более чем в 90 % случаев ОФПКК, ассоциированной с ВПЧ. Инфицированность ВПЧ как независимый фактор риска развития ОФПКК необходимо учитывать наравне с курением и употреблением алкоголя [1]. Предполагается половой путь передачи ВПЧ у пациентов с ОФПКК (орально-генитальный контакт).

Тенденции в эпидемиологии орофарингеальной плоскоклеточной карциномы, ассоциированной с вирусом папилломы человека

Типичный больной ОФПКК, ассоциированной с ВПЧ, – это некурящий мужчина европеоидной расы средних лет с высоким социально-экономическим статусом, имеющий орально-генитальные половые контакты с несколькими половыми партнерами [2]. Больные ОФПКК, инфицированные ВПЧ, как правило, моложе неинфицированных больных ОФПКК [1]. В 2008 г. Национальный институт рака (National Cancer Institute) США проанализировал данные реестра SEER (Surveillance, Epidemiology, and End Results, «Эпиднадзор, эпидемиология и конечные результаты») с 1973 по 2004 г. и сделал вывод, что заболеваемость ОФПКК увеличилась в определенной возрастной группе – среди лиц среднего возраста. С 2000 г. она росла на 10 % в год. Среди лиц моложе 40 лет и старше 59 лет заболеваемость ОФПКК значимо не изменилась [3].

V. Mehta и соавт. также использовали регистр SEER, чтобы сравнить заболеваемость ОФПКК в различных возрастных группах, но в более поздний временной промежуток (с 1973 по 2006 г.). Они установили, что доля больных 40–59 лет увеличилась с 35 до 45 %, а доля больных 60–79 лет уменьшилась с 52 до 40 % [4].

У мужчин ВПЧ-инфекцию ротовой полости и ротоглотки обнаруживают чаще, чем у женщин. Это может быть обусловлено строением слизистой оболочки половых органов женщин, на которой вирусная нагрузка больше, чем на слизистой оболочке половых органов мужчин. Поэтому при оральном половом контакте с женщиной мужчина получает бóльшую вирусную нагрузку, чем наоборот.

L.M. Brown и соавт. выявили также увеличение заболеваемости ОФПКК среди мужчин-европеоидов, вследствие которого ранее существовавшие расовые различия заболеваемости ОФПКК почти нивелировались [5]. В конце 80 годов XX в. среди мужчин афроамериканского происхождения заболеваемость ОФПКК была в 2 раза выше, чем среди европеоидов, но рост заболеваемости ОФПКК среди белых мужчин и ее снижение среди мужчин-афроамериканцев привели к выравниванию этих показателей [3].

Для больных ОФПКК, инфицированных ВПЧ, менее характерно курение: среди них 30 % некурящих (среди не инфицированных ВПЧ больных ОФПКК некурящих менее 5 %) [6]. Пациенты с ВПЧ-ассоциированной ОФПКК также реже употребляют алкоголь в сравнении с больными ОФПКК, не инфицированными ВПЧ, или больными плоскоклеточным раком головы и шеи других локализаций [7].

За последние несколько десятилетий выявлено снижение среднего возраста первого полового контакта и увеличение среднего числа половых партнеров, что увеличивает вероятность заражения ВПЧ [8]. Риск вызванной ВПЧ инфекции ротовой полости и ротоглотки возрастает пропорционально числу половых партнеров [9]. Больные ОФПКК, ассоциированной с ВПЧ, вероятно, имеют более 8–10 половых партнеров, а также, возможно, более 4 партнеров, с которыми были орально-генитальные половые контакты [10–13]. Тем не менее особенности образа жизни считаются лишь предикторами ВПЧ-статуса больных ОФПКК [14]. Учитывая широкое распространение ВПЧ-инфекции ротовой полости и ротоглотки (около 7 %), можно утверждать, что в большинстве случаев ВПЧ-инфекции рак не развивается, так как ВПЧ обычно элиминируется иммунной системой. Фактором риска развития ОФПКК может быть замедленная элиминация ВПЧ.

К 2020 г. прогнозируемая заболеваемость ОФПКК, ассоциированной с ВПЧ, превысит заболеваемость раком шейки матки, а к 2030 г., как предполагается, половина случаев рака головы и шеи будет связана с ВПЧ [15]. В Северной Америке, Европе и Австралии наблюдается рост заболеваемости ОФПКК, связанной с ВПЧ [15, 16]. Подобная тенденция не была отчетливо выявлена в Южной Америке, Африке и Азии, но широкие популяционные исследования, в которых использовалась бы четкая классификация рака по локализации, в этих регионах не проводились, а различия сексуальной культуры и увеличение распространенности курения могут скрыть обсуждаемую тенденцию.

Нечеткость классификаций опухолей ротоглотки и наличие переходных случаев могут привести к неправильному определению ОФПКК. Перечень локализаций ОФПКК постоянно меняется: некоторые разновидности орофарингеального рака ранее были ошибочно классифицированы как рак ротовой полости (в основном случаи рака корня языка, которые часто кодируются как рак языка) [17, 18].

Среди карцином всех орофарингеальных локализаций наиболее явно с ВПЧ взаимосвязана ОФПКК миндалин и корня языка, и в общей структуре ОФПКК доля рака этих локализаций увеличивается [17].

Ассоциация вируса папилломы человека с раком миндалин

Миндалины – самая распространенная локализация ОФПКК. К концу 2002 г. на наличие ДНК ВПЧ обследованы 432 пациента с раком миндалин. При этом частота выявления ДНК ВПЧ составила 51 % [19].

В 18 исследованиях, проведенных в разных странах, частота обнаружения ДНК ВПЧ у пациентов с раком миндалин варьирует от 12,6 до 90,9 % [19] (см. табл.). Лишь в 1 сообщении частота выявления составила <20 %, в 9 публикациях <50 %, а в 4 работах она превысила 80 %. В исследовании A. Venuti и соавт. частота выявления ДНК ВПЧ была значительно выше при раке миндалин, чем при опухолях других областей головы и шеи. Вирусная нагрузка также была выше при раке миндалин. В этой области наблюдалась высокая копийность ДНК ВПЧ, что свидетельствует о высокой вероятности вирусного канцерогенеза [20]. В последние десятилетия в нескольких исследованиях продемонстрировано увеличение заболеваемости раком миндалин [19, 21].

A. Ryerson и соавт. установили, что заболеваемость ассоциированным с ВПЧ раком миндалин в США выросла в период с 1998 по 2003 г. [22]. Похожие результаты получены в Греции за период 1986–2007 гг. При раке миндалин ВПЧ 16-го типа встречался чаще, чем ВПЧ 6, 18, 33, 35, 58-го типов. ВПЧ 16-го типа обнаружен приблизительно в 40 % карцином миндалин [19]. ВПЧ-позитивный статус опухоли связан с женским полом и молодым возрастом [19, 23]. В исследовании H.C. Hafkamp и соавт. частота выявления ВПЧ также коррелировала с низкой диффренцировкой, небольшими размерами опухоли и локорегионарным метастазированием [24].

Методы определения вируса папилломы человека в клетках карциномы

Различия в данных о распространенности ассоциированных с ВПЧ опухолей, возможно, объясняются несовершенством методов выявления ВПЧ [25], которое может способствовать увеличению частоты ложноположительных результатов. Несмотря на это, частота ассоциированной с ВПЧ плоскоклеточной карциномы ротоглотки неизменно остается самой высокой среди карцином других локализаций – ротовой полости, гортани или нижних отделов глотки [26].

Взаимосвязь ВПЧ с раком ротоглотки была доказана путем выявления ДНК ВПЧ в клетках ОФПКК и путем выявления антител к ВПЧ (серопозитивности). В клетках орофарингеальной опухоли ДНК ВПЧ обнаружена в 7,7 раз чаще (отношение рисков (ОР) 7,7; 95 % ДИ 4,0–15,0), чем в клетках карцином другой локализации. Обнаружено также, что у пациентов с положительным результатом серологического исследования на наличие ВПЧ 16-го типа риск развития рака ротоглотки был выше в 14 раз в сравнении с таковым у пациентов с отрицательным результатом (ОР 14,4; 95 % ДИ 3,6–58,1) [1]. Серопозитивность не является точным критерием перенесенной ВПЧ-инфекции, так как высока вероятность ложноотрицательных результатов. В настоящее время нет достаточно чувствительного и специфичного теста для выявления предшествующей ВПЧ-инфекции, если вирус элиминирован из первичного очага инфекции. ВПЧ выявляется у 65–100 % взрослого населения в ротовой полости, области гениталий или анальной области [27, 28].

Для диагностики ВПЧ используются 2 метода – полимеразной цепной реакции (ПЦР) и флуоресцентной гибридизации *in situ*. Оба метода имеют преимущества и недостатки. Для клинического использования одобрено несколько ВПЧ-специфичных тестов для выполнения ПЦР, однако они доступны не во всех лабораториях. Применение метода требует специальных навыков, а также лабораторных условий во избежание контаминации. Выявление ВПЧ с помощью флуоресцентной гибридизации *in situ* доказывает наличие генома вируса посредством выявления микроРНК или ДНК в ядре опухолевой клетки и является высокоспецифичным тестом, но менее чувствительным, чем ПЦР. Этот метод не дифференцирует интегрированный и неинтегрированный геномы [29]. В исследованиях, включенных в обзор C. Grønhøj Larsen и соавт., при использовании ПЦР 49,6 % опухолей были ВПЧ-позитивными, при применении флуоресцентной гибридизации *in situ* – 59,8 %, а при последовательном использовании 2 методов – 52,9 % [30].

Корреляция гиперэкспрессии белка p16 и выявления вируса папилломы человека при орофарингеальной карциноме

Наличия ДНК ВПЧ недостаточно для четкой квалификации, так как ВПЧ-инфекция может быть биологически неактивна и может не вызвать злокачественного перерождения клеток. Иммуногистохимическое определение экспрессии белка p16 часто используют как суррогатный биомаркер для выявления ВПЧ-инфекции и активности вирусных онкопротеинов.

Частота выявления вируса папилломы человека при раке миндалин (адаптировано из [19])

Frequency of human papillomavirus detection in patients with tonsillar cancer (adapted from [19])

Автор и год Author and year	**Страна** Country	**Диагноз** Diagnosis	**Количество исследованных образцов опухоли, абс.** Number of tumor samples examined, abs.	**Количество ВПЧ-позитивных образцов, абс. (%)** Number of HPV-positive samples, abs. (%)
Chien и соавт. (2008) Chien et al. (2008)	Тайвань Taiwan	Тонзиллярная плоскоклеточная карцинома Tonsillar squamous cell carcinoma	111	14 (12,6)
Mellin Dahlstrand и соавт. (2005) Mellin Dahlstrand et al. (2005)	Швеция Sweden	Тонзиллярная карцинома Tonsillar carcinoma	51	25 (49,0)
Nasman и соавт. (2009) Nasman et al. (2009)	Швеция Sweden	Тонзиллярная плоскоклеточная карцинома Tonsillar squamous cell carcinoma	98	83 (84,7)
Romanitan и соавт. (2008) Romanitan et al. (2008)	Греция Greece	Тонзиллярная карцинома Tonsillar carcinoma	28	12 (42,9)
Charfi и соавт. (2008) Charfi et al. (2008)	Франция France	Тонзиллярная плоскоклеточная карцинома Tonsillar squamous cell carcinoma	52	32 (61,5)
Pintos и соавт. (2008) Pintos et al. (2008)	Канада Canada	Тонзиллярная карцинома Tonsillar carcinoma	21	9 (42,9)
Li и соавт. (2007) Li et al. (2007)	Гонконг Hong Kong	Тонзиллярная карцинома Tonsillar carcinoma	31	9 (29,0)
Begume и соавт. (2005) Begume et al. (2005)	США USA	Орофарингеальная карцинома Oropharyngeal carcinoma	45	37 (82,2)
Hoffmann и соавт. (2005) Hoffmann et al. (2005)	Германия Germany	Тонзиллярная карцинома Tonsillar carcinoma	9	8 (88,9)
Venuti и соавт. (2004) Venuti et al. (2004)	Италия Italy	Тонзиллярная карцинома Tonsillar carcinoma	8	6 (75,0)
Azzimonti и соавт. (2004) Azzimonti et al. (2004)	Италия Italy	Тонзиллярная плоскоклеточная карцинома Tonsillar squamous cell carcinoma	9	5 (55,6)
Li и соавт. (2004) Li et al. (2004)	Австралия Australia	Тонзиллярная плоскоклеточная карцинома Tonsillar squamous cell carcinoma	50	21 (42,0)
El-Mofty и соавт. (2003) El-Mofty et al. (2003)	США USA	Тонзиллярная карцинома Tonsillar carcinoma	11	10 (90,9)
Mellin и соавт. (2003) Mellin et al. (2003)	Швеция Sweden	Тонзиллярная карцинома Tonsillar carcinoma	66	30 (45,5)
Hafkamp и соавт. (2008) Hafkamp et al. (2008)	Голландия Holland	Тонзиллярная карцинома Tonsillar carcinoma	81	33 (40,7)
Kuo и соавт. (2008) Kuo et al. (2008)	Тайвань Taiwan	Тонзиллярная карцинома Tonsillar carcinoma	92	40 (43,5)
Westra и соавт. (2008) Westra et al. (2008)	США USA	Тонзиллярная плоскоклеточная карцинома Tonsillar squamous cell carcinoma	21	12 (57,1)
Hafkamp и соавт. (2003) Hafkamp et al. (2003)	Голландия Holland	Тонзиллярная карцинома Tonsillar carcinoma	12	8 (66,7)

Примечание. *Методы обнаружения ВПЧ: полимеразная цепная реакция, флуоресцентная гибридизация in situ. ВПЧ – вирус папилломы человека.*

Note. *Methods used for HPV detection: polymerase chain reaction, fluorescent in situ hybridization. HPV – human papillomavirus.*

Повышение экспрессии белка p16 возникает как компенсаторный механизм при неконтролируемом клеточном делении, которое опосредовано инактивацией белка pRb. Белок p16 играет ключевую роль в регуляции клеточного цикла, являясь продуктом гена-супрессора опухолевого роста *CDKN2A* (cyclin-dependent kinase inhibitor 2A, ингибитор циклинзависимой киназы 2A). Белок p16 экспрессируется на поверхности клеток ВПЧ-позитивной ОФПКК. В большинстве ВПЧ-негативных опухолей белок p16 отсутствует [31, 32].

В присутствии транскрипционно-активного ВПЧ гипофосфорилированный белок ретинобластомы (retinoblastoma protein, pRb) связывается с онкопротеином ВПЧ E7, что позволяет активатору транскрипции E2F быть конституционально активным, эффективно блокировать отрицательное обратное влияние свободного белка pRb на ген *p16*. Так происходит гиперэкспрессия p16. Независимо от вариантов лечения пациенты с ОФПКК и гиперэкспрессией p16 имеют лучший прогноз и клинические исходы [33].

Иммуногистохимическое определение степени экспрессии p16 – доступная процедура, стоимость которой существенно меньше стоимости ВПЧ-специфичных тестов [34].

Единые подходы к определению гиперэкспрессии p16 не разработаны. C. Grønhøj Larsen и соавт. изучили методику определения экспрессии белка p16 при ВПЧ-позитивных и ВПЧ-негативных ОФПКК путем иммуногистохимического окрашивания тканей опухоли [30]. Они проанализировали 39 исследований: в 22 был использован метод ПЦР, в 6 – метод иммуногистохимического окрашивания гистологического материала, в 11 – последовательно оба метода. ВПЧ-позитивный статус опухоли был установлен в 52,2 % случаев. В 17 исследованиях в качестве критерия гиперэкспрессии p16 принято окрашивание 5–69 % клеток опухоли, а в 7 исследованиях – окрашивание 70 % клеток. В 15 исследованиях использована вербальная система для оценки ВПЧ-статуса. Так была выявлена высокая гетерогенность в диагностике ВПЧ и определении гиперэкспрессии белка p16.

Корреляция между наличием ВПЧ и гиперэкспрессией p16 наблюдалась в исследованиях, в которых критерием было окрашивание более 70 % опухолевых клеток. При вербальном определении экспрессии p16 было значительно меньшее число ложноположительных результатов, но чувствительность такого метода была ниже. В исследованиях, где в качестве критерия гиперэкспрессии p16 использовано окрашивание 5–69 % клеток, также продемонстрирована более низкая чувствительность. Также сделан вывод о том, что морфологического исследования недостаточно для установления наличия ВПЧ, хотя ВПЧ-позитивная ОФПКК зачастую описывается как рак без ороговения или базальноклеточный рак [30].

Американская коллегия патологоанатомов недавно предложила алгоритм определения экспрессии белка p16 для выявления ВПЧ-инфекции высокого онкогенного риска. У всех больных ОФПКК должно быть выполнено тестирование на наличие ВПЧ методом иммуногистохимического анализа экспрессии p16, а дополнительные методы выявления ВПЧ могут быть применены по желанию патологоанатома и/или онколога или при участии в клиническом исследовании. Экспрессия p16 в 70 % и более опухолевых клеток с ядерным и цитоплазматическим окрашиванием средней и интенсивной степени считается суррогатным маркером наличия ВПЧ в опухоли. Такое ВПЧ-тестирование по суррогатному маркеру необходимо проводить у больных метастатическим плоскоклеточным раком с невыявленным первичным очагом в области шеи и при наличии метастатических лимфоузлов в области шеи. Установлено, что анамнез курения не влияет на необходимость установления ВПЧ-статуса [36]. С 2017 г. Международный союз борьбы против рака (International Union Against Cancer, IUAC) и Американский объединенный комитет по изучению рака (American Joint Committee on Cancer, AJCC) в классификации TNM 8-го пересмотра предлагают использовать для p16-позитивных ОФПКК отдельную систему стадирования [37].

Заключение

Возникновение ОФПКК традиционно связывали с воздействием табачного дыма и алкоголя, но в последние 30 лет наблюдается рост заболеваемости ОФПКК среди белых мужчин среднего возраста, в том числе среди никогда не куривших или отказавшихся от курения. Эту тенденцию объясняют воздействием ВПЧ, заражение которым происходит при орально-генитальном половом контакте. Подавляющее большинство ВПЧ-ассоциированных случаев ОФПКК вызвано вирусом 16-го типа.

Исследования демонстрируют сложности ВПЧ-диагностики и сопутствующего анализа – иммуногистохимического анализа экспрессии p16, так как не выработан единый критерий гиперэкспрессии p16 – точное процентное соотношение окрашенных и неокрашенных опухолевых клеток. Это число варьирует от 5 до 75 %. В некоторых исследованиях использованы менее специфичные вербальные критерии, например «диффузное и сильное ядерное и цитоплазматическое окрашивание» [34, 35]. Это может представлять проблему, так как различная степень окрашивания может по-разному коррелировать с ВПЧ-статусом опухоли. Паттерны окрашивания должны четко отделять транскрипционно-активную ВПЧ-инфекцию от неактивной. В клинической практике это может играть важную прогностическую роль. Тем не менее с 2017 г. IUAC и AJCC в классификации TNM 8-го пересмотра

предлагают использовать для p16-позитивных ОФПКК отдельную систему стадирования, а экспрессию p16, при которой выявляют 70 % и более опухолевых клеток с ядерным и цитоплазматическим окрашиванием средней и интенсивной степени, считать суррогатным маркером ВПЧ в опухоли.

ЛИТЕРАТУРА / REFERENCES

1. Kofler B., Laban S., Busch C.J. et al. New treatment strategies for HPV-positive head and neck cancer. Eur Arch Otorhinolaryngol 2014;271(7):1861–7. DOI: 10.1007/s00405-013-2603-0. PMID: 23934317.
2. Smith E.M., Ritchie J.M., Summersgill K.F. et al. Age, sexual behavior and human papillomavirus infection in oral cavity and oropharyngeal cancers. Int J Cancer 2004;108(5):766–72. DOI: 10.1002/ijc.11633. PMID: 14696105.
3. Chaturvedi A.K., Engels E.A., Anderson W.F., Gillison M.L. Incidence trends for human papillomavirus-related and -unrelated oral squamous cell carcinomas in the United States. J Clin Oncol 2008;26(4):612–9. DOI: 10.1200/jco.2007.14.1713. PMID: 18235120.
4. Mehta V., Yu G.P., Schantz S.P. Population-based analysis of oral and oropharyngeal carcinoma: changing trends of histopathologic differentiation, survival and patient demographics. Laryngoscope 2010;120(11):2203–12. DOI: 10.1002/lary.21129. PMID: 20938956.
5. Brown L.M., Check D.P., Devesa S.S. Oral cavity and pharynx cancer incidence trends by subsite in the United States: changing gender patterns. J Oncol 2012;2012:649498. DOI: 10.1155/2012/649498. PMID: 22577381.
6. Hong A.M., Martin A., Chatfield M. et al. Human papillomavirus, smoking status and outcomes in tonsillar squamous cell carcinoma. Int J Cancer 2013;132(12): 2748–54. DOI: 10.1002/ijc.27956. PMID: 23180456.
7. Gillison M.L., D'Souza G., Westra W. et al. Distinct risk factor profiles for human papillomavirus type 16-positive and human papillomavirus type 16-negative head and neck cancers. J Natl Cancer Inst 2008;100(6):407–20. DOI: 10.1093/jnci/djn025. PMID: 18334711.
8. Bajos N., Bozon M., Beltzer N. et al. Changes in sexual behaviours: from secular trends to public health policies. AIDS 2010;24(8):1185–91. DOI: 10.1097/qad. 0b013e328336ad52. PMID: 20299962.
9. D'Souza G., Agrawal Y., Halpern J. et al. Oral sexual behaviors associated with prevalent oral human papillomavirus infection. J Infect Dis 2009;199(9):1263–9. DOI: 10.1086/597755. PMID: 19320589.
10. Heck J.E., Berthiller J., Vaccarella S. et al. Sexual behaviours and the risk of head and neck cancers: a pooled analysis in the International Head and Neck Cancer Epidemiology (INHANCE) consortium. Int J Epidemiol 2010; 39(1):166–81. DOI: 10.1093/ije/dyp350. PMID: 20022926.
11. Dahlstrom K.R., Li G., Tortolero-Luna G. et al. Differences in history of sexual behavior between patients with oropharyngeal squamous cell carcinoma and patients with squamous cell carcinoma at other head and neck sites. Head Neck 2011;33(6):847–55. DOI: 10.1002/hed.21550. PMID: 20737488.
12. Herrero R., Castellsagué X., Pawlita M. et al. Human papillomavirus and oral cancer: the International Agency for Research on Cancer multicenter study. J Natl Cancer Inst 2003;95(23):1772–83. DOI: 10.1093/jnci/djg107. PMID: 14652239.
13. D'Souza G., Kreimer A.R., Viscidi R. et al. Case-control study of human papillomavirus and oropharyngeal cancer. N Engl J Med 2007;356(19):1944–56. DOI: 10.1056/nejmoa065497. PMID: 17494927.
14. D'Souza G., Zhang H.H., D'Souza W.D. et al. Moderate predictive value of demographic and behavioral characteristics for a diagnosis of HPV16-positive and HPV16-negative head and neck cancer. Oral Oncol 2010;46(2):100–4. DOI: 10.1016/j.oraloncology.2009.11.004. PMID: 20036610.
15. Chaturvedi A.K., Engels E.A., Pfeiffer R.M. et al. Human papillomavirus and rising oropharyngeal cancer incidence in the United States. J Clin Oncol 2011;29(32):4294–301. DOI: 10.1200/jco.2011.36.4596. PMID: 21969503.
16. Hong A.M., Grulich A.E., Jones D. et al. Squamous cell carcinoma of the oropharynx in Australian males induced by human papillomavirus vaccine targets. Vaccine 2010;28(19):3269–72. DOI: 10.1016/j.vaccine.2010.02.098. PMID: 20226244.
17. Dahlstrom K.R., Calzada G., Hanby J.D. et al. An evolution in demographics, treatment, and outcomes of oropharyngeal cancer at a major cancer center: a staging system in need of repair. Cancer 2013;119(1):81–9. DOI: 10.1002/cncr. 27727. PMID: 22736261.
18. Rainsbury J.W., Ahmed W., Williams H.K. et al. Prognostic biomarkers of survival in oropharyngeal squamous cell carcinoma: systematic review and meta-analysis. Head Neck 2013;35(7):1048–55. DOI: 10.1002/hed.22950. PMID: 22997051.
19. Mammas I.N., Sourvinos G., Zaravinos A., Spandidos D.A. Vaccination against human papilloma virus (HPV): epidemiological evidence of HPV in non-genital cancers. Pathol Oncol Res 2011;17(1):103–19. DOI: 10.1007/s12253-010-9288-0. PMID: 20640607.
20. Venuti A., Badaracco G., Rizzo C. et al. Presence of HPV in head and neck tumours: high prevalence in tonsillar localization. J Exp Clin Cancer Res 2004;23(4):561–6. DOI: 10.3892/or. 17.4.931. PMID: 15743024.
21. Dahlstrand H., Näsman A., Romanitan M. et al. Human papillomavirus accounts both for increased incidence and better prognosis in tonsillar cancer. Anticancer Res 2008;28(2B):1133–8. DOI: 10.1007/978-90-481-3186-0_19. PMID: 18505048.
22. Ryerson A.B., Peters E.S., Coughlin S.S. et al. Burden of potentially human papillomavirus-associated cancers of the oropharynx and oral cavity in the US, 1998–2003. Cancer 2008;113(10 Suppl): 2901–9. DOI: 10.1002/cncr.23745. PMID: 18980273.
23. Li W., Tran N., Lee S.C. et al. New evidence for geographic variation in the role of human papillomavirus in tonsillar carcinogenesis. Pathology 2007;39(2):217–22. DOI: 10.1080/00313020701230823. PMID: 17454751.
24. Hafkamp H.C., Manni J.J., Haesevoets A. et al. Marked differences in survival rate between smokers and nonsmokers with HPV 16-associated tonsillar carcinomas. Int J Cancer 2008;122(12):2656–64.

DOI: 10.1002/ijc.23458.
PMID: 18360824.
25. Nichols A.C., Dhaliwal S.S., Palma D.A. et al. Does HPV type affect outcome in oropharyngeal cancer? J Otolaryngol Head Neck Surg 2013;42:9. DOI: 10.1186/1916-0216-42-9. PMID: 23663293.
26. Sturgis E.M., Cinciripini P.M. Trends in head and neck cancer incidence in relation to smoking prevalence: an emerging epidemic of human papillomavirus-associated cancers? Cancer 2007;110(7):1429–35. DOI: 10.1002/cncr.22963. PMID: 17724670.
27. Hariri S., Unger E.R., Sternberg M. et al. Prevalence of genital human papillomavirus among females in the United States, the National Health And Nutrition Examination Survey, 2003–2006. J Infect Dis 2011;204(4):566–73. DOI: 10.1093/infdis/jir341. PMID: 21791659.
28. Giuliano A.R., Lazcano-Ponce E., Villa L.L. et al. The human papillomavirus infection in men study: human papillomavirus prevalence and type distribution among men residing in Brazil, Mexico, and the United States. Cancer Epidemiol Biomarkers Prev 2008;17(8): 2036–43. DOI: 10.1158/1055-9965. EPI-08-0151. PMID: 18708396.
29. Robinson M., Sloan P., Shaw R. Refining the diagnosis of oropharyngeal squamous cell carcinoma using human papillomavirus testing. Oral Oncol 2010;46(7):492–6. DOI: 10.1016/j.oraloncology.2010.02.013. PMID: 20227331.
30. Grønhøj Larsen C., Gyldenløve M., Jensen D.H. et al. Correlation between human papillomavirus and p16 overexpression in oropharyngeal tumours: a systematic review. Br J Cancer 2014; 110(6):1587–94. DOI: 10.1038/bjc.2014.42. PMID: 24518594.
31. Boyer S.N., Wazer D.E., Band V. E7 protein of human papilloma virus-16 induces degradation of retinoblastoma protein through the ubiquitin-proteasome pathway. Cancer Res 1996;56(20):4620–4. PMID: 8840974.
32. Schlect N.F., Brandwein-Gensler M., Nuovo G.J. et al. A comparison of clinically utilized human papillomavirus detection methods in head and neck cancer. Mod Pathol 2011;24(10):1295–305. DOI: 10.1038/modpathol.2011.91. PMID: 21572401.
33. Langendijk J.A., Psyrri A. The prognostic significance of p16 overexpression in oropharyngeal squamous cell carcinoma: implications for treatment strategies and future clinical studies. Ann Oncol 2010;21(10):1931–4. DOI: 10.1093/annonc/mdq439. PMID: 20716626.
34. Lewis J.S. Jr. p16 Immunohistochemistry as a standalone test for risk stratification in oropharyngeal squamous cell carcinoma. Head Neck Pathol 2012;6 Suppl 1: S75–82. DOI: 10.1007/s12105-012-0369-0. PMID: 22782226.
35. Smeets S.J., Hesselink A.T., Speel E.J. et al. A novel algorithm for reliable detection of human papillomavirus in paraffin embedded head and neck cancer specimen. Int J Cancer 2007;121(11):2465–72. DOI: 10.1002/ijc.22980. PMID: 17680565.
36. Lewis J.S. Jr, Beadle B., Bishop J.A. et al. Human papillomavirus testing in head and neck carcinomas: guideline from the College of American Pathologists. Arch Pathol Lab Med 2018;142(5):559–7. DOI: 10.5858/arpa.2017-0286-CP. PMID: 29251996.
37. Huang S.H., O'Sullivan B. Overview of the 8th edition TNM classification for head and neck cancer. Curr Treat Options Oncol 2017;18(7):40. DOI: 10.1007/s11864-017-0484-y. PMID: 28555375.

Вклад авторов
А.И. Стукань: обзор публикаций по теме статьи, написание текста рукописи;
О.Ю. Чухрай: разработка дизайна исследования, получение данных для анализа;
В.А. Порханов: обзор публикаций по теме статьи, анализ полученных данных;
Р.А. Мурашко: разработка дизайна исследования;
В.Н. Бодня: анализ полученных данных;
Ю.М. Макарова: разработка дизайна исследования.
Authors' contributions
A.I. Stukan': reviewing of publications of the article's theme, article writing;
O.Yu. Chukhray: developing the research design, obtaining data for analysis;
V.A. Porkhanov: reviewing of publications of the article's theme, analysis of the obtained data;
R.A. Murashko: developing the research design;
V.N. Bodnya: analysis of the obtained data;
Yu.M. Makarova: developing the research design.

ORCID авторов
А.И. Стукань / A.I. Stukan': https://orcid.org/0000-0002-0698-7710
В.А. Порханов / V.A. Porkhanov: https://orcid.org/0000-0003-0572-1395
В.Н. Бодня / V.N. Bodnya: https://orcid.org/0000-0003-3169-9558

Конфликт интересов. Авторы заявляют об отсутствии конфликта интересов.
Conflict of interest. The authors declare no conflict of interest.

Финансирование. Исследование проведено без спонсорской поддержки.
Financing. The study was performed without external funding.

Статья поступила: 04.07.2018. **Принята к публикации:** 20.09.2018.
Article received: 04.07.2018. **Accepted for publication:** 20.09.2018.

Саркома из фолликулярных дендритных клеток: клинические наблюдения и данные литературы

С.Б. Алиева[1], И.А. Задеренко[1], А.М. Мудунов[1], А.В. Назаренко[1], В.В. Мочальникова[1], О.Н. Карп[2], Р.И. Азизян[1], А.А. Ахундов[1], В.Т. Аслануков[1], О.П. Трофимова[1], А.В. Хромушина[3], А.Э. Казимов[1]

[1]ФГБУ «Национальный медицинский исследовательский центр онкологии им. Н.Н. Блохина» Минздрава России; Россия, 115478 Москва, Каширское шоссе, 24;
[2]ООО «Юним»; Россия, 121205 Москва, Инновационный центр Сколково, Большой бульвар, 42, стр. 1;
[3]ФГАОУ ВО «Российский университет дружбы народов»; Россия, 117198 Москва, ул. Миклухо-Маклая, 6

Контакты: *Севил Багатуровна Алиева drsevil@mail.ru*

Статья посвящена вопросам диагностики и лечения крайне редкой опухоли – саркомы из фолликулярных дендритных клеток с экстранодальным поражением области головы и шеи. Эти опухоли характеризуются высоким потенциалом метастазирования и рецидивирования. Оптимальная тактика лечения в данный момент остается предметом обсуждения по причине редкости заболевания; используются хирургический, лучевой и медикаментозный методы.
Представлены данные литературы и описание 2 собственных клинических наблюдений – с поражением верхнечелюстной пазухи и полости носа. Лечение (операция и последующая лучевая терапия) было успешным. Исход хирургического лечения при проведении последующей адъювантной лучевой терапии оказался лучшим, чем без ее проведения.

Ключевые слова: *саркома из фолликулярных дендритных клеток, диагностика, хирургическое лечение, лучевая терапия*

Для цитирования: *Алиева С.Б., Задеренко И.А., Мудунов А.М. и др. Саркома из фолликулярных дендритных клеток: клинические наблюдения и данные литературы. Опухоли головы и шеи 2018;8(3):84–90.*

DOI: 10.17650/2222-1468-2018-8-3-84-90

Follicular dendritic cell sarcoma: a report of cases and a literature review

S.B. Alieva[1], I.A. Zaderenko[1], A.M. Mudunov[1], A.V. Nazarenko[1], V.V. Mochal'nikova[1], O.N. Karp[2], R.I. Azizyan[1], A.A. Akhundov[1], V.T. Aslanukov[1], O.P. Trofimova[1], A.V. Khromushina[3], A.E. Kazimov[1]

[1]N.N. Blokhin National Medical Research Center of Oncology, Ministry of Health of Russia; 24 Kashirskoe Shosse, Moscow 115478, Russia;
[2]Unim; Build. 1, 42 Bol'shoy Bulvar, Skolkovo Innovation Center, Moscow 121205, Russia;
[3]Department of Maxillo-Facial Surgery and Operative Dentistry, RUDN University; 6 Miklukho-Maklaya St., Moscow 117198, Russia

The article is devoted to the diagnosis and treatment of an extremely rare tumor – a sarcoma from follicular dendritic cells with extranodal lesion in the region of the head and neck. These tumors are characterized by a high potential for metastasis and recurrence. Difficulties in choosing the optimal treatment tactics are associated with a small number of observations. Surgical, radiotherapeutics and chemotherapy methods are used.
The literature data and the description of 2 own clinical observations of the sarcoma from follicular dendritic cells (with the involvement of the maxillary sinus and the nasal cavity) are presented. Treatment (surgery followed by radiotherapy) was successful. The appointment of adjuvant therapy improves the results of treatment in comparison with the surgical method alone.

Key words: *follicular dendritic cell sarcoma, diagnosis, surgical treatment, radiotherapy*

For citation: *Alieva S.B., Zaderenko I.A., Mudunov A.M. et al. Follicular dendritic cell sarcoma: a report of cases and a literature review. Opukholi golovy i shei = Head and Neck Tumors 2018;8(3):84–90.*

Введение

Фолликулярные дендритные клетки – это клетки иммунной системы, находящиеся в первичных и вторичных фолликулах лимфатической ткани. Их основная функция – захват и удержание антигенов для экспонирования их В-клеткам и иммунным комплексам. Саркома из фолликулярных дендритных клеток (СФДК) относится к числу крайне редко встречающихся опухолей. Она была впервые описана L. Monda и соавт. в 1986 г. на основании 4 клинических наблюдений с локализацией поражения в лимфатических узлах [1]. На данный момент в мировой литературе представлено более 343 случаев заболевания, в 31 % из них опухоль локализовалась только в лимфатических узлах, в 58 %

имелось экстранодальное распространение, в 11 % наблюдалось комбинированное поражение [2].

Средний возраст пациентов составляет примерно 44 года; у мужчин опухоль встречается в 1,5 раза чаще, чем у женщин. СФДК проявляется увеличением шейных (30–50 %) и других лимфатических узлов, также встречаются экстранодальные очаги поражения: миндалины, селезенка, органы желудочно-кишечного тракта, печень, мягкие ткани и кожа.

Среди морфологических особенностей можно отметить наличие кистозных полостей, амилоидных изменений стромы, псевдоядерные включения. Клетки опухоли имеют веретенообразную или овальную форму, содержат ядра с везикулярной или нежной зернистой структурой хроматина и сохраняют иммунофенотип нормальных фолликулярных дендритных клеток (CD21+, CD23+, CD35+). При ультраструктурном исследовании выявляются характерные для данной опухоли десмосомоподобные контакты между отростками соседних клеток. При иммуногистохимическом исследовании обнаруживаются антиген HLA-DR, десмоплакин, виментин, фасцин, антиген мембран эпителиальных клеток; не обнаруживаются антигены CD1a, CD3, CD34, CD79a, CD30, цитокератины. Отмечается вариабельная положительная реакция при выявлении белка S-100 и антигена CD68.

СФДК характеризуется вялым течением. После хирургического удаления опухоли рецидивы наблюдаются у 40–50 % больных [3].

Из-за малочисленности описаний СФДК в литературе клинико-морфологические характеристики опухоли и тактика лечения окончательно не определены. В последние годы интерес к этим опухолям усилился в связи с появлением более чувствительных диагностических маркеров для их верификации.

В ФГБУ «Национальный медицинский исследовательский центр онкологии им. Н.Н. Блохина» Минздрава России с 2000 по 2017 г. наблюдалось 10 пациентов с СФДК, из них у 2 имелось экстранодальное поражение в области головы и шеи. Представляем описание этих случаев.

Клиническое наблюдение 1

Больной В., *64 лет, в апреле 2016 г. стал предъявлять жалобы на боли в области 8-го зуба на верхней челюсти слева; после удаления зуба боли не прекратились. В мае увеличились лимфатические узлы в подчелюстной области слева. При компьютерной томографии лицевого скелета выявлено опухолевое образование в верхнечелюстной пазухе слева. Обратился к челюстно-лицевому хирургу, проведена биопсия. При гистологическом исследовании биоптата возникло подозрение на саркому. Лимфатические узлы в подчелюстной области слева были удалены по месту жительства.*

Пациент обратился в поликлинику ФГБУ «Российский онкологический научный центр им. Н.Н. Блохина», где при обследовании поставлен диагноз: недифференцированная плеоморфная саркома G_3 верхнечелюстной пазухи слева с метастазами в лимфатические узлы шеи слева. При поступлении (17.10.2016) пациент предъявлял жалобы на боли в левой половине лица. При осмотре в верхней трети шеи слева выявлены увеличенные лимфатические узлы размерами до 2,6 × 1,8 см.

При КТ 12.10.2016 обнаружена опухоль левой гайморовой пазухи с деструкцией нижних отделов заднелатеральной стенки, задних отделов альвеолярного отростка верхней челюсти (по 6-й зуб включительно) и нижних отделов крыловидного отростка (прилежащие отделы крыловидной мышцы утолщены) (рис. 1). Патологических изменений в других органах и системах при осмотре не выявлено.

27.10.2016 выполнена резекция верхней челюсти, стенок гайморовой пазухи слева, фасциально-футлярное иссечение клетчатки шеи слева.

Данные гистологического исследования. *Макроскопически: опухоль левой половины верхней челюсти, плотной консистенции, серовато-белого цвета, тяжистого вида, с очагами бурого цвета, без четких границ, прорастающая в мягкие ткани и кости челюсти. В дополнительно присланной клетчатке шеи слева выявлен опухолевый конгломерат пораженных лимфатических узлов размерами 4,5 × 2 × 2,5 см, плотной консистенции, серовато-белого цвета и 46 лимфатических узлов длиной от 0,3 до 1 см, серовато-розового цвета, плотноватой консистенции.*

При гистологическом исследовании установлено, что опухоль верхней челюсти состоит из переплетающихся разнонаправленных веретеновидных и овоидных клеток с овально-округлыми и вытянутыми ядрами (рис. 2а), формирующих пучки (рис. 2б), завитки (рис. 2в), муароподобные структуры (рис. 2г) и диффузные поля (рис. 2д) с наличием гигантских двух- и многоядерных опухолевых клеток (рис. 2е), расположенных в фиброзном матриксе с примесью лимфоплазмоцитарных инфильтратов. Опухоль

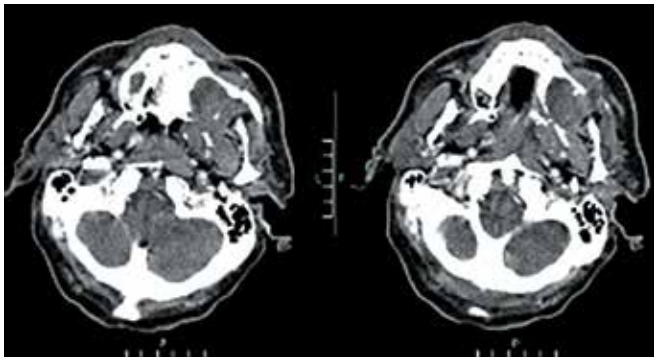

Рис. 1. *Компьютерная томография в горизонтальной плоскости. Опухоль левой гайморовой пазухи с деструкцией стенок пазухи*
Fig. 1. *Computed tomography scan in the horizontal plane demonstrates a tumor of the left maxillary sinus with destruction of the sinus wall*

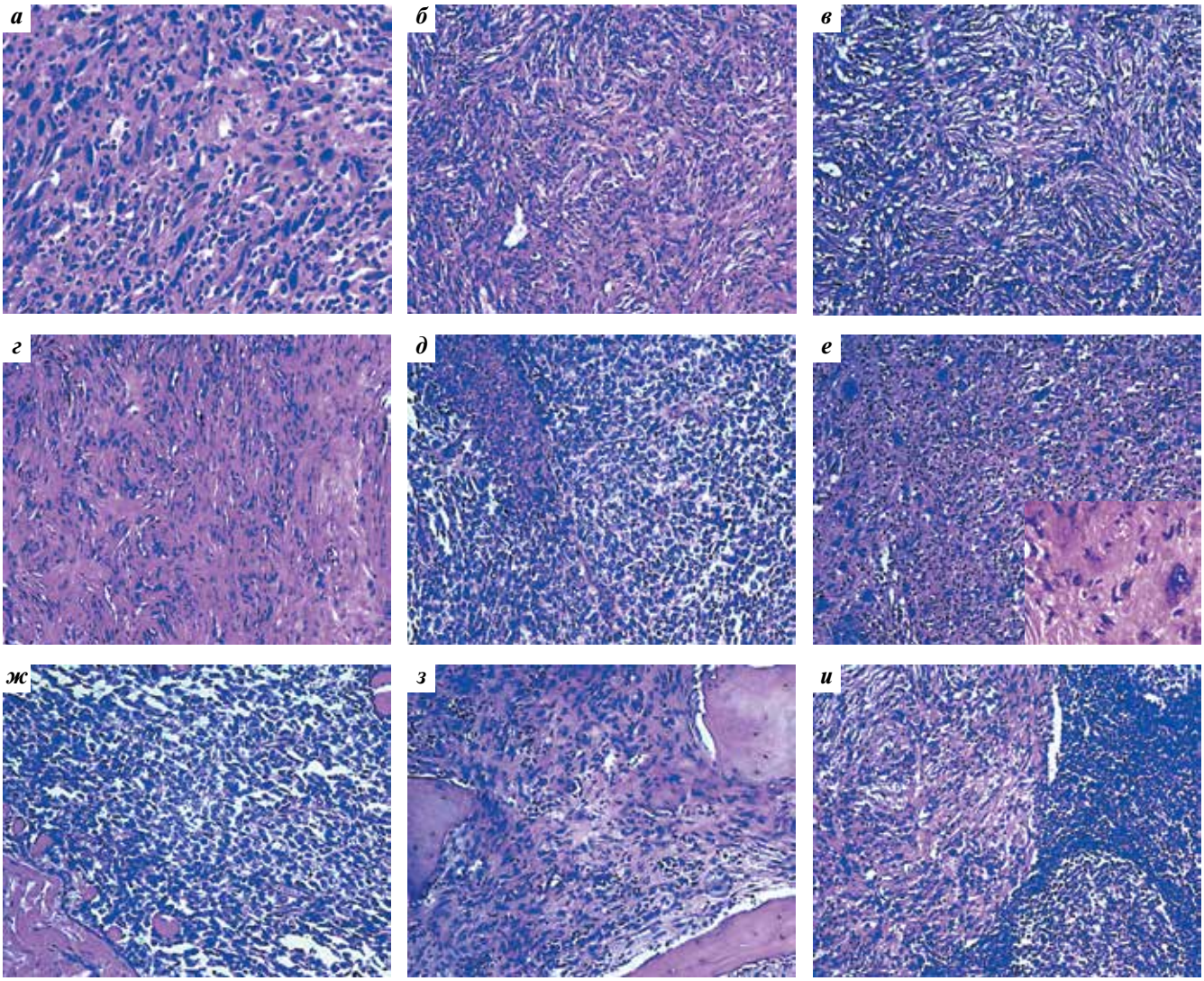

Рис. 2. *Гистологическое исследование. Саркома из фолликулярных дендритных клеток левой половины верхней челюсти, метастазы в лимфатических узлах шеи слева. Окраска гематоксилином и эозином. Веретеновидные и овоидные клетки (а), формирующие пучки (б), завитки (в) и муароподобные структуры (г). Диффузные поля (д) с гигантскими двух- и многоядерными опухолевыми клетками (е); выраженная инвазия в поперечно-полосатую мышцу (ж) и кости верхней челюсти (з). Аналогичные изменения в лимфатических узлах опухолевого конгломерата клетчатки шеи слева (и)*

Fig. 2. *Histological examination. Follicular dendritic cell sarcoma in the left maxilla, left-sided cervical lymph node metastases. Hematoxylin and eosin staining. Spindled and ovoid cells (а), forming fascicles (б), whorls (в), and moire patterns (г). Diffuse sheets (д) with giant binucleated and multinucleated tumor cells (е); pronounced invasion into striated muscle (ж) and maxillary bones (з). Similar changes in the lymph nodes in the left-sided cervical tumor conglomerate (и)*

характеризуется выраженным инвазивным ростом – прорастает в поперечно-полосатую мышцу (рис. 2ж), кости верхней челюсти (рис. 2з), слизистую оболочку гайморовой пазухи вплоть до медиального и переднего краев препарата (на расстоянии 0,5 см до слизистой оболочки альвеолярных отростков и 0,2 см до покровного эпителия слизистой оболочки твердого неба).

В лимфатических узлах опухолевого конгломерата клетчатки шеи слева – разрастания аналогичных опухолевых масс (рис. 2и), а в остальных 46 лимфатических узлах шеи элементы опухолевого роста не найдены.

***При иммуногистохимическом исследовании** в опухолевых клетках выявлена диффузная экспрессия виментина (рис. 3а), CD35 (рис. 3б), фасцина (рис. 3в), HLA-DR (рис. 3г), а в части клеток опухоли – экспрессия протеина S-100 (рис. 3д), EMA (антигена эпителиальной мембраны) (рис. 3е) и CD45 (рис. 3ж). Индекс пролиферации в опухолевых клетках Ki-67 – 65 % (рис. 3з), p53 – 99 % (рис. 3и). Реакции на CD1A, CD21, CD3, CD20, CD30, CD31, CD34, лангерин, кластерин, миелопероксидазу, GFAP (глиальный фибриллярный кислый белок), SOX10, синаптофизин, хромогранин A, aSMA (антитела к гладкой мускулатуре), десмин, миогенин, MyoD1, HMB45, MITF, панцитокератин AE1/AE3, цитокератин 18, p63 и Bcl2 в опухолевых клетках отрицательные.*

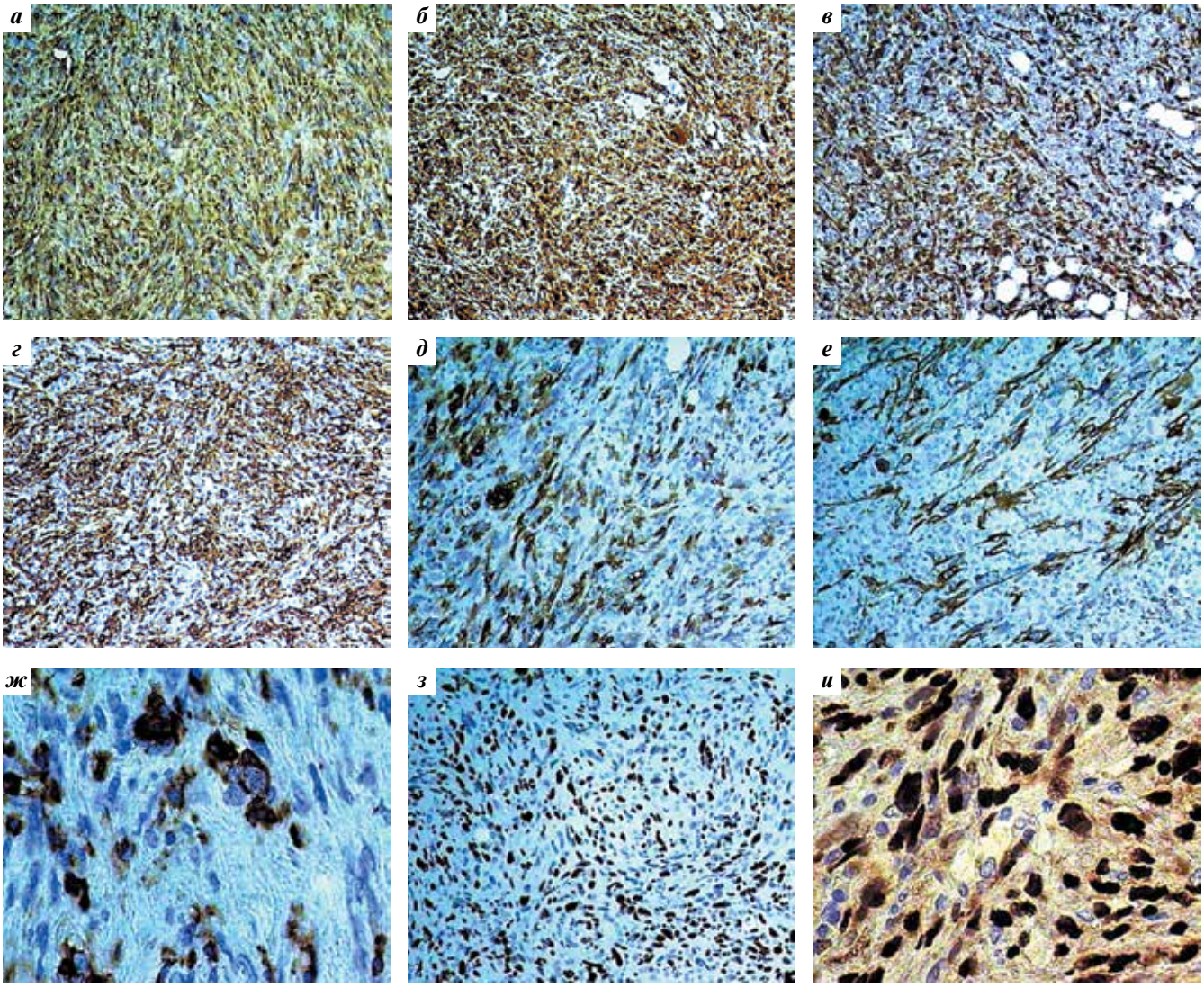

Рис. 3. *Иммуногистохимическое исследование. Саркома из фолликулярных дендритных клеток левой половины верхней челюсти. Экспрессия виментина (а), CD35 (б), фасцина (в), HLA-DR (г), S-100 (д), EMA (е), CD45 (ж). Индекс пролиферации Ki-67 – 65 % (з), p53 – 99 % (и)*
Fig. 3. *Immunohistochemical examination. Follicular dendritic cell sarcoma in the left maxilla. Expression of vimentin (a), CD35 (б), fascin (в), HLA-DR (г), S-100 (д), EMA (е), CD45 (ж). Ki-67 proliferation index – 65 % (з), p53 – 99 % (и)*

Таким образом, на основании гистологического и иммуногистохимического исследований был установлен диагноз СФДК.

С ноября по декабрь 2016 г. проведен курс послеоперационной лучевой терапии. Разовая очаговая доза (РОД) при облучении первичного очага составила 2 Гр, суммарная очаговая доза (СОД) – 60 Гр, при облучении правой половины шеи РОД – 2 Гр, СОД – 50 Гр (рис. 4).

С января 2017 г. больной находится под наблюдением. По данным на май 2018 г. признаки рецидива и метастазов отсутствуют в течение 17 мес.

Клиническое наблюдение 2

Больной Ф., *55 лет, в декабре 2012 г. после перенесенного острого респираторного заболевания стал отмечать затруднение носового дыхания слева. Прошел обследование по месту жительства, обнаружена опухоль полости носа, при неоднократной биопсии диагноз не верифицирован. Обратился в поликлинику ФГБУ «Российский онкологический научный центр им. Н.Н. Блохина» для верификации диагноза.*

При поступлении (23.05.2013) предъявлял жалобы на затруднение носового дыхания, головную боль. При компьютерной томографии шеи и лицевого скелета от 04.06.2013 выявлена опухоль, циркулярно инфильтрирующая стенки свода носоглотки и ротоглотки (до уровня небных миндалин), а также парафарингеальные ткани (больше слева с инфильтрацией крыловидных мышц), распространяющаяся вдоль левой небной дужки в задние отделы левой половины полости носа. В задних отделах решетчатого лабиринта обнаружен умеренно гиперваскулярный (опухолевый) субстрат, который

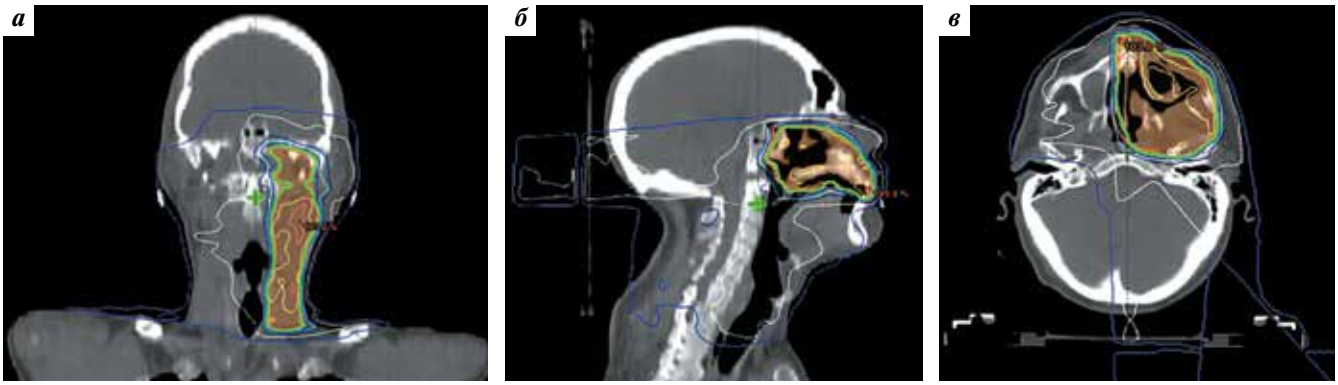

Рис. 4. *Больной В., 64 лет. Дозное распределение при послеоперационном лучевом терапевтическом воздействии на левую верхнечелюстную пазуху и прилегающие зоны: а — фронтальная плоскость; б — сагиттальная плоскость; в — горизонтальная плоскость*

Fig. 4. *Patient V., 64 years. Dose distribution in postoperative radiotherapy for the left maxillary sinus and adjacent areas: а — frontal plane; б — sagittal plane; в — horizontal plane*

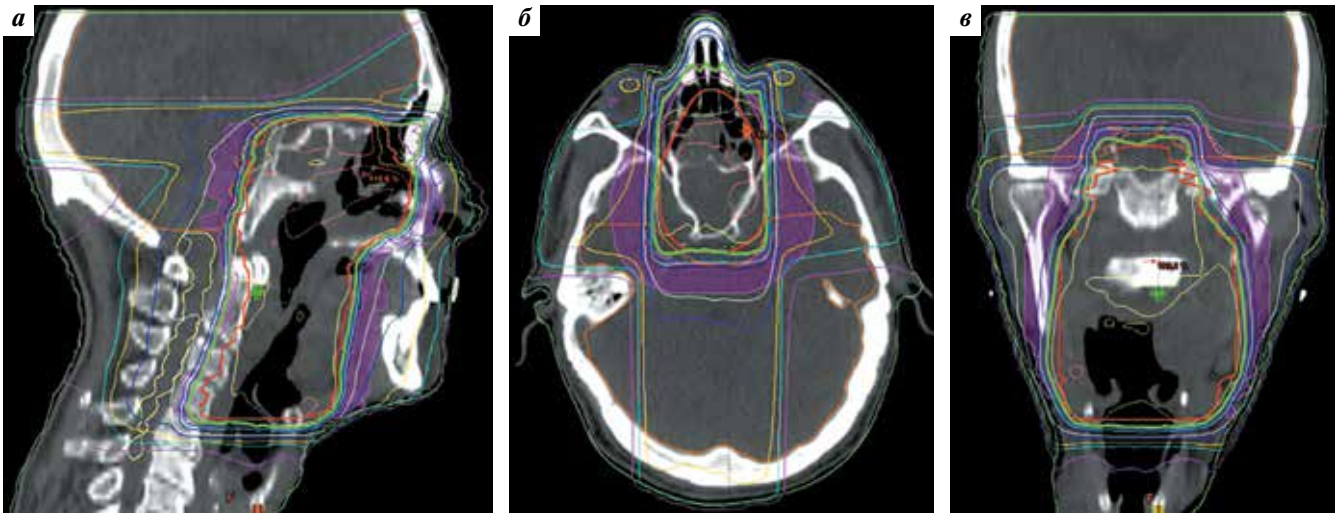

Рис. 5. *Больной Ф., 55 лет. Дозное распределение при послеоперационном лучевом терапевтическом воздействии на полость носа и зоны регионарного метастазирования: а — сагиттальная плоскость; б — горизонтальная плоскость; в — фронтальная плоскость*

Fig. 5. *Patient F., 55 years. Dose distribution in postoperative radiotherapy for the nasal cavity and areas of regional metastasis: а — sagittal plane; б — horizontal plane; в — frontal plane*

распространяется в передние отделы основной пазухи. При ультразвуковом исследовании шеи от 16.05.2013 слева в верхней трети шеи выявлен лимфатический узел размерами 1,2 × 0,8 см, с обеих сторон — мелкие лимфатические узлы размерами до 0,8 × 0,4 см. При ларингоскопии от 07.05.2013 установлено, что полость носа справа в области среднего носового хода обтурирована опухолью, исходящей из носоглотки.

27.05.2013 под эндотрахеальным наркозом провели биопсию опухоли. При морфологическом исследовании операционного материала определено, что опухолевый узел представлен полиповидными фрагментами слизистой оболочки, покрытыми респираторным эпителием, с разрастаниями злокачественной опухоли из округлоовальных и вытянутых клеток, пролиферацией сосудов эндотелиального типа и плотной лимфоплазмоцитарной инфильтрацией. При иммуногистохимическом исследовании в клетках опухоли выявлена экспрессия виментина, CD35, кластерина, слабая экспрессия CD21, в части клеток — экспрессия десмина и aSMA. Индекс пролиферации Ki-67 составил 3 %. Экспрессия остальных маркеров не обнаружена. Отсутствие некрозов и низкая митотическая активность свидетельствовали о низком злокачественном потенциале опухоли. Таким образом, на основании морфологического и иммуногистохимического исследований был установлен диагноз СФДК с поражением носоглотки.

С 15.07.2013 по 13.08.2013 проведен курс послеоперационной лучевой терапии. РОД при облучении первичного очага и прилегающих областей составила 2 Гр, СОД — 44 Гр (рис. 5).

С сентября 2013 г. больной находится под наблюдением. По данным на май 2018 г. признаки рецидива и метастазов отсутствуют в течение 56 мес.

Обсуждение и заключение

СФДК характеризуется разнообразными клиническими проявлениями, поражает лимфатические узлы и экстранодальные структуры. Этиология данного заболевания до конца не изучена. В ряде случаев ей предшествовала болезнь Кастлемана, которая сопровождается пролиферацией и дисплазией фолликулярных дендритных клеток [4–6].

Диагностика опухоли затруднена из-за схожести клинической картины с целым рядом заболеваний: саркомой из интердигитирующих дендритных клеток, гистиоцитозом из клеток Лангерганса, лимфомой Ходжкина и неходжкинскими лимфомами, другими мягкотканными саркомами. Для верификации опухоли используют морфологическое, иммуногистохимическое, ультраструктурное исследования.

В связи с крайней редкостью СФДК единый подход к лечению не разработан. В настоящее время оптимальным считается проведение операции на 1-м этапе лечения, при этом прогноз зависит от радикальности операции, так как роль последующей адъювантной терапии (химио-, лучевой терапии) при поражении лимфатических узлов окончательно не определена [7, 8].

Что же касается СФДК с экстранодальным поражением в области головы и шеи, то они встречаются редко и ассоциируются с высоким риском метастазирования и рецидивирования. В представленных клинических наблюдениях хирургическое лечение и послеоперационная лучевая терапия оказались достаточно эффективными: пациенты живы, признаки болезни отсутствуют в течение длительного срока (17 и 56 мес). Это свидетельствует о целесообразности проведения адъювантной терапии у больных с СФДК.

Дальнейшее изучение клинических, иммуноморфологических и молекулярно-биологических особенностей СФДК позволит разработать оптимальную тактику лечения.

ЛИТЕРАТУРА / REFERENCES

1. Monda L., Warnke R., Rosai J. et al. A primary lymph node malignancy with features suggestive of dendritic reticulum cell differentiation. A report of 4 cases. Am J Pathol 1986;122(3):562–72. PMID: 2420185.
2. Lima F.E., Jorge I.F., Kauffman J. et al. Follicular dendritic cell sarcoma: report of two cases and literature review. J Bras Patol Med Lab 2015;51(4):258–64, 2015. DOI: 10.5935/1676-2444.20150043.
3. Pyo J.S., Kang G., Do S.I. et al. Extranodal follicular dendritic cell sarcoma with rapid growth in parapharynx: a case report. Korean J Pathol 2012;46(3):306–10. DOI: 10.4132/KoreanJPathol.2012.46.3.306. PMID: 23110021.
4. Westphal F.L., Lima L.C., Santana L.C. et al. Castleman's disease associated with follicular dendritic cell sarcoma and myasthenia gravis. J Bras Pneumol 2010;36(6):819–23. PMID: 21225186.
5. Sharpe M., Easthope S.E., Keating G.M. et al. Polyethylene glycol-liposomal doxorubicin: a review of its use in the management of solid and haematological malignancies and AIDS-related Kaposi's sarcoma. Drugs 2002;62(14):2089–126. PMID: 12269857.
6. Chang Z.P., Liao S.L., Jin Y. et al. Follicular dendritic dell sarcoma of chest wall complicated by Castleman's disease. Zhonghua Bing Li Xue Za Zhi 2007;36(6):430–1. PMID: 17822636.
7. Wang H., Su Z., Hu Z. et al. Follicular dendritic cell sarcoma: a report of six cases and a review of the Chinese literature. Diagn Pathol 2010;5:67. DOI: 10.1186/1746-1596-5-67. PMID: 20937101.
8. Hu T., Wang X., Yu C. et al. Follicular dendritic cell sarcoma of the pharyngeal region. Oncol Lett 2013;5(5):1467–76. DOI: 10.3892/ol.2013.1224. PMID: 23761812.

Вклад авторов

С.Б. Алиева: написание текста статьи;
И.А. Задеренко: разработка дизайна исследования, получение данных для анализа;
А.М. Мудунов: анализ полученных данных;
А.В. Назаренко: анализ полученных данных;
В.В. Мочальникова: получение данных для анализа;
О.Н. Карп: получение данных для анализа;
Р.И. Азизян: анализ полученных данных;
А.А. Ахундов: анализ полученных данных;
В.Т. Асланyков: обзор публикаций по теме статьи, анализ полученных данных;
О.П. Трофимова: получение данных для анализа;
А.В. Хромушина: обзор публикаций по теме статьи, анализ полученных данных;
А.Э. Казимов: обзор публикаций по теме статьи, анализ полученных данных.

Authors' contributions

S.B. Alieva: article writing;
I.A. Zaderenko: developing the research design, obtaining data for analysis;
A.M. Mudunov: analysis of the obtained data;
A.V. Nazarenko: analysis of the obtained data;
V.V. Mochal'nikova: obtaining data for analysis;

O.N. Karp: analysis of the obtained data;
R.I. Azizyan: analysis of the obtained data;
A.A. Akhundov: analysis of the obtained data;
V.T. Aslanukov: reviewing of publications of the article's theme, analysis of the obtained data;
O.P. Trofimova: obtaining data for analysis;
A.V. Khromushina: reviewing of publications of the article's theme, analysis of the obtained data;
A.E. Kazimov: reviewing of publications of the article's theme, analysis of the obtained data.

ORCID авторов / ORCID of authors
С.Б. Алиева / S.B. Alieva: https://orcid.org/0000-0002-6835-5567
И.А. Задеренко / I.A. Zaderenko: https://orcid.org/0000-0003-0183-4827
А.М. Мудунов / A.M. Mudunov: https://orcid.org/0000-0002-0918-3857
А.В. Назаренко / A.V. Nazarenko: https://orcid.org/0000-0003-1273-2017
О.Н. Карп / O.N. Karp: https://orcid.org/0000-0002-7390-871X
Р.И. Азизян / R.I. Azizyan: https://orcid.org/0000-0002-4046-1894
А.А. Ахундов / A.A. Akhundov: https://orcid.org/0000-0002-9543-990x
В.Т. Асланков / V.T. Aslanukov: https://orcid.org/0000-0001-6590-9889
А.В. Хромушина / A.V. Khromushina: https://orcid.org/0000-0003-1673-7261
А.Э. Казимов / A.E. Kazimov: https://orcid.org/0000-0002-7117-9453

Конфликт интересов. Авторы заявляют об отсутствии конфликта интересов.
Conflict of interest. The authors declare no conflict of interest.

Финансирование. Исследование проведено без спонсорской поддержки.
Financing. The study was performed without external funding.

Информированное согласие. Пациенты подписали информированное согласие на публикацию своих данных.
Informed consent. The patients gave written informed consent to the publication of their data.

Статья поступила: 24.05.2018. **Принята к публикации:** 13.08.2018.
Article received: 24.05.2018. **Accepted for publication:** 13.08.2018.

Профессору Евгению Григорьевичу Матякину – 75 лет

27 июля 2018 г. видному отечественному хирургу-онкологу, организатору медицинской науки, лауреату премии Правительства РФ, заслуженному деятелю науки РФ, доктору медицинских наук, профессору Евгению Григорьевичу Матякину исполнилось 75 лет.

Евгений Григорьевич родился 27 июля 1943 г. в Астрахани в семье служащих. По окончании средней школы в 1959 г. поступил в Московский медицинский стоматологический институт им. Н.А. Семашко (ныне Московский государственный медико-стоматологический университет), затем прошел обучение в клинической ординатуре на кафедре челюстно-лицевой хирургии того же вуза под руководством проф. И.А. Ермолаева. Работал врачом, младшим научным сотрудником отделения опухолей головы и шеи Института экспериментальной и клинической онкологии АМН СССР (ныне Национальный медицинский исследовательский центр онкологии им. Н.Н. Блохина).

В 1972 г. Е.Г. Матякин защитил кандидатскую диссертацию на тему «Особенности хирургических вмешательств при регионарных метастазах злокачественных опухолей некоторых органов головы и шеи». С 1973 по 1979 г. занимал должность ассистента кафедры хирургической стоматологии и челюстно-лицевой хирургии Центрального ордена Ленина института усовершенствования врачей (ныне Российская медицинская академия непрерывного профессионального образования), а с 1979 г. – должность старшего научного сотрудника во Всесоюзном онкологическом научном центре АМН СССР.

В 1988 г. Е.Г. Матякин защитил докторскую диссертацию на тему «Клинические аспекты регионарного метастазирования рака языка и гортани». В июне 1989 г. он был избран по конкурсу на должность заведующего хирургическим отделением опухолей верхних дыхательно-пищеварительных путей. В марте 1994 г. ему присвоено звание профессора.

Акад. Н.Н. Блохин в операционной
Academician N.N. Blokhin in the operating room

Е.Г. Матякин (справа) на Первом Евразийском конгрессе по опухолям головы и шеи (16–19 июля 2009 г., Минск, Республика Беларусь)
E.G. Matyakin (on left) at the First Eurasian Congress on Head and Neck Oncology (16–19 July 2009, Republic of Belarus

Е.Г. Матякин – крупный ученый, заслуживший большой авторитет своими работами в области диагностики и лечения опухолей головы и шеи. Круг его научных интересов всегда отличался масштабностью: регионарное метастазирование плоскоклеточного рака головы и шеи, реконструктивно-пластические операции, органосохраняющие методы лечения. Евгения Григорьевича как исследователя отличает глубокая преданность науке и способность к решению самых сложных научных проблем. При его непосредственном участии разработаны и внедрены в отечественную клиническую практику новые методики реконструктивных вмешательств, позволяющие снизить риск операционных осложнений после хирургического лечения пациентов с опухолями головы и шеи. Е.Г. Матякин часто приглашал в операционную основоположника отечественной онкологии акад. РАН и РАМН Н.Н. Блохина, который много времени посвятил разработке пластических операций при онкологических заболеваниях челюстно-лицевой области.

Евгений Григорьевич широко известен в мире среди специалистов своего профиля. Он выступал с лекциями и научными докладами, был председателем секций, посвященных диагностике и лечению опухолей головы и шеи, на 34 международных конгрессах и симпозиумах. Е.Г. Матякин опубликовал 43 научные

Е.Г. Матякин с лекцией на 5-м Европейском конгрессе по опухолям челюстно-лицевой области (Лондон, Великобритания)
E.G. Matyakin with a lecture at the 5th European Congress on Maxillofacial Tumors (London, United Kingdom)

Вручение мантии почетного доктора Академии наук Латвии (Рига)
Presentation of the mantle of Doctor honoris causa of the Academy of Sciences of Latvia (Riga)

работы в международных журналах и сборниках. Он является членом 6 международных ассоциаций специалистов в области головы и шеи.

В 1986 г. Е.Г. Матякин избран иностранным членом-корреспондентом Национальной академии наук Перу, почетным членом Ассоциации пластической и челюстно-лицевой хирургии стран Балтии (Baltic Association for Maxillofacial and Plastic Surgery), членом Европейской ассоциации черепно-челюстно-лицевых хирургов (European Association for Cranio-Maxillo-Facial Surgery), Ассоциации пластических хирургов стран Южной Америки. В 2012 г. избран почетным доктором Академии наук Латвии.

Евгений Григорьевич всегда придавал большое значение международному сотрудничеству и обмену опытом с зарубежными коллегами. Проводимые им и его сотрудниками научные исследования всегда соответствовали мировому уровню, а в ряде случаев утвердили свой приоритет. В 1997 г. Американский биографический институт назвал Е.Г. Матякина «Человеком года», а в 1998 г. Международный биографический центр в Кембридже (Великобритания) включил его в Международную книгу интеллектуалов «Кто есть кто».

Под руководством Е.Г. Матякина защищены 22 кандидатские и 12 докторских диссертаций. Он активно участвовал в подготовке онкологов, многие из которых в настоящее время возглавляют отделения опухолей головы и шеи в нашей стране и бывших республиках СССР.

Е.Г. Матякин – автор 344 научных работ, в том числе монографий, посвященных проблемам диагностики и лечения опухолей головы и шеи. В 2005 г. ему присвоено звание заслуженного деятеля науки РФ. В 2007 г. за разработку и внедрение реконструктивных операций и методов имплантации при устранении врожденных и приобретенных дефектов и деформаций челюстно-лицевой области Е.Г. Матякин в составе коллектива авторов был удостоен премии Правительства РФ.

В настоящее время Евгений Григорьевич находится на заслуженном отдыхе.

Правление Российского общества специалистов по опухолям головы и шеи, редколлегия журнала «Опухоли головы и шеи», коллектив отдела опухолей головы и шеи Национального медицинского исследовательского центра онкологии им. Н.Н. Блохина

Евгений Григорьевич, Вы посвятили свою жизнь очень благородной и ответственной миссии – сохранению здоровья и спасению жизни людей.
Ваши ученики и коллеги поздравляют Вас с 75-летним юбилеем и желают крепкого здоровья!

13-15 НОЯБРЯ

МОСКВА
КРОКУС ЭКСПО

2018

XXII

РОССИЙСКИЙ ОНКОЛОГИЧЕСКИЙ КОНГРЕСС

ФГБУ НМИЦ ОНКОЛОГИИ
ИМ. Н.Н. БЛОХИНА
МИНЗДРАВА РОССИИ

РОССИЙСКОЕ ОБЩЕСТВО КЛИНИЧЕСКОЙ ОНКОЛОГИИ
RUSSCO

АОР
Ассоциация
Онкологов
России

WWW.ROSONCOWEB.RU