ISSN 2222-1468 (Print)
ISSN 2411-4634 (Online)

# ОПУХОЛИ ГОЛОВЫ и ШЕИ

ЕЖЕКВАРТАЛЬНЫЙ
НАУЧНО-ПРАКТИЧЕСКИЙ
РЕЦЕНЗИРУЕМЫЙ
ЖУРНАЛ

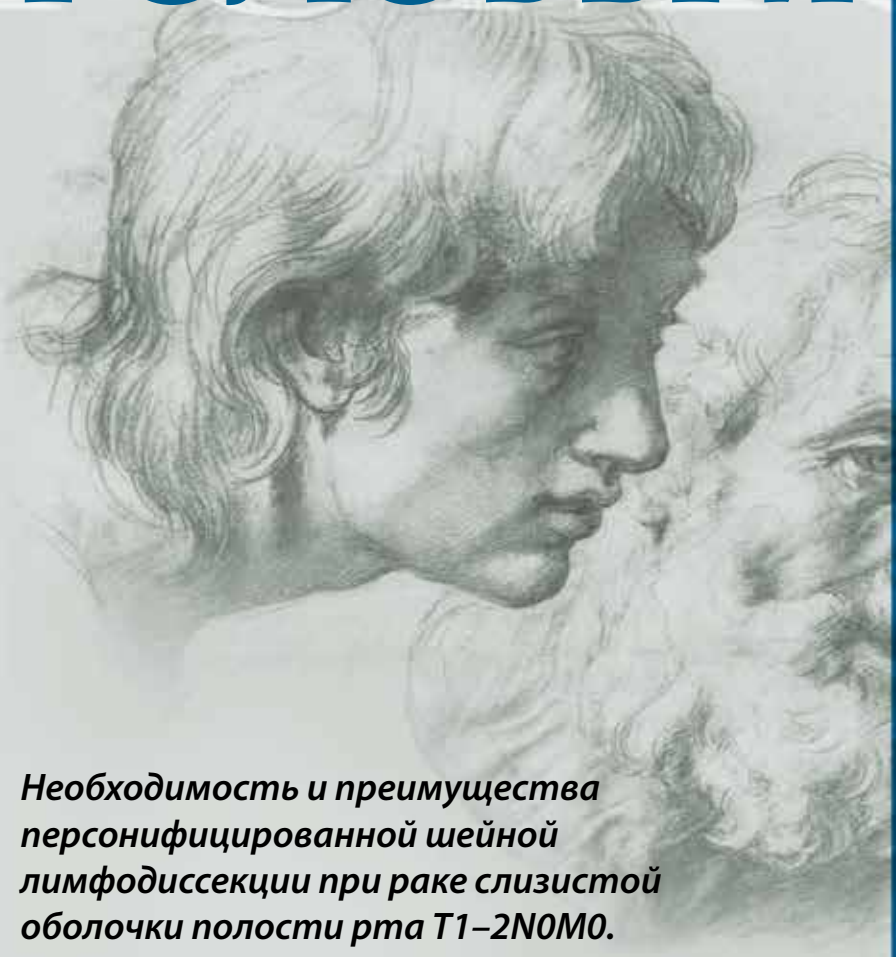

***Необходимость и преимущества персонифицированной шейной лимфодиссекции при раке слизистой оболочки полости рта T1–2N0M0. Путь к радикальной операции***

***Оптимальный подход к лечению диссеминированного медуллярного рака щитовидной железы***

***Лечение кожных токсических реакций на применение ингибиторов EGFR***

***Оценка качества жизни после комплексного лечения рака полости рта***

4
2018 / ТОМ 8

# HEAD and NECK TUMORS

Издание Общероссийской общественной организации «РОССИЙСКОЕ ОБЩЕСТВО СПЕЦИАЛИСТОВ ПО ОПУХОЛЯМ ГОЛОВЫ И ШЕИ»

Журнал «Опухоли головы и шеи» входит в перечень ведущих рецензируемых научных периодических изданий, рекомендованных Высшей аттестационной комиссией (ВАК) для публикации основных научных результатов диссертаций на соискание ученых степеней кандидата и доктора наук.

Журнал включен в Научную электронную библиотеку и Российский индекс научного цитирования (РИНЦ), имеет импакт-фактор, зарегистрирован в CrossRef, статьи индексируются с помощью идентификатора цифрового объекта (DOI).

Электронная версия журнала представлена в ведущих российских и мировых электронных библиотеках, в том числе в EBSCO и DOAJ.

Российское общество специалистов по опухолям ГОЛОВЫ и ШЕИ
www.hnonco.ru

# Опухоли ГОЛОВЫ и ШЕИ

www.ogsh.abvpress.ru

ежеквартальный
научно-практический
рецензируемый
журнал

**ГЛАВНЫЙ РЕДАКТОР**

**Подвязников Сергей Олегович,** *д.м.н., профессор кафедры онкологии ФГБОУ ДПО «Российская медицинская академия непрерывного профессионального образования» Минздрава России, вице-президент Общероссийской общественной организации «Российское общество специалистов по опухолям головы и шеи» (Москва, Россия)*

**ЗАМЕСТИТЕЛЬ ГЛАВНОГО РЕДАКТОРА**

**Мудунов Али Мурадович,** *д.м.н., заведующий отделением опухолей верхних дыхательных и пищеварительных путей ФГБУ «Национальный медицинский исследовательский центр онкологии им. Н.Н. Блохина» Минздрава России, президент Общероссийской общественной организации «Российское общество специалистов по опухолям головы и шеи» (Москва, Россия)*

**ОТВЕТСТВЕННЫЙ СЕКРЕТАРЬ**

**Насхлеташвили Давид Романович,** *к.м.н., старший научный сотрудник отделения нейроонкологии ФГБУ «Национальный медицинский исследовательский центр онкологии им. Н.Н. Блохина» Минздрава России (Москва, Россия)*

4 ТОМ 8 '18

ОСНОВАН В 2009 Г.

**Адрес редакции:**
115478, Москва, Каширское шоссе, 24, стр. 15, НИИ канцерогенеза, 3-й этаж.
Тел./факс: +7 (499) 929-96-19
e-mail: abv@abvpress.ru
**www.abvpress.ru**

**Статьи направлять по адресу:**
115478, Москва,
Каширское шоссе, 23/2,
НМИЦ онкологии им. Н.Н. Блохина,
23-й этаж, каб. 2313,
*Сергею Олеговичу Подвязникову*
e-mail: info@hnonco.ru

*Редактор:* **Е.Г. Бабаскина**
*Корректор:* **М.С. Пахомова**
*Дизайн* **Е.В. Степанова**
*Верстка* **О.В. Гончарук**

*Служба подписки и распространения*
**И.В. Шургаева**, +7 (499) 929-96-19,
base@abvpress.ru
*Руководитель проекта* **А.И. Беликова**
+7 (499) 929-96-19, belikova@abvpress.ru

*Журнал зарегистрирован в Федеральной службе по надзору в сфере связи, информационных технологий и массовых коммуникаций, ПИ № ФС 77-36990 от 21 июля 2009 г.*

**При полной или частичной перепечатке материалов ссылка на журнал «Опухоли головы и шеи» обязательна. Редакция не несет ответственности за содержание публикуемых рекламных материалов.**

**В статьях представлена точка зрения авторов, которая может не совпадать с мнением редакции.**

ISSN 2222-1468 (Print)
ISSN 2411-4634 (Online)

Опухоли головы и шеи.
2018. Том 8. № 4. 1–76.

© ООО «ИД «АБВ-пресс», 2018

Подписной индекс в каталоге «Пресса России» – 82408

Отпечатано в типографии ООО «Медиаколор»
Тираж 2000 экз.
**www.ogsh.abvpress.ru**

**РЕДАКЦИОННАЯ КОЛЛЕГИЯ**

**Аванесов Анатолий Михайлович,** *д.м.н., профессор, заведующий кафедрой общей и клинической стоматологии ФГАОУ ВО «Российский университет дружбы народов» Минобрнауки России, академик общественной организации «Международная академия наук высшей школы»*

**Азизян Рубен Ильич,** *д.м.н., профессор, заведующий хирургическим отделением опухолей головы и шеи НИИ клинической онкологии ФГБУ «НМИЦ онкологии им. Н.Н. Блохина» Минздрава России (Москва, Россия)*

**Алешин Владимир Александрович,** *научный сотрудник нейрохирургического (онкологического) отделения ФГБУ «НМИЦ онкологии им. Н.Н. Блохина» Минздрава России (Москва, Россия)*

**Ахундов Азер Альрамиз оглы,** *д.м.н., профессор, старший научный сотрудник отделения опухолей верхних дыхательных и пищеварительных путей ФГБУ «НМИЦ онкологии им. Н.Н. Блохина» Минздрава России (Москва, Россия)*

**Бровкина Алевтина Федоровна,** *д.м.н., академик РАН, профессор кафедры офтальмологии с курсом детской офтальмологии и курсом офтальмоонкологии и орбитальной патологии ФГБОУ ДПО «Российская медицинская академия непрерывного профессионального образования» Минздрава России, заслуженный деятель науки РФ, лауреат Государственной премии СССР и премии Правительства России (Москва, Россия)*

**Важенин Андрей Владимирович,** *д.м.н., академик РАН, профессор, заслуженный врач РФ, главный врач ГБУЗ «Челябинский областной клинический центр онкологии и ядерной медицины», заведующий кафедрой онкологии, лучевой диагностики и лучевой терапии ФГБОУ ВО «Южно-Уральский государственный медицинский университет» Минздрава России, кафедрой онкологии и радиологии Уральской государственной медицинской академии дополнительного образования (Челябинск, Россия)*

**Вихлянов Игорь Владиславович,** *д.м.н., заместитель главного врача по хирургии ГБУЗ КО «Областной клинический онкологический диспансер» (Кемерово, Россия)*

**Дайхес Николай Аркадьевич,** *д.м.н., профессор, директор ФГБУ «Научно-клинический центр оториноларингологии ФМБА России», главный внештатный оториноларинголог Минздрава России, заслуженный работник здравоохранения РФ, член совета Общероссийской общественной организации «Лига здоровья нации», член президиума правления Российского научного общества оториноларингологов, член-корреспондент Международной академии оториноларингологии – хирургии головы и шеи, член экспертной комиссии премии «Лучший врач года», председатель попечительского совета Врачебной палаты Южного федерального округа (Москва, Россия)*

**Дворниченко Виктория Владимировна,** *д.м.н., профессор, заслуженный врач РФ, лучший онколог России (2004), главный врач ГУЗ «Иркутский областной онкологический диспансер», заведующая кафедрой онкологии ГОУ ДПО «Иркутский государственный институт усовершенствования врачей», главный онколог Сибирского федерального округа (Иркутск, Россия)*

**Зайцев Антон Михайлович,** *к.м.н., руководитель отделения нейроонкологии Московского научно-исследовательского онкологического института им. П.А. Герцена – филиала ФГБУ «Национальный медицинский исследовательский центр радиологии» Минздрава России (Москва, Россия)*

**Иванов Сергей Юрьевич,** *д.м.н., профессор, член-корреспондент РАН, заведующий кафедрой челюстно-лицевой хирургии ФГАОУ ВО «Первый Московский государственный медицинский университет им. И.М. Сеченова» Минздрава России, президент Стоматологической ассоциации хирургов-стоматологов и челюстно-лицевых хирургов России (Москва, Россия)*

**Кожанов Леонид Григорьевич,** *д.м.н., профессор, член Европейской ассоциации черепно-челюстно-лицевых хирургов, член Проблемной комиссии по изучению опухолей головы и шеи Научного совета по злокачественным новообразованиям РАН и Минздрава России, врач-онколог высшей квалификационной категории, заместитель главного врача по медицинской части ГБУЗ «Онкологический клинический диспансер № 1 Департамента здравоохранения г. Москвы» (Москва, Россия)*

**Крылов Валерий Васильевич,** *д.м.н., заведующий отделением радиохирургического лечения открытыми радионуклидами Медицинского радиологического научного центра им. А.Ф. Цыба – филиала ФГБУ «НМИЦ радиологии» Минздрава России, руководитель Калужского отделения МОО «Общество ядерной медицины», представитель России во Всемирной ассоциации радиофармацевтической и молекулярной терапии (WARMTH) (Обнинск, Россия)*

**Матякин Евгений Григорьевич,** *д.м.н., профессор, заслуженный деятель науки РФ (Москва, Россия)*

**Медведев Виктор Степанович,** *д.м.н., заведующий отделением радиохирургического лечения закрытыми радионуклидами Медицинского радиологического научного центра им. А.Ф. Цыба – филиала ФГБУ «НМИЦ радиологии» Минздрава России (Обнинск, Россия)*

**Мельниченко Галина Афанасьевна,** *д.м.н., профессор, академик РАН, директор Института клинической эндокринологии ФГБУ «Эндокринологический научный центр» Минздрава России, заместитель директора ЭНЦ по научной работе (Москва, Россия)*

**Минкин Александр Узбекович,** *д.м.н., профессор, заслуженный врач РФ, заведующий кафедрой челюстно-лицевой хирургии и хирургической стоматологии ФГБОУ ВО «Северный государственный медицинский университет» Минздрава России, член областного отделения Стоматологической ассоциации России (СтАР), член Совета СтАР РФ, член Комитета по опухолям головы и шеи РФ, член ученого совета СГМУ и ученого совета стоматологического факультета, член Проблемных комиссий по онкологии, хирургии, стоматологии (Архангельск, Россия)*

**Никитин Александр Александрович,** *д.м.н., профессор, заслуженный врач РФ, руководитель отделения челюстно-лицевой хирургии ГБУЗ МО «Московский областной научно-исследовательский клинический институт им. М.Ф. Владимирского», лауреат Государственной премии СССР (Москва, Россия)*

**Новожилова Елена Николаевна,** *д.м.н., врач высшей квалификационной категории, заведующая отделением опухолей головы и шеи Московской городской онкологической больницы № 62, член Российского общества хирургов опухолей головы и шеи, член Проблемной комиссии и Экспертного совета по опухолям головы и шеи, член Европейского общества медицинской онкологии (ESMO), Международной федерации специалистов по опухолям головы и шеи (IFHNOS) и Общества онкологов-химиотерапевтов (RUSSCO), лауреат национальной премии «Призвание» 2011 г. (Москва, Россия)*

**Огнерубов Николай Алексеевич,** *д.м.н., к.ю.н., профессор, академик РАЕН, заслуженный работник высшей школы РФ, член Европейского общества медицинской онкологии (ESMO), председатель Тамбовского отделения Российского общества клинической онкологии, заведующий кафедрой онкологии, оперативной хирургии и анатомии ФГАОУ ВО «Тамбовский государственный университет им. Г.Р. Державина» Минобрнауки России (Тамбов, Россия)*

**Поляков Андрей Павлович,** *к.м.н., руководитель отделения микрохирургии МНИОИ им. П.А. Герцена – филиала ФГБУ «НМИЦ радиологии» Минздрава России, доцент кафедры онкологии и радиологии ФГАОУ ВО «Первый Московский государственный медицинский университет им. И.М. Сеченова» Минздрава России, кафедры онкологии с курсом реконструктивно-пластической хирургии ФГБОУ ДПО «Институт повышения квалификации Федерального медико-биологического агентства» (Москва, Россия)*

**Пустынский Илья Николаевич,** *д.м.н., старший научный сотрудник отделения опухолей черепно-челюстно-лицевой области ФГБУ «НМИЦ онкологии им. Н.Н. Блохина» Минздрава России (Москва, Россия)*

**Раджабова Замира Ахмед-Гаджиевна,** *к.м.н., доцент, заведующая отделением опухолей головы и шеи ФГБУ «Национальный медицинский исследовательский центр онкологии им. Н.Н. Петрова» Минздрава России (Санкт-Петербург, Россия)*

**Решетов Игорь Владимирович,** *д.м.н., профессор, академик РАН, директор научно-клинического и образовательного центра пластической хирургии ФГАОУ ВО «Первый Московский государственный медицинский университет им. И.М. Сеченова» Минздрава России, научный консультант МНИОИ им. П.А. Герцена – филиала ФГБУ «НМИЦ радиологии» Минздрава России, заведующий кафедрой онкологии и реконструктивной пластической хирургии ФГБОУ ДПО «ИПК ФМБА» (Москва, Россия)*

**Романчишен Анатолий Филиппович,** *д.м.н., профессор, заслуженный врач РФ, заведующий кафедрой госпитальной хирургии с курсами травматологии и военно-полевой хирургии, профессор кафедры онкологии ФГБОУ ВО «Санкт-Петербургский государственный педиатрический медицинский университет» Минздрава России, заслуженный врач России, член Европейской, Азиатской, Американской и Итальянской ассоциаций эндокринных хирургов (Санкт-Петербург, Россия)*

**Светицкий Павел Викторович,** *д.м.н., профессор, руководитель отдела опухолей головы и шеи ФГБУ «Ростовский научно-исследовательский онкологический институт» Минздрава России (Ростов-на-Дону, Россия)*

**Ткачёв Сергей Иванович,** *д.м.н., профессор, ведущий научный сотрудник отдела радиационной онкологии ФГБУ «НМИЦ онкологии им. Н.Н. Блохина» Минздрава России, вице-президент Российской ассоциации терапевтических радиационных онкологов (Москва, Россия)*

**Чойнзонов Евгений Лхамацыренович,** *д.м.н., профессор, академик РАН, директор НИИ онкологии ФБГНУ «Томский НИМЦ РАН», член президиума Ассоциации онкологов России, председатель Ассоциации онкологов Сибири (Томск, Россия)*

**РЕДАКЦИОННЫЙ СОВЕТ**

**Алиева Севил Багатуровна,** *д.м.н., ведущий научный сотрудник отделения радиологии ФГБУ «НМИЦ онкологии им. Н.Н. Блохина» Минздрава России (Москва, Россия)*

**Бржезовский Виталий Жаннович,** *д.м.н., ведущий научный сотрудник отдела опухолей головы и шеи ФГБУ «НМИЦ онкологии им. Н.Н. Блохина» Минздрава России (Москва, Россия)*

**Задеренко Игорь Александрович,** *д.м.н., старший научный сотрудник отделения опухолей верхних дыхательных и пищеварительных путей ФГБУ «НМИЦ онкологии им. Н.Н. Блохина» Минздрава России (Москва, Россия)*

**Карахан Владислав Борисович,** *д.м.н., профессор, ведущий научный сотрудник отделения нейрохирургии ФГБУ «НМИЦ онкологии им. Н.Н. Блохина» Минздрава России (Москва, Россия)*

**Кропотов Михаил Алексеевич,** *д.м.н., профессор, ведущий научный сотрудник Центра диагностики и лечения опухолей головы и шеи ГБУЗ «Московский клинический научно-практический центр Департамента здравоохранения города Москвы» (Москва, Россия)*

**Поляков Владимир Георгиевич,** *д.м.н., профессор, академик РАН, главный детский онколог, заведующий кафедрой детской онкологии ФГБОУ ДПО РМАНПО Минздрава России на базе НИИ детской онкологии и гематологии, заместитель директора НИИ детской онкологии и гематологии ФГБУ «НМИЦ онкологии им. Н.Н. Блохина» Минздрава России (Москва, Россия)*

**Румянцев Павел Олегович,** *д.м.н., заместитель директора ФГБУ «НМИЦ эндокринологии» Минздрава России (Москва, Россия)*

**ЗАРУБЕЖНЫЕ РЕДАКТОРЫ**

**Адилбаев Галым Базенович,** *д.м.н., профессор, заведующий отделением опухолей головы и шеи Казахского научно-исследовательского института онкологии и радиологии (Алматы, Республика Казахстан)*

**Белоцерковский Игорь Валерьевич,** *к.м.н., руководитель группы онкопатологии головы и шеи ГУ «Республиканский научно-практический центр онкологии и медицинской радиологии им. Н.Н. Александрова» (Минск, Республика Беларусь)*

**Брауншвейг Тиль,** *к.м.н., заведующий отделением, Институт патологии клиники Университета RWTH (Аахен, Германия)*

**Брос Марсия,** *профессор, отделение оториноларингологии, хирургии головы и шеи и Онкологический центр Абрамсона Медицинской школы Перельмана Пенсильванского университета (Филадельфия, США)*

**Демидчик Юрий Евгеньевич,** *д.м.н., профессор, член-корреспондент Национальной академии наук Республики Беларусь, заведующий кафедрой онкологии ГУО «Белорусская медицинская академия последипломного образования» (Минск, Республика Беларусь)*

**Марголин Грегори,** *профессор, хирург отделения опухолей головы и шеи клиники Каролинского института (Стокгольм, Швеция)*

**Мардалейшвили Константин Михайлович,** *профессор, отделение онкологии Тбилисского государственного медицинского университета (Тбилиси, Грузия)*

**Пендхаркар Динеш,** *профессор Азиатского института онкологии (Мумбаи, Индия)*

**Пушеду Роберто,** *профессор, отделение оториноларингологии, хирургии головы и шеи Университета Кальяри (Кальяри, Италия)*

**Рагимов Чингиз Рагим оглы,** *д.м.н., профессор, заведующий кафедрой хирургии полости рта и челюстно-лицевой хирургии Азербайджанского медицинского университета (Баку, Азербайджанская Республика)*

**Унгиадзе Гурам Вахтангович,** *д.м.н., профессор (Тбилиси, Грузия)*

**Ханна Эхаб,** *профессор, отделение хирургии головы и шеи, Онкологический центр им. М.Д. Андерсона Техасского университета (Хьюстон, США), президент Американского общества специалистов по заболеваниям головы и шеи*

**РЕДАКТОР-КООРДИНАТОР**

**Алымов Юрий Владимирович,** *к.м.н., врач-онколог, кафедра онкологии ФГБОУ ДПО «Российская медицинская академия непрерывного профессионального образования» Минздрава России, исполнительный директор Общероссийской общественной организации «Российское общество специалистов по опухолям головы и шеи» (Москва, Россия)*

# Информация для авторов

При направлении статьи в редакцию журнала «Опухоли головы и шеи» авторам необходимо руководствоваться следующими правилами:

**1. Общие правила**

Статья в обязательном порядке должна сопровождаться официальным разрешением на публикацию, заверенным печатью учреждения, в котором работает первый в списке автор. При первичном направлении рукописи в редакцию в копии электронного письма должны быть указаны все авторы данной статьи. Обратную связь с редакцией будет поддерживать ответственный автор, обозначенный в статье (см. пункт 2).

Представление в редакцию ранее опубликованных статей не допускается.

**2. Оформление данных о статье и авторах**

Первая страница должна содержать:

– название статьи,
– инициалы и фамилии всех авторов,
– ученые степени, звания, должности, место работы каждого из авторов, а также их ORCID (при наличии),
– полное название учреждения (учреждений), в котором (которых) выполнена работа,
– адрес учреждения (учреждений) с указанием индекса.

Последняя страница должна содержать:

- Сведения об авторе, ответственном за связь с редакцией:
  – фамилия, имя, отчество полностью,
  – занимаемая должность,
  – ученая степень, ученое звание,
  – персональный международный идентификатор ORCID (подробнее: http://orcid.org/),
  – персональный идентификатор в РИНЦ (подробнее: http://elibrary.ru/projects/science_index/author_tutorial. asp),
  – контактный телефон,
  – рабочий адрес с указанием индекса,
  – адрес электронной почты.
- Скан подписей всех авторов статьи.

**3. Оформление текста**

Статьи принимаются в форматах doc, docx, rtf.

Шрифт – Times New Roman, кегль 14, межстрочный интервал 1,5. Все страницы должны быть пронумерованы. Текст статьи начинается со второй страницы.

**4. Объем статей** (без учета иллюстраций и списка литературы)

**Оригинальная статья** – не более 12 страниц (бóльший объем допускается в индивидуальном порядке, по решению редакции).

**Описание клинических случаев** – не более 8 страниц.

**Обзор литературы** – не более 20 страниц.

**Краткие сообщения и письма в редакцию** – 3 страницы.

**5. Резюме**

Ко всем видам статей на отдельной странице должно быть приложено резюме на русском и английском (по возможности) языках. Резюме должно кратко повторять структуру статьи, независимо от ее тематики.

Объем резюме – не более 2500 знаков, включая пробелы. Резюме не должно содержать ссылки на источники литературы и иллюстративный материал.

На этой же странице помещаются ключевые слова на русском и английском (по возможности) языках в количестве от 3 до 10.

**6. Структура статей**

Оригинальная статья должна содержать следующие разделы:

– введение,
– цель,
– материалы и методы,
– результаты,
– обсуждение,
– заключение (выводы),
– вклад всех авторов в работу,
– конфликт интересов для всех авторов (в случае его отсутствия необходимо указать: «Авторы заявляют об отсутствии конфликта интересов»),
– информированное согласие пациентов (для статей с авторскими исследованиями и описаниями клинических случаев),
– при наличии финансирования исследования – указать его источник (грант и т. д.),
– благодарности (раздел не является обязательным).

**7. Иллюстративный материал**

Иллюстративный материал должен быть представлен в виде отдельных файлов и не фигурировать в тексте статьи. Данные таблиц не должны повторять данные рисунков и текста и наоборот.

**Фотографии** представляются в форматах TIFF, JPG, CMYK с разрешением не менее 300 dpi (точек на дюйм).

**Рисунки, графики, схемы, диаграммы** должны быть редактируемыми, выполненными средствами Microsoft Office Excel или Office Word.

Все **рисунки** должны быть пронумерованы и снабжены подрисуночными подписями. Фрагменты рисунка обозначаются строчными буквами русского алфавита – «*а*», «*б*» и т. д. Все сокращения, обозначения в виде кривых, букв, цифр и т. д., использованные на рисунке, должны быть расшифрованы в подрисуночной подписи. Подписи к рисункам даются на отдельном листе после текста статьи в одном с ней файле.

**Таблицы** должны быть наглядными, иметь название и порядковый номер. Заголовки граф должны соответствовать их содержанию. Все сокращения расшифровываются в примечании к таблице.

**8. Единицы измерения и сокращения**

Единицы измерения даются в Международной системе единиц (СИ).

Сокращения слов не допускаются, кроме общепринятых. Все аббревиатуры в тексте статьи должны быть полностью расшифрованы при первом упоминании (например, опухоли головы и шеи (ОГШ)).

**9. Список литературы**

На следующей после текста странице статьи должен располагаться список цитируемой литературы.

Все источники должны быть пронумерованы, нумерация осуществляется строго по порядку цитирования в тексте статьи, не в алфавитном порядке. Все ссылки на источники литературы в тексте статьи обозначаются арабскими цифрами в квадратных скобках начиная с 1 (например, [5]). Количество цитируемых работ: в оригинальных статьях – не более 20–25, в обзорах литературы – не более 60.

Ссылки должны даваться на первоисточники, цитирование одного автора по работе другого недопустимо.

Включение в список литературы тезисов возможно исключительно при ссылке на иностранные (англоязычные) источники.

Ссылки на диссертации и авторефераты, неопубликованные работы, а также на данные, полученные из неофициальных интернет-источников, не допускаются.

Для каждого источника необходимо указать: фамилии и инициалы авторов (если авторов более 4, указываются первые 3 автора, затем ставится «и др.» в русском или "et al." в английском в тексте). Авторы цитируемых источников должны быть указаны в том же порядке, что и в первоисточнике.

При ссылке на **статьи из журналов** после авторов указывают название статьи, название журнала, год, том, номер выпуска, страницы, PMID и DOI статьи (при наличии). При ссылке на **монографии** указывают также полное название книги, место издания, название издательства, год издания, число страниц.

**Статьи, не соответствующие данным требованиям, к рассмотрению не принимаются.**

**Общие положения:**

- Рассмотрение статьи на предмет публикации занимает не менее 8 недель.
- Все поступающие статьи рецензируются. Рецензия является анонимной.
- Редакция оставляет за собой право на редактирование статей, представленных к публикации.
- Редакция не предоставляет авторские экземпляры журнала. Номер журнала можно получить на общих основаниях (см. информацию на сайте).

**Материалы для публикации принимаются по адресу** info@hnonco.ru с обязательным указанием названия журнала.

**Полная версия требований представлена на сайте журнала.**

The journal of the All-Russian Public Organization "RUSSIAN SOCIETY OF HEAD AND NECK TUMOR SPECIALISTS"

The journal "Head and Neck Tumors" is put on the Higher Attestation Commission (HAC) list of leading peer-reviewed scientific periodicals recommended to publish the basic research results of candidate's and doctor's theses.

The journal is included in the Scientific Electronic Library and the Russian Science Citation Index (RSCI) and has an impact factor; it is registered in the CrossRef, its papers are indexed with the digital object identifier (DOI).

The journal's electronic version is available in the leading Russian and international electronic libraries, including EBSCO and DOAJ.

Russian Society of HEAD AND NECK TUMORS specialists

www.hnonco.ru

# HEAD and NECK tumors

quarterly
peer-reviewed scientific-and-practical journal

www.ogsh.abvpress.ru

**EDITOR-IN-CHIEF**

**Podvyaznikov Sergey O.,** *MD, PhD, Professor of the Oncology Department of Russian Medical Academy of Continuous Professional Education of the Ministry of Health of Russia, Vice-President of the Russian National Public Organization "Russian Society of Head and Neck Tumors Specialists" (Moscow, Russia)*

**DEPUTY EDITOR-IN-CHIEF**

**Mudunov Ali M.,** *MD, PhD, Head of the Department of Tumors of the Upper Respiratory and Digestive Tracts of N.N. Blokhin National Medical Research Center of Oncology of the Ministry of Health of Russia, President of the Russian National Public Organization "Russian Society of Head and Neck Tumors Specialists" (Moscow, Russia)*

**EXECUTIVE SECRETARY**

**Naskhletashvili David R.,** *MD, PhD, Senior Researcher at the Neurooncology Department of N.N. Blokhin National Medical Research Center of Oncology of the Ministry of Health of Russia (Moscow, Russia)*

4 VOL. 8 '18

FOUNDED IN 2009

**Editorial Office:**
Research Institute of Carcinogenesis,
Floor 3, Build. 15, 24 Kashirskoye Shosse,
Moscow, 115478.
Tel/Fax: +7 (499) 929-96-19
e-mail: abv@abvpress.ru
**www.abvpress.ru**

**Articles should be sent**
to *Sergey Olegovich Podvyaznikov*
(e-mail: info@hnonco.ru)
or the N.N. Blokhin National Medical Research Center of Oncology, Floor 23, Office 2313, 23/2, Kashirskoe Shosse, Moscow, 115478, e-mail: info@hnonco.ru

*Editor:* **E.G. Babaskina**
*Proofreader:* **M.S. Pakhomova**
*Designer:* **E.V. Stepanova**
*Maker-up:* **O.V. Goncharuk**

*Subscription & Distribution Service*
**I.V. Shurgaeva**, +7 (499) 929-96-19,
base@abvpress.ru
*Project Manager* **A.I. Belikova**
+7 (499) 929-96-19,
belikova@abvpress.ru

*The journal was registered at the Federal Service for Surveillance of Communications, Information Technologies, and Mass Media (ПИ No. ФС 77-36990 dated 21 July 2009).*

**If materials are reprinted in whole or in part, reference must necessarily be made to the "Opukholi Golovy i Shei".**

**The editorial board is not responsible for advertising content.**

**The authors' point of view given in the articles may not coincide with the opinion of the editorial board.**

ISSN 2222-1468 (Print)
ISSN 2411-4634 (Online)

Opukholi Golovy i Shei.
2018. Vol. 8. No. 4. 1–76

© PH "ABV-Press", 2018

Pressa Rossii
catalogue index: 82408

Printed at the
Mediacolor LLC

2000 copies.
**www.ogsh.abvpress.ru**

**EDITORIAL BOARD**

**Avanesov Anatoly M.,** *MD, professor, Head of the Department of General and Clinical Stomatology at Peoples' Friendship University of Russia of the Ministry of Education and Science of Russia, member of the non-governmental organization "International Higher Education Academy of Sciences" (Moscow, Russia)*

**Azizyan Ruben I.,** *MD, PhD, Professor, Head of the Surgical Department of Head and Neck Tumors Research Institute of Clinical Oncology of N.N. Blokhin National Medical Research Center of Oncology of the Ministry of Health of Russia (Moscow, Russia)*

**Aleshin Vladimir A.,** *Research Fellow at the Neurosurgical (Cancer) Department of N.N. Blokhin National Medical Research Center of Oncology of the Ministry of Health of Russia (Moscow, Russia)*

**Akhundov Azer A.,** *MD, PhD, Professor, Senior Leading Research Fellow at the Department of Tumors of the Upper Respiratory and Digestive Tracts of N.N. Blokhin National Medical Research Center of Oncology of the Ministry of Health of Russia (Moscow, Russia)*

**Brovkina Alevtina F.,** *MD, PhD, Member of the Russian Academy of Sciences, Professor of Ophthalmology Department with a Course of Pediatric Ophthalmology and Ophthalmooncology and Orbital Pathology of Russian Medical Academy of Continuous Professional Education of the Ministry of Health of Russia, Honored Scientist of the Russian Federation, Laureate of the State Prize of the USSR and Award of the Government of Russia (Moscow, Russia)*

**Vazhenin Andrey V.,** *MD, PhD, Member of the Russian Academy of Sciences, Professor, Honored Doctor of the Russian Federation, Chief Physician of Chelyabinsk Regional Clinical Center of Oncology and Nuclear Medicine, Radiation Diagnosis and Radiotherapy Department of South Ural State Medical University of the Ministry of Health of Russia, Head of Oncology and Radiology Department of the Ural State Academy of Advanced Medical Education, (Chelyabinsk, Russia)*

**Vikhlyanov Igor V.,** *MD, PhD, Deputy Chief Physician for Surgery, State Budget Healthcare Institution of Kemerovo region "Regional Clinical Oncologic Dispensary" (Kemerovo, Russia)*

**Dayhes Nikolay A.,** *MD, PhD, Professor, Director of the State Organization "Research and Clinical Center of Otorhinolaryngology" of FMBA of Russia, Chief Freelance Otolaryngologist of the Ministry of Health of Russia, Honored Worker of Health of the Russian Federation, Member of the Russian Public Organization "League of Nation's Health", Member of the Presidium of the Board of the Russian Scientific Community of Otolaryngologists, Corresponding Member of the International Academy of Otolaryngology, Head and Neck Surgery, Member of the Expert Committee of the "Best Doctor of the Year" Award, Chairman of the Board of Trustees of the Medical Association of the Southern Federal District (Moscow, Russia)*

**Dvornichenko Viktoria V.,** *MD, PhD, Professor, Honored Doctor of the Russian Federation, Best Oncologist of Russia (2004), Chief Physician of Irkutsk Regional Oncology Center, Head of the Oncology Department of Irkutsk State Institute for Advanced Training of Physicians, Chief Oncologist of Siberian Federal District (Irkutsk, Russia)*

**Zaitsev Anton M.,** *PhD, Head of Neurooncology Department of P.A. Hertzen Moscow Oncology Research Institute – branch of the National Medical Research Radiology Center of the Ministry of Health of Russia (Moscow, Russia)*

**Ivanov Sergei Yu.,** *MD, Professor, Corresponding Member of the Russian Academy of Sciences, Head of the Department of Oral and Maxillofacial Surgery of the I.M. Sechenov First Moscow State Medical University of the Ministry of Health of Russia, President of the Russian Stomatological Association of Oral and Maxillofacial Surgeons (Moscow, Russia)*

**Kozhanov Leonid G.,** *MD, PhD, Professor, Member of the European Association for Cranio-Maxillo-Facial Surgery, member of the Problem Committee for Head and Neck Tumors Study of the Scientific Council on the Malignancy of Medical Sciences and the Ministry of Health of Russia, Oncologist of the Highest Qualification Category, Deputy Chief Physician at the Medical Unit of Moscow City Clinical Oncology Dispensary No. 1 (Moscow, Russia)*

**Krylov Valeriy V.,** *MD, Head of the Department of Radiosurgical Treatment with Open Radionuclides of A.F. Tsyb Medical Radiological Research Center – branch of the National Medical Research Radiology Center of the Ministry of Health of Russia, Head of the Kaluga Nuclear Medicine Society, Representative of Russia in the World Association of Radiopharmaceutical and Molecular Therapy (WARMTH) (Obninsk, Russia)*

**Matiakin Eugeny G.,** *MD, PhD, Professor, Honored Scientist of the Russian Federation (Moscow, Russia)*

**Medvedev Viktor S.,** *MD, PhD, Head of the Radiosurgical Treatment of Closed Radionuclides Department of A.F. Tsyb Medical Radiology Research Center – branch of National Medical Research Radiology Center of the Ministry of Health of Russia) (Obninsk, Kaluga Region, Russia)*

**Melnichenko Galina A.,** *MD, PhD, Professor, Member of the Russian Academy of Sciences, Director of the Institute of Clinical Endocrinology under Endocrinology Research Center (ERS) of the Ministry of Health of Russia, Deputy Director of ERS for Research Studies (Moscow, Russia)*

**Minkin Alexander U.,** *MD, PhD, Professor, Honored Doctor of the Russian Federation, Head of the Department of Maxillofacial Surgery and Surgical Dentistry of Northern State Medical University (NSMU) of the Ministry of Health of Russia, Member of the Regional Branch of the Russian Dental Association (RDA), Member of the RDA of the Russian Federation, Member of the Committee on Head and Neck Tumors of the Russian Federation, Member of the Academic Council of NSMU and the Academic Council of the Dentistry Faculty of NSMU, Member of the Problem Committee on Oncology, Surgery, Dentistry (Arkhangelsk, Russia)*

**Nikitin Aleksander A.,** *MD, PhD, Professor, Honored Doctor of the Russian Federation, Head of the Department of Maxillofacial Surgery of M.Ph. Vladimirsky Moscow Regional Scientific Research Clinical Institute, Laureate of the State Prize of the USSR (Moscow, Russia)*

**Novozhilova Elena N.,** *MD, PhD, Doctor of Highest Qualification Category, Head of Head and Neck Tumors Department of the No. 62 Moscow Cancer Hospital, member of the Russian Society of Head and Neck Tumors Surgeons, member of the Russian Problem Commission and the Expert Council for Head and Neck Tumors, member of ESMO, RUSSCO u IFHNOS International Oncology Societies, Laureate 2011 of the National Award "The Calling" (Moscow, Russia)*

**Ognerubov Nikolai A.,** *MD, PhD in Law, Professor, Member of the Russian Academy of Natural Sciences, Honorary Figure of Russian Higher Education, Member of the European Society of Medical Oncology (ESMO), Head of the Tambov Department of the Russian Society of Clinical Oncology, Head of the Department of Oncology, Operative Surgery and Anatomy of the Tambov State University named after G.R. Derzhavin of the Ministry of Science and Education of Russia (Tambov, Russia)*

**Poliakov Andrey P.,** *PhD, Head of the Department of Microsurgery of P.A. Hertzen Moscow Oncology Research Institute – branch of National Medical Research Radiology Center of the Ministry of Health of Russia, Associate Professor, Department of Oncology and*

*Radiology, I.M. Sechenov First Moscow State Medical University of the Ministry of Health of Russia, Department of Oncology with Course of Reconstructive and Plastic Surgery, Institute of Advanced Education, Federal Biomedical Agency (Moscow, Russia)*

**Pustynsky Ilya N.,** *MD, PhD, Senior Researcher at the Department of Cranio-Maxillo-Facial Tumors of N.N. Blokhin National Medical Research Center of Oncology of the Ministry of Health of Russia (Moscow, Russia)*

**Radjabova Zamira A.-G.,** *PhD, docent, Head of the Department of Head and Neck Tumors of N.N. Petrov National Medical Research Oncology Center of the Ministry of Health of Russia (Saint Petersburg, Russia)*

**Reshetov Igor V.,** *MD, PhD, Member of the Russian Academy of Sciences, Director, Research Clinical and Education Center of Plastic Surgery, I.M. Sechenov First Moscow State Medical University of the Ministry of Health of Russia, Scientific Consultant, P.A. Hertzen Moscow Oncology Research Institute – branch of National Medical Research Radiology Center of the Ministry of Health of Russia), Head of the Department of Oncology and Reconstructive and Plastic Surgery, Institute of Advanced Education, Federal Biomedical Agency (Moscow, Russia)*

**Romanchishen Anatoly F.,** *MD, PhD, Professor, Honored Doctor of Russian Federation, Head of the Department of Hospital Surgery with Courses of Traumatology and Military Surgery, Professor of Oncology of Saint Petersburg State Pediatric Medical University of the Ministry of Health of Russia, Member of the European, Asian, American and Italian Associations of Endocrine Surgeons (Saint Petersburg, Russia)*

**Svetitsky Pavel V.,** *MD, PhD, Professor, Honored Doctor of the Russian Federation, Head of the Department of Head and Neck Tumors of Rostov Cancer Research Institute of the Ministry of Health of Russia (Rostov-on-Don, Russia)*

**Tkachev Sergey I.,** *MD, PhD, Professor, Leading Researcher at the Department of Radiation Oncology of N.N. Blokhin National Medical Research Center of Oncology of the Ministry of Health of Russia, Vice-President of the Russian Association of Radiation Medical Oncology (Moscow, Russia)*

**Choinzonov Evgeny L.,** *MD, PhD, Professor, Member of the Russian Academy of Sciences, Director of the Cancer Research Institute of the Tomsk National Research Medical Center of the Russian Academy of Sciences, Member of the Presidium of the Russian Association of Oncologists, Chairman of the Association of Oncologists in Siberia (Tomsk, Russia)*

**EDITORIAL COUNCIL**

**Alieva Sevil B.,** *MD, PhD, Leading Research Fellow at the Department of Radiology of N.N. Blokhin National Medical Research Center of Oncology of the Ministry of Health of Russia (Moscow, Russia)*

**Brzhezovsky Vitaly Zh.,** *MD, PhD, Senior Research Fellow at the Department of Head and Neck Tumors of N.N. Blokhin National Medical Research Center of Oncology of the Ministry of Health of Russia (Moscow, Russia)*

**Zaderenko Igor A.,** *MD, Senior Research Associate at the Department of Upper Respiratory and Digestive Tract Tumors of the N.N. Blokhin National Medical Research Center of Oncology of the Ministry of Health of Russia (Moscow, Russia)*

**Karakhan Vladislav B.,** *MD, PhD, Professor, Leading Researcher at the Department of Neurosurgery of N.N. Blokhin National Medical Research Center of Oncology of the Ministry of Health of Russia (Moscow, Russia)*

**Kropotov Mikhail A.,** *MD, PhD, Professor, senior researcher at the Center for Diagnostics and Treatment of Head and Neck Tumors of the Moscow Clinical Scientific Center of the Moscow Healthcare Department (Moscow, Russia)*

**Polyakov Vladimir G.,** *MD, PhD, Professor, Member of the Russian Academy of Sciences, Chief Pediatric Oncologist, Head of the Pediatric Oncology Department of Russian Medical Academy of Continuous Professional Education of the Ministry of Health of Russia at the Research Institute of Pediatric Oncology and Hematology, Deputy Director of Research Institute of Pediatric Oncology and Hematology of N.N. Blokhin National Medical Research Center of Oncology of the Ministry of Health of Russia (Moscow, Russia)*

**Rumyantsev Pavel O.,** *MD, PhD, Deputy Director of National Medical Research Center of Endocrinology of the Ministry of Health of Russia (Moscow, Russia)*

**FOREIGN EDITORS**

**Adilbaev Galim B.,** *MD, PhD, Professor, Head of the Department of Head and Neck Tumors of the Kazakh Research Institute of Oncology and Radiology (Almaty, Republic of Kazakhstan)*

**Belotserkovsky Igor V.,** *PhD, Head of Head and Neck Cancer Pathology Group of N.N. Alexandrov Republican Scientific and Practical Center of Oncology and Medical Radiology (Minsk, Republic of Belarus)*

**Braunschweig Till,** *PhD, Head of Department, Institute of Pathology of University Hospital RWTH (Aachen, Germany)*

**Brose Marcia,** *MD, PhD, Professor, Department of Otorhinolaryngology and Head and Neck Surgery, and the Abramson Cancer Center of University of Pennsylvania Perelman School of Medicine (Philadelfia, USA)*

**Demidchik Yury E.,** *MD, PhD, Professor, Corresponding Member of the National Academy of Sciences of Belarus, Head of the Oncology Department of State Oncology University "Belarusian Medical Academy of Postgraduate Education" (Minsk, Republic of Belarus)*

**Margolin Gregory,** *Professor, Surgery Department of Head and Neck Tumors of Karolinska Institute Hospital (Stockholm, Sweden)*

**Mardaleyshvili Konstantin M.,** *Professor, Tbilisi State Medical University, Department of Oncology (Tbilisi, Georgia)*

**Pendharkar Dinesh,** *Professor, Asian Institute of Oncology (Mumbai, India)*

**Puxeddu Roberto,** *MD, PhD, Professor, Department of Otorhinolaryngology, Head and Neck Surgery of the University of Cagliari (Cagliari, Italy)*

**Ragimov Chingiz R.,** *MD, PhD, Professor, Head of the Department of Oral and Maxillofacial Surgery of Azerbaijan Clinical University (Baku, Republic of Azerbaijan)*

**Ungiadze Guram V.,** *MD, PhD, Professor (Tbilisi, Georgia)*

**Hanna Ehab Y.,** *Professor, Department of Head and Neck Surgery, Division of Surgery, University of Texas MD Anderson Cancer Center (Houston, Texas), President of American Head and Neck Society*

**EDITORIAL COORDINATOR**

**Alymov Yuriy V.,** *PhD, Department of Oncology of the Russian Medical Academy of Continuous Education of the Ministry of Health of Russia, Chief Operating Officer of the all-Russian non-governmental organization "Russian Society of Specialists in Head and Neck Tumors" (Moscow, Russia)*

# СЛОВО РЕДАКТОРА

**Уважаемые читатели!**

**От всей души поздравляю вас с замечательным праздником – Новым годом!**

В 2011 г. был выпущен первый номер ежеквартального научно-практического рецензируемого журнала «Опухоли головы и шеи». Из года в год, из номера в номер наш журнал затрагивал самые актуальные вопросы онкологической науки. В декабре 2015 г. журнал вошел в перечень ведущих периодических изданий, рекомендуемых Высшей аттестационной комиссией РФ для публикации основных научных результатов диссертаций на соискание ученых степеней кандидата и доктора наук. Сейчас журнал включен в Новую электронную библиотеку и Российский индекс научного цитирования (РИНЦ), имеет импакт-фактор, зарегистрирован в CrossRef. Каждой статье присваивается идентификатор цифрового объекта (DOI). Электронная версия журнала представлена в ведущих российских и мировых электронных библиотеках, в том числе в EBSCO и DOAJ.

Немалая заслуга в этом принадлежит всем членам редакционной коллегии и редакционного совета журнала, которым я выражаю огромную благодарность.

Для освещения первостепенных проблем диагностики и лечения новообразований головы и шеи мы привлекаем авторитетных ученых, ведущих отечественных и зарубежных экспертов, публикации которых адресованы в первую очередь практикующим врачам. За это время наш журнал стал одной из главных площадок для обмена мнениями Российского общества специалистов по опухолям головы и шеи.

Редакция журнала особенно признательна нашим рецензентам, которые помогают отбирать лучшие материалы для публикации и поддерживают высокий научный уровень журнала. Постоянная поддержка наших экспертов бесценна, и мы надеемся на дальнейшее плодотворное сотрудничество с ними. Полагаясь на их непредвзятое мнение и исходя из цели и задач журнала, его редакционной политики, мы и впредь будем стремиться максимально объективно оценивать поступающие рукописи. В 2018 г. в круг внешних рецензентов входили более 20 ученых из разных городов России и мира. Благодаря содействию медицинского сообщества число экспертов, готовых безвозмездно отдавать свое время и силы развитию отечественной онкологической науки, постоянно увеличивается.

*Мы рады, что вы были с нами все это время, и надеемся, что останетесь с нами и в наступающем году!*

*Главный редактор журнала,*
*вице-президент Российского общества специалистов*
*по опухолям головы и шеи д. м. н., проф.* ***С.О. Подвязников***

# FROM THE EDITOR IN CHIEF

**Dear readers!**

**With all my heart, I wish you a Happy New Year!**

In 2011, the first issue of the quarterly scientific and practical peer-reviewed journal *Head and Neck Tumors* was published. Every year since then, from one issue to another, our journal highlighted the most pressing problems of oncological science. In December of 2015, our journal was included in the list of leading periodic publications recommended by the Higher Attestation Commission of the Russian Federation for publication of scientific results of dissertations for PhD and Doctor of Science scientific degrees. Currently, the journal is listed in the Russian Science Citation Index (RSCI), has an impact factor, is registered in CrossRef. Every article has a digital object identifier (DOI). The electronic version of the journal is published in the leading Russian and international electronic libraries including EBSCO and DOAJ.

All of this is due to the hard work of the members of the editorial staff and editorial board, to whom I'm deeply grateful.

To cover the paramount problems of diagnostics and treatment of tumors of the head and neck, we engage established scientists, leading Russian and foreign experts whose publications are primarily addressed to practicing doctors. Since its creation, our journal has become one of the main platforms for intercommunication inside the Russian Society of Head and Neck Tumors.

The editorial board acknowledges out reviewers who help select the best articles for publication and uphold the high scientific level of the journal. Constant support from our experts is invaluable, and we hope for continuing partnership with them. Relying on their impartial opinion and taking into account the goals and objectives of the journal, its editorial policy, we will continue to evaluate submitted manuscripts as objectively as possible. In 2018, our reviewers included more than 20 scientists from different Russian cities and around the world. Due to assistance from the medical community, the number of experts willing to freely donate their time and efforts toward development of Russian oncological science is constantly growing.

*We are glad that you stayed with us for all this time and hope that it will stay this way in the upcoming year!*

*Editor in Chief,*
*Vice-President of the Russian Society of Head and Neck Tumors*
*DMSc, Prof.* ***S.O. Podvyaznikov***

# Содержание


## СЛОВО РЕДАКТОРА . . . . . 10

## ДИАГНОСТИКА И ЛЕЧЕНИЕ ОПУХОЛЕЙ ГОЛОВЫ И ШЕИ

*Л.В. Болотина, А.Л. Корниецкая, А.Д. Каприн, Е.Ю. Карпенко*
**Первая линия лекарственной терапии плоскоклеточного рака головы и шеи. Оптимальная стратегия** . . . . . 14

*И.С. Романов, Е.Л. Дронова, Е.Е. Станякина*
**Диссеминированный медуллярный рак щитовидной железы. Оптимальный подход к лечению** . . . . . 21

*Г. Марголин, А.М. Мудунов, И.М. Гельфанд, Ю.В. Алымов, А.А. Ахундов, С.О. Подвязников, М.Н. Нариманов, Т.Н. Заботина, Е.Н. Захарова*
**Необходимость и преимущества персонифицированной шейной лимфодиссекции при раке слизистой оболочки полости рта T1–2N0M0. Путь к радикальной операции** . . . . . 26

## ОРИГИНАЛЬНОЕ ИССЛЕДОВАНИЕ

*А.Л. Кожанов, Л.Г. Кожанов, В.Н. Сорокин, Е.С. Романова*
**Устранение нарушений голосовой функции при открытых диагональных резекциях гортани** . . . . . 32

*А.В. Карпенко, Р.Р. Сибгатуллин, А.А. Бойко, М.Г. Костова, О.М. Николаева, Е.М. Трунин*
**Динамика качества жизни у пациентов с раком полости рта, перенесших комбинированное/комплексное лечение, и его клиническая значимость** . . . . . 39

*Е.А. Шатохина, Л.С. Круглова*
**Акнеподобная сыпь – кожная токсическая реакция на применение ингибиторов EGFR** . . . . . 48

*М.Ю. Верещагин, А.У. Минкин, М.В. Макарова*
**Частота вирусассоциированного рака полости носа и околоносовых пазух в Архангельской области** . . . . . 56

## КЛИНИЧЕСКИЙ СЛУЧАЙ

*М.М. Давудов, Ч.Р. Рагимов, А.А. Ахундов, В.К. Аликулиев, Д.А. Сафаров, Ш.Ш. Османов, В.З. Доброхотова*
**Амелобластическая карцинома нижней челюсти (клинический случай)** . . . . . 61

## ВОПРОСЫ РЕАБИЛИТАЦИИ

*Г.А. Ткаченко, Е.И. Скворцова*
**Перспективы оказания нейропсихологической помощи пациентам со злокачественными новообразованиями орофарингеальной зоны** . . . . . 68

## РЕЗОЛЮЦИЯ

**Резолюция экспертного совета по вопросу о роли цетуксимаба в лечении пациентов с плоскоклеточным раком головы и шеи** . . . . . 71

# Contents


## FROM THE EDITOR IN CHIEF . . . . . 11

## DIAGNOSIS AND TREATMENT OF HEAD AND NECK TUMORS

*L.V. Bolotina, A.L. Kornietskaya, A.D. Kaprin, E.Yu. Karpenko*
**First-line chemotherapy for head and neck squamous cell carcinoma. Optimal strategy . . . . . 14**

*I.S. Romanov, E.L. Dronova, E.E. Stanyakina*
**Disseminated medullary thyroid carcinoma. Optimal approach to treatment . . . . . 21**

*G. Margolin, A.M. Mudunov, I.M. Gelfand, Yu.V. Alymov, A.A. Akhundov, S.O. Podvyaznikov, M.N. Narimanov, T.N. Zabotina, E.N. Zakharova*
**The necessity and advantages of personified neck lymph node dissection in T1–2N0M0 oral mucosa cancer. A pathway to radical surgery . . . . . 26**

## ORIGINAL REPORT

*A.L. Kozhanov, L.G. Kozhanov, V.N. Sorokin, E.S. Romanova*
**Restoring voice function after open diagonal resection of the larynx . . . . . 32**

*A.V. Karpenko, R.R. Sibgatullin, A.A. Boyko, M.G. Kostova, O.M. Nikolayeva, E.M. Trunin*
**Dynamics of quality of life of head and neck cancer patients after treatment. Clinical significance . . . . . 39**

*E.A. Shatokhina, L.S. Kruglova*
**Acneiform rash – skin toxic reaction to the use of EGFR inhibitors. . . . . 48**

*M.Yu. Vereschagin, A.U. Minkin, M.V. Makarova*
**Prevalence of virus-associated cancer of the nasal cavity and paranasal sinuses in the Arkhangelsk Region. . . . . 56**

## CLINICAL CASE

*M.M. Davudov, Ch.R. Rahimov, A.A. Akhundov, V.K. Alikuliev, D.A. Safarov, Sh.Sh. Osmanov, V.Z. Dobrokhotova*
**Ameloblastic carcinoma of lower jaw (case report). . . . . 61**

## PROBLEMS OF REHABILITATION

*G.A. Tkachenko, E.I. Skvortsova*
**Outlooks on neuropsychological rehabilitation of patients with oropharyngeal cancer . . . . . 68**

## RESOLUTION

**The role of cetuximab in the treatment of patients with squamous cell carcinoma of the head and neck: resolution of the Expert Council . . . . . 71**

# Первая линия лекарственной терапии плоскоклеточного рака головы и шеи. Оптимальная стратегия

**Л.В. Болотина, А.Л. Корниецкая, А.Д. Каприн, Е.Ю. Карпенко**

*Московский научно-исследовательский онкологический институт им. П.А. Герцена – филиал ФГБУ «Национальный медицинский исследовательский центр радиологии Минздрава России»; Россия, 125284 Москва, 2-й Боткинский пр., 3*

***Контакты:*** *Лариса Владимировна Болотина lbolotina@yandex.ru*

***Цель исследования*** *– обосновать необходимость формирования индивидуального плана лечения больных местно-распространенным плоскоклеточным раком гортани, гортаноглотки, ротоглотки путем подбора различных режимов индукционной лекарственной терапии с учетом биологических особенностей опухоли и функционального статуса пациента.*

***Материалы и методы.*** *В представленном клиническом наблюдении для больного плоскоклеточным умеренно дифференцированным раком ротоглотки IV стадии (cT4N2M0) с обширным местным распространением, выраженными клиническими симптомами дыхательной недостаточности, двусторонними конгломератами метастазов в лимфатических узлах разработан индивидуальный план лечения комбинацией паклитаксела (80 мг/м²) и карбоплатина AUC2 в сочетании с цетуксимабом (400 мг/м² нагрузочная доза, далее 250 мг/м²). Лечение исходно носило паллиативный характер. Проведено 6 еженедельных введений.*

***Результаты.*** *После 6 нед произошла резорбция опухоли более чем на 50 %, что дало возможность провести 2-й этап лечения – химиолучевую терапию с добавлением цетуксимаба по радикальной программе. При обобщении собственного опыта установлено, что при исходно нерезектабельном процессе, но хорошем общем состоянии пациента после 3 курсов терапии в режиме TPF (доцетаксел, цисплатин, 5-фторурацил) объективный ответ зафиксирован у большинства больных, из них у половины – полная резорбция опухоли, у 14,2 % – стабилизация процесса. Из данных научной литературы следует, что при проведении химиолучевой терапии с использованием цисплатина до 30 % больных не завершают запланированное лечение из-за токсичности, а его замена на карбоплатин в комбинации с 5-фторурацилом приводит к частому развитию мукозитов и тромбоцитопений. В отличие от этого химиолучевая терапия с цетуксимабом обеспечивает достоверное увеличение 3- и 5-летней выживаемости при хорошей переносимости лечения. При выраженной нутритивной недостаточности, сопутствующей кардиопатологии, полинейропатии, нарушении функции печени необходимо отдавать предпочтение более щадящим режимам терапии.*

***Заключение.*** *Режимы лекарственной терапии с включением цетуксимаба при плоскоклеточном раке головы и шеи являются наиболее эффективным вариантом лечения и могут использоваться у больных с различным функциональным статусом в зависимости от клинической ситуации.*

***Ключевые слова:*** *плоскоклеточный рак головы и шеи, рак гортани, рак гортаноглотки, рак ротоглотки, химиотерапия, метастазы, доцетаксел, цисплатин, 5-фторурацил, цетуксимаб, карбоплатин, функциональный статус*

***Для цитирования:*** *Болотина Л.В., Корниецкая А.Л., Каприн А.Д., Карпенко Е.Ю. Первая линия лекарственной терапии плоскоклеточного рака головы и шеи. Оптимальная стратегия. Опухоли головы и шеи 2018;8(4):14–20.*

DOI: 10.17650/2222-1468-2018-8-4-14-20

## First-line chemotherapy for head and neck squamous cell carcinoma. Optimal strategy

***L.V. Bolotina, A.L. Kornietskaya, A.D. Kaprin, E.Yu. Karpenko***

*P.A. Hertzen Moscow Oncology Research Institute – branch of the National Medical Research Radiology Center of the Ministry of Health of Russia; 3 2nd BotkinskyProezd, Moscow 125284, Russia*

**The study objective** *is to provide a rationale for the development of an individual treatment plan for patients with locally advanced squamous cell carcinoma of the larynx, hypopharynx, and oropharynx by selecting different regimens of induction chemotherapy according to biological characteristics of the tumor and functional status of the patient.*

***Materials and methods.*** *We developed an individual treatment plan for a patient with stage IV moderately differentiated oropharyngeal squamous cell carcinoma (cT4N2M0) characterized by extensive local distribution, pronounced clinical symptoms of respiratory failure, and bilateral conglomerates of metastatic lymph nodes. The treatment scheme included paclitaxel (80 mg/m²), carboplatin AUC 2, and cetuximab (400 mg/m² loading dose, then 250 mg/m²). The treatment was initially palliative. The patient received 6 injections once a week.*

***Results.*** *After a six-week course, we observed tumor resorption by more than 50 %, which allowed the second stage of treatment that included radical chemoradiotherapy with cetuximab. After summarizing our own experience, we found that the majority of patients with initially unresectable tumors, but in good overall physical condition responded to docetaxel, cisplatin, 5-fluorouracil (TPF) – based chemotherapy. Approximately half of them had complete tumor resorption, whereas 14.2 % of them had stabilization of the tumor process. Research*

*literature shows that up to 30 % of patients receiving chemoradiotherapy with cisplatin fail to complete the planned treatment due to its toxicity; replacement of cisplatin with carboplatin and 5-fluorouracil results in mucositis and thrombocytopenia. By contrast, chemoradiotherapy with cetuximab significantly increases both 3-year and 5-year survival and demonstrates good tolerability. In patients with severe nutritional deficiency, concomitant cardiac diseases, polyneuropathy, and impaired liver function, the preference should be given to less toxic treatment regimens.*

***Conclusion.*** *Cetuximab-containing chemotherapy regimens are the most effective treatment option in head and neck squamous cell carcinoma They can be used in patients with different functional status depending on the clinical situation.*

***Key words:*** *oropharyngeal squamous cell carcinoma, carcinoma of the larynx, carcinoma of the hypopharynx, carcinoma of the oropharynx, chemotherapy, metastases, docetaxel, cisplatin, 5-fluorouracil, cetuximab, carboplatin, functional status*

***For citation:*** *Bolotina L.V., Kornietskaya A.L., Kaprin A.D., Karpenko E.Yu. First-line chemotherapy for head and neck squamous cell carcinoma. Optimal strategy. Opukholi golovy i shei = Head and Neck Tumors 2018;8(4):14–20.*

## Введение

Возможности лекарственной терапии плоскоклеточного рака головы и шеи (ПРГШ) (так называемое терапевтическое окно) существенно уже, чем для многих других солидных опухолей. Тем важнее не упустить время, когда противоопухолевые средства могут быть использованы с максимальной эффективностью. Индукционную химиотерапию (ИХТ) применяют в сочетании с лучевой терапией (ЛТ) в рамках консервативного органосохраняющего подхода или как паллиативное лечение у больных с широкой распространенностью первичной опухоли [1, 2]. Больным ПРГШ с исходно небольшой распространенностью опухоли, первичное лечение которых ограничивалось ЛТ или химиолучевой терапией (ХЛТ), хирургическим вмешательством или их сочетанием, препараты 1-й линии терапии назначают при местном рецидиве или вновь возникших отдаленных метастазах.

При анализе статистических показателей за последние 10 лет обращают на себя внимание устойчиво высокие цифры «запущенности»: несмотря на наружную локализацию многих опухолей и характерные жалобы, у 60–80 % больных диагноз устанавливают только на III–IV стадии. По статистическим данным, злокачественные опухоли глотки, гортани и полости рта III–IV стадий в 2006 г. диагностированы у 80,8; 61,9 и 63,4 % больных, а через 10 лет, в 2016 г. – у 82,1; 60,0 и 61,2 % соответственно [3]. В связи с этим особенно очевидна огромная ответственность, ложащаяся на специалистов мультидисциплинарной бригады, которая должна определить оптимальную лечебную стратегию для каждого пациента.

При нерезектабельной опухоли, но хорошем общем состоянии больного и отсутствии противопоказаний к применению цисплатина целесообразно назначение ИХТ. Этот подход хорошо зарекомендовал себя в рандомизированном исследовании M.G. Ghi и соавт., которые продемонстрировали статистически значимое преимущество ИХТ в отношении общей выживаемости (ОВ) (отношение рисков (ОР) 0,74; 95 % доверительный интервал 0,56–0,97, $p = 0,031$) [4]. Медиана общей продолжительности жизни составила 54,7 и 31,7 мес соответственно у пациентов, проходивших и не проходивших ИХТ. Кроме того, данное исследование показало, что положительное влияние ИХТ может быть более выраженным при проведении последующей ХЛТ с использованием цетуксимаба в сравнении с применением для этой цели цитостатиков. ОР оказалось равным 0,57 и 0,83 соответственно для указанных вариантов последующей ХЛТ.

Мы располагаем опытом использования ИХТ в режиме TPF (доцетаксел, цисплатин, 5-фторурацил) у 38 пациентов с местно-распространенным раком гортани, гортаноглотки и ротоглотки III–IVb стадий (T2–4N0–3M0). После завершения 3 курсов ИХТ объективный ответ зафиксирован у 28 (80 %) больных, из них у половины произошла полная резорбция опухоли, у 5 (14,2 %) – стабилизация процесса. У 2 (5,7 %) пациентов продолжилось прогрессирование заболевания, что потребовало выполнения органоуносящего хирургического вмешательства.

Если же больной не является кандидатом на получение 3-модальной терапии, ему наиболее часто предлагают ХЛТ в качестве стартовой. Доказана эффективность 3 режимов ХЛТ для пациентов с ПРГШ: ЛТ + цисплатин в дозе 100 мг/м$^2$ 1 раз в 3 нед; ЛТ + комбинация карбоплатина и 5-фторурацила; ЛТ + еженедельное введение цетуксимаба [5–7]. Однако при использовании цисплатина до 30 % больных не завершают запланированное лечение из-за токсичности [5]. Замена цисплатина на карбоплатин в комбинации с 5-фторурацилом на фоне ЛТ приводит к частому развитию мукозитов и гематологических побочных эффектов, в том числе тромбоцитопений [8]. Проведение ХЛТ с цетуксимабом, напротив, обеспечивает статистически значимое увеличение 3- и 5-летней выживаемости, а также медианы ОВ без развития выраженных токсических реакций, что позволяет 90 % больных полностью выполнить лечебный план [9]. В исследовании J.A. Bonner и соавт. такой вариант терапии обеспечил

3-летний локорегионарный контроль и выживаемость без прогрессирования в 47 и 42 % случаев, 5-летняя ОВ составила 46 %, медиана общей продолжительности жизни – 49 мес [7, 10]. Важно, что преимущества от добавления цетуксимаба к ЛТ в отношении ОВ находятся в том же диапазоне, что и при проведении ХЛТ с применением цитостатиков (ОР 0,75 для препаратов платины и 5-фторурацила; 0,74 для препаратов платины; 0,73 для цетуксимаба) [10, 11]. Необходимо отметить, что существует когорта больных, у которых ХЛТ с цетуксимабом обеспечивает максимальное преимущество в сравнении с изолированной ЛТ. Это больные, у которых в клетках опухоли обнаружен вирус папилломы человека 16-го типа. У них ОР в отношении ОВ составило 0,38, 3-летняя выживаемость – 88 % [12].

Однако помимо особенностей опухоли на выбор оптимального варианта лечения существенно влияет и функциональный статус самого пациента. В ряде случаев ПРГШ диагностируют у больных с выраженной нутритивной недостаточностью, сопутствующей сердечно-сосудистой патологией, нарушением функции печени, полинейропатией. Все это может ограничивать возможность использования цисплатина и длительных инфузий 5-фторурацила, вынуждая отдавать предпочтение более щадящим режимам терапии. Особенно актуально это для больных с обширными опухолями, у которых невозможно формирование адекватных полей облучения, что заставляет прибегнуть к применению противоопухолевых препаратов как единственному варианту лечения.

В качестве иллюстрации разработки индивидуального плана лечения пациента со сниженным функциональным статусом представляем клиническое наблюдение.

### Клиническое наблюдение

***Больной Т., 45 лет.*** *Диагноз: рак ротоглотки IV стадии (cT4N2M0). Из анамнеза: считает себя больным с декабря 2017 г., когда впервые обнаружил образование в полости рта слева. В течение 2 мес к врачу не обращался. В связи с ростом образования, увеличением лимфатических узлов (ЛУ) с обеих сторон обратился к хирургу. Выполнена биопсия образования.*

***Гистологическое исследование от 06.02.2018.*** *Плоскоклеточный умеренно дифференцированный рак ($G_2$).*

*При обращении в Московский научно-исследовательский онкологический институт им. П.А. Герцена пациент предъявлял жалобы на нарушение дыхания, артикуляции. Исходное общее состояние оценивалось в 2 балла по шкале ECOG (Eastern Cooperative Oncology Group, Восточная объединенная онкологическая группа). Потеря массы тела за время болезни составила 10 кг. Наблюдалась выраженная интоксикация, повышение температуры тела до 39 °С. В связи с нарастанием дыхательной недостаточности наложили трахеостому, вскрыли абсцесс в подчелюстной области слева, сформировавшийся вследствие распада метастазов в ЛУ.*

***Магнитно-резонансная томография (МРТ) лицевого отдела черепа с динамическим контрастированием от 07.02.2018.*** *Визуализирована деформация и сужение просвета глотки на всем протяжении за счет опухолевого образования, расположенного по левой боковой стенке в проекции небной миндалины (не дифференцируется) и распространяющегося на мягкое небо, корень языка, мягкие ткани дна полости рта, слизистую оболочку альвеолярной дуги слева, каудально в область левой валекулы до черпало-надгортанной складки. Поперечные размеры образования 52 × 46 мм, длина – не менее 80 мм. Надгортанник деформирован, левые отделы лепестка смещены вправо. Черпало-надгортанные складки асимметричны (левая толще правой), с признаками отека. Просвет гортани на уровне вестибулярного отдела деформирован, сужен. Визуализируются многочисленные измененные ЛУ: по ходу сосудов шеи слева на всем протяжении – конгломерат размерами 30 × 26 мм, по ходу сосудов верхней трети шеи справа – 24 × 20 мм, в левой подчелюстной области – 26 × 20 мм. Структура ЛУ неоднородная из-за кистозных включений. Заключение: МРТ-картина соответствует опухоли ротоглотки (местно-распространенному процессу) с измененными ЛУ (рис. 1).*

***Видеоларингоскопия от 07.02.2018.*** *Корень языка резко увеличен в объеме за счет левой половины, слизистая оболочка гиперемирована, гладкая, без явных признаков инфильтрации (вероятен эндофитный рост опухоли). Стекловидный отек надгортанника, его смещение вправо. Также выраженный отек слизистой оболочки левого грушевидного синуса. Заключение: с учетом клинических данных картина соответствует раку слизистой оболочки полости рта (левой ретромолярной области) с распространением на корень языка и эндофитным типом роста.*

***Ультразвуковое исследование шеи, брюшной полости от 08.02.2018.*** *В мягких тканях шеи с 2 сторон выявлены конгломераты метастазов, охватывающие все группы ЛУ, с тенденцией к слиянию, размерами 115 × 76 мм справа, 108 × 80 мм слева. По периферии конгломератов находятся отдельные метастатически измененные ЛУ с максимальным размером 30 мм.*

*После завершения дезинтоксикационной и антибактериальной терапии выработан индивидуальный план противоопухолевого лечения. С 26.02.2018 начата терапия комбинацией паклитаксела в дозе 80 мг/м$^2$ и карбоплатина AUC2 в сочетании с цетуксимабом в нагрузочной дозе 400 мг/м$^2$, далее 250 мг/м$^2$. Проведено 6 еженедельных введений, отмечена выраженная положительная динамика.*

***МРТ лицевого отдела черепа с динамическим контрастированием от 12.04.2018.*** *Выявлено уменьшение размеров образования в ротоглотке и ЛУ шеи*

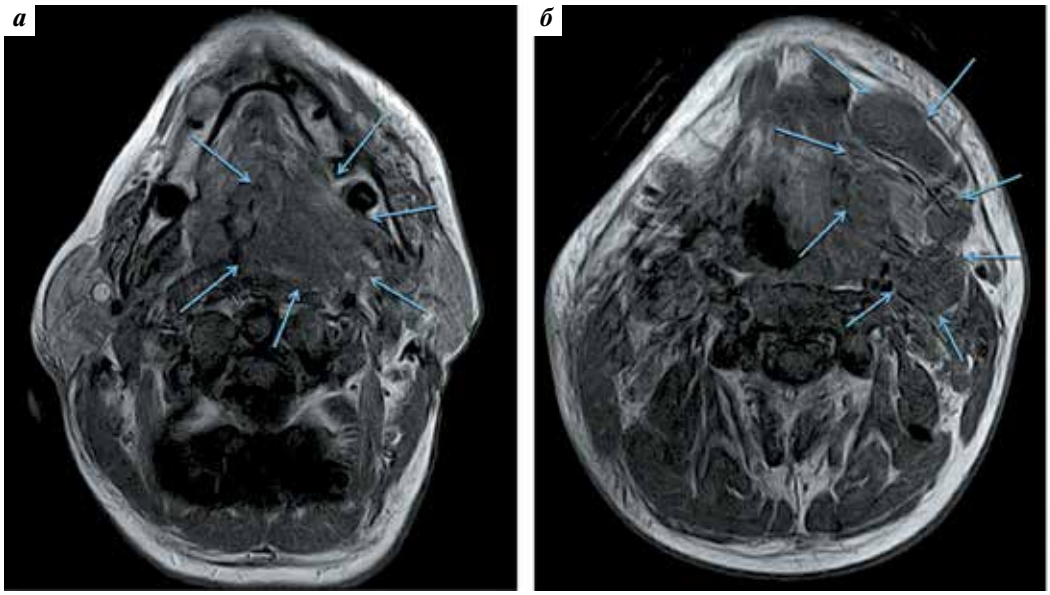


**Рис. 1.** *Магнитно-резонансная томография пациента Т. до начала лечения: а — первичная опухоль ротоглотки; б — конгломерат метастатических лимфатических узлов подчелюстной области и верхней трети шеи слева*

**Fig. 1.** *Patient T. Magnetic resonance images taken prior to treatment initiation: a — primary oropharyngeal tumor; б — conglomerate of metastatic lymph nodes in the submandibular area and the left upper third of the neck*

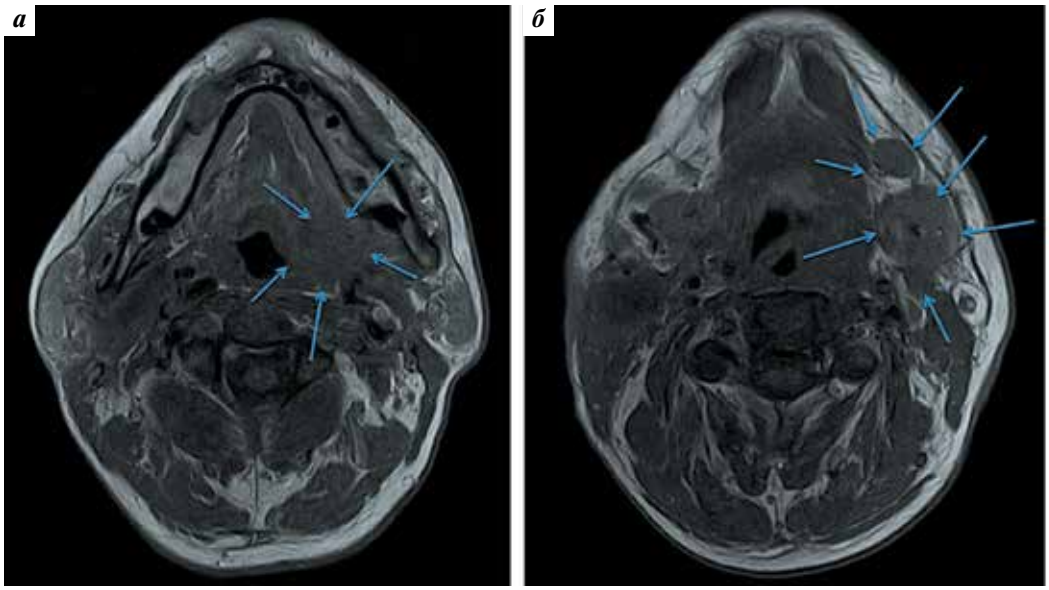


**Рис. 2.** *Магнитно-резонансная томография пациента Т. через 12 нед терапии: а — резорбция первичного очага; б — резорбция конгломерата лимфатических узлов*

**Fig. 2.** *Patient T. Magnetic resonance images taken after 12 weeks of therapy: a — resorption of the primary tumor; б — resorption of the conglomerate of metastatic lymph nodes*

*и подчелюстной области, а также выраженности отека мягких тканей переднебоковых отделов шеи. Визуализировано образование по левой боковой стенке ротоглотки с поперечными размерами 30 × 18 мм (ранее 52 × 46 мм) и длиной 32 мм (ранее 80 мм), которое распространяется на корень языка, слизистую оболочку альвеолярного отростка слева, капсулу левой подчелюстной слюнной железы без вовлечения мягкого неба и вестибулярного отдела гортани (ранее были вовлечены). Сохраняются измененные ЛУ: ретрофарингеально слева — размерами 11 × 6 мм (без динамики), по ходу сосудов верхней трети шеи слева — 16 × 10 мм (ранее на всем протяжении был конгломерат максимальными поперечными размерами 30 × 26 мм), по ходу сосудов верхней трети шеи справа — 36 × 18 мм (кистозной структуры), в левой подчелюстной области — 14 × 10 мм (ранее 26 × 20 мм). В правой*

*подчелюстной области определяются ЛУ размерами 13 × 8 мм (ранее 12 × 6 мм), которые визуально не изменены. Заключение: МРТ-картина соответствует остаточной опухоли ротоглотки с измененными ЛУ вышеуказанной локализации. Положительная динамика (см. рис. 2).*

***Ультразвуковое исследование шеи, брюшной полости от 10.04.2018.*** *В проекции корня языка справа визуализировано остаточное опухолевое образование размерами 30 × 16 мм с нечеткими неровными контурами и небольшим количеством жидкости. В правой подчелюстной области определяются единичные суспициозные ЛУ размерами 12 × 7,6 и 12 × 6 мм. В мягких тканях шеи слева от подчелюстной области до надключичной расположены измененные ЛУ максимальными размерами (сверху вниз): 14 × 10; 13 × 8,5; 15 × 8; 14 × 6; 12 × 5; 8 × 5; 10 × 12 мм.*

***Видеоларингоскопия от 17.04.2018.*** *Наблюдается существенная положительная динамика: корень языка не увеличен в объеме, слизистая оболочка гладкая, без признаков инфильтрации. Отек надгортанника не выражен. Левый грушевидный синус свободен. Симметричные правые отделы гортани без особенностей. Заключение: состояние после лекарственной терапии по поводу рака ротоглотки. Положительный эффект проведенного лечения в виде резорбции опухоли более чем на 50 %.*

*Учитывая достигнутый эффект и возможность сформировать адекватные поля облучения, на 2-м этапе комбинированного лечения рекомендовано проведение ХЛТ с цетуксимабом.*

## Обсуждение

Представленный пример иллюстрирует необходимость формирования индивидуального плана лечения в отдельных клинических ситуациях, что позволяет подобрать наиболее адекватный вариант лечения для, казалось бы, инкурабельных больных, обеспечив достижение хороших онкологических результатов.

Несмотря на широкие возможности первичного лечения, выбор которого зависит от характеристик опухоли, целей лечения и функционального статуса больных, для многих пациентов в тот или иной период времени встает вопрос о назначении лечения в связи с прогрессированием опухоли.

В случае нерезектабельного местного рецидива или отдаленных метастазов после ранее проведенного радикального лечения (операции с последующей ЛТ/ХЛТ) или ХЛТ лечение приобретает паллиативный характер, а производные платины остаются препаратами выбора. В экспериментальных исследованиях получены данные о синергичном эффекте цисплатина и цетуксимаба, которые при совместном применении сильнее угнетают рост опухоли [13]. Современные рекомендации по выбору терапии рецидивного или исходно метастатического ПРГШ предполагают оценку функционального состояния больного, тяжести сопутствующей патологии для решения вопроса о возможности проведения интенсивного лечения [14]. У этих пациентов терапию следует проводить с использованием цитостатических платиносодержащих препаратов в сочетании с цетуксимабом. Примером такой терапии может служить режим из исследования EXTREME [15]. Данный режим продемонстрировал хорошие результаты в исследовании III фазы, поэтому представляется оптимальным для терапии 1-й линии. Кроме него в клинической практике могут использоваться схемы без суточных инфузий 5-фторурацила с заменой его, например, на паклитаксел, а также другие платиносодержащие режимы. Однако наилучшим вариантом считается все-таки комбинация цисплатина (100 мг/м$^2$ внутривенно в 1-й день цикла) или карбоплатина (AUC 5 мг/мл/мин в 1-й день цикла) с 5-фторурацилом (1000 мг/м$^2$ внутривенно в 1–4-й дни цикла) каждые 3 нед (не более 6 циклов) и еженедельными введениями цетуксимаба. В случае достижения ответа введение цетуксимаба продолжается и после завершения химиотерапии до прогрессирования заболевания. Добавление цетуксимаба позволило практически удвоить частоту объективного ответа (36 % против 20 %), что расценивается как важный результат, так как уменьшает тяжесть симптомов. Применение такой терапии обеспечило контроль над заболеванием у 81 % (против 60 % в группе ХТ без цетуксимаба). Но важнейшим показателем эффективности лечения стало увеличение выживаемости. Режим с включением цетуксимаба позволил добиться статистически значимого увеличения выживаемости без прогрессирования и ОВ в сравнении с применением только цитостатиков (5,6 мес против 3,3 мес, ОР 0,54, $p = 0{,}001$; 10,1 мес против 7,4 мес, ОР 0,80, $p = 0{,}04$). При длительном наблюдении установлено, что 14 % больных пережили 2-летний рубеж. Клиницисты, занимающиеся лечением больных с опухолями головы и шеи, хорошо знают, насколько тяжелыми могут быть симптомы, особенно при прогрессировании болезни. В связи с этим крайне важными оказались сведения о том, что добавление цетуксимаба уменьшает выраженность многих симптомов: статистически значимо улучшает функцию глотания и уменьшает интенсивность боли в сравнении с режимом PF (цисплатин, 5-фторурацил) ($p = 0{,}0162$ и $p = 0{,}0027$ соответственно) [15].

В аспекте влияния включающих цетуксимаб режимов терапии на ОВ заслуживают внимание результаты исследования II фазы GORTEC. Изученный режим TPEx (доцетаксел, цисплатин, цетуксимаб) представляется весьма перспективным не только в силу удобства применения (не требует длительных инфузий 5-фторурацила), но и благодаря высокой эффективности. Так, 1-годичная выживаемость при применении этого режима составила 59,3 % [16].

В настоящее время проводится исследование III фазы, которое позволит сравнить эффективность режимов EXTREME (современного стандарта лечения) и TPEx [17]. Возвращаясь к исследованию J.B. Vermorken и соавт. [15], важно отметить, что его результаты оказались воспроизводимыми в клинической практике. В ретроспективных рандомизированных исследованиях были получены близкие значения выживаемости без прогрессирования, которая колебалась от 4,3 до 8,8 мес, и ОВ, которая варьировала от 8,8 до 12,6 мес [18–25].

### Заключение

В течение 10 лет режим EXTREME остается наиболее эффективным вариантом лечения, что подтверждено данными как международных, так и наблюдательных исследований. Он рекомендован больным рецидивным и метастатическим ПРГШ, которым могут быть назначены препараты платины.

Благодаря биологическим особенностям клеток ПРГШ, для которых характерен высокий уровень мутационной нагрузки [26], при прогрессировании опухоли на фоне режима EXTREME открываются перспективы применения ингибиторов контрольных точек как 2-й и последующих линий терапии [1, 27]. Монотерапия этими препаратами продемонстрировала многообещающие результаты в отношении ОВ и приемлемый профиль токсичности, что ставит перед клиницистами вопрос об оптимальной последовательности использования цитостатиков и ингибиторов контрольных точек у больных, которым не могут быть назначены препараты платины, для максимального продления жизни и сохранения ее качества.

## ЛИТЕРАТУРА / REFERENCES


1. NCCN guidelines for head and neck cancers, version 1.2018. Available at: https://www.nccn.org/professionals/physician_gls/pdf/head-and-neck. pdf.
2. Болотина Л.В., Владимирова Л.Ю., Деньгина Н.В. и др. Практические рекомендации по лекарственному лечению злокачественных опухолей головы и шеи. Злокачественные опухоли 2017;7(3-S2):66–76. [Bolotina L.V., Vladimirova L.Yu., Dengina N.V. et al. Guidelines for medicamental treatment of malignant tumors of the head and neck. Zlokachestvennye opukholi = Malignant tumors 2017;7(3-S2):66–76. (In Russ.)]. DOI: 10.18027/2224-5057-2017-7-3s2-66-76.
3. Состояние онкологической помощи населению России в 2016 году. Под ред. А.Д. Каприна, В.В. Старинского, Г.В. Петровой. М., 2017. 236 с. [State of cancer care in Russia in 2016. Ed. by A.D. Kaprin, V.V. Starinsky, G.V. Petrova. Moscow, 2017. 236 c. (In Russ.)].
4. Ghi M.G., Paccaqnella A., Ferrari D. et al. Induction TPF followed by concomitant treatment versus concomitant treatment alone in locally advanced head and neck cancer. A phase II–III trial. Ann Oncol 2017;28(9):2206–12. DOI: 10.1093/annonc/mdx299. PMID: 28911070.
5. Adelstein D.J., Li Y., Adams G.L. et al. An intergroup phase III comparison of standard radiation therapy and two schedules of concurrent chemoradiotherapy in patients with unresectable squamous cell head and neck cancer. J Clin Oncol 2003;21(1):92–8. DOI: 10.1200/JCO.2003.01.008. PMID: 12506176.
6. Denis F., Garaud P., Bardet E. et al. Final results of the 94–01 French Head and Neck Oncology and Radiotherapy Group randomized trial comparing radiotherapy alone with concomitant radiochemotherapy in advanced-stage oropharynx carcinoma. J Clin Oncol 2004;22(1):69–76. DOI: 10.1200/JCO.2004.08.021. PMID: 14657228.
7. Bonner J.A., Harari P.M., Giralt J. et al. Radiotherapy plus cetuximab for squamous-cell carcinoma of the head and neck. N Engl J Med 2006;354(6):567–78. DOI: 10.1056/NEJMoa053422. PMID: 16467544.
8. Calais G., Alfonsi M., Bardet E. et al. Randomized trial of radiation therapy versus concomitant chemotherapy and radiation therapy for advanced-stage oropharynx carcinoma. J Natl Cancer Inst 1999;91(24):2081–6. PMID: 10601378.
9. Curran D., Giralt J., Harari P.M. et al. Quality of life in head and neck cancer patients after treatment with high-dose radiotherapy alone or in combination with cetuximab. J Clin Oncol 2007;25(16):2191–7. DOI: 10.1200/JCO.2006.08.8005. PMID: 17538164.
10. Bonner J.A., Harari P.M., Giralt J. et al. Radiotherapy plus cetuximab for locoregionally advanced head and neck cancer: 5-year survival data from a phase 3 randomised trial, and relation between cetuximab-induced rash and survival. Lancet Oncol 2010;11(1):21–8. DOI: 10.1016/S1470-2045(09)70311-0. PMID: 19897418.
11. Pignon J.P., le Maître A., Maillard E. et al. Meta-analysis of chemotherapy in head and neck cancer (MACH-NC): an update on 93 randomised trials and 17,346 patients. Radiother Oncol 2009;92(1):4–14. DOI: 10.1016/j.radonc.2009.04.014. PMID: 19446902.
12. Rosenthal D.I., Harari P.M., Giralt J. et al. Association of human papillomavirus and p16 status with outcomes in the IMCL-9815 phase III registration trial for patients with locoregionally advanced oropharyngeal squamous cell carcinoma of the head and neck treated with radiotherapy with or without cetuximab. J Clin Oncol 2016; 34(12):1300–8. DOI: 10.1200/JCO.2015.62.5970. PMID: 26712222.
13. Fan Z., Baselga J., Masui H., Mendelsohn J. Antitumor effect of anti-epidermal growth factor receptor monoclonal antibodies plus cis-diamminedichloroplatinum on well established A431cell xenografts. Cancer Res 1993;53(19):4637–42. PMID: 8402640.
14. Argiris A., Harrington K.J., Tahara M. et al. Evidence-based treatment options in recurrent and/or metastatic squamous cell carcinoma of the head and neck Front Oncol 2017;7:72. DOI: 10.3389/fonc.2017.00072. PMID: 28536670.
15. Vermorken J.B., Mesia R., Rivera F. et al. Platinum-based chemotherapy plus cetuximab in head and neck cancer. N Engl J Med 2008;359(11):1116–27. DOI: 10.1056/NEJMoa0802656. PMID: 18784101.
16. Guigay J., Fayette J., Dillies A.F. et al. Cetuximab, docetaxel, and cisplatin as first-line treatment in patients with recurrent or metastatic head and neck squamous cell carcinoma: a multicenter, phase II GORTEC study. Ann Oncol 2015;26(9):1941–7. DOI: 10.1093/annonc/mdv268. PMID: 26109631.
17. Platinum-cetuximab combined with docetaxel or with 5FU in patients with recurrent/metastatic HNSCC (TPExtreme). ClinicalTrials.gov Identifier:

NCT02268695. Available at: http://clinicaltrials.gov/ct2/show/NCT02268695.
18. De Mello R.A., Gerós S., Alves M.P. et al. Cetuximab plus platinum-based chemotherapy in head and neck squamous cell carcinoma: a retrospective study in a single comprehensive European cancer institution. PLoS One 2014;9(2):e86697. DOI: 10.1371/journal. pone. 0086697. PMID: 24516537.
19. Burgy M., Barthélémy P., Lefevre F. et al. Cetuximab-carboplatin-5-fluorouracil regimen in elderly patients with recurrent or metastatic head and neck squamous-cell carcinoma: a French retrospective survey. Oncology 2017;93(1):11–7. DOI: 10.1159/000454732. PMID: 28423384.
20. Nakano K., Marshall S., Taira S. et al. A comparison of cetuximab-containing regimens for recurrent/metastatic squamous cell head and neck carcinoma: the clinical significance of weekly paclitaxel and cetuximab, Ann Oncol 2016;27(Suppl 6). DOI: 10.1093/annonc/mdw376.55.
21. Van der Linden N., Buter J., Pescott C.P. et al. Treatments and costs for recurrent and/or metastatic squamous cell carcinoma of the head and neck in the Netherlands. Eur Arch Otorhinolaryngol 2016;273(2):455–64. DOI: 10.1007/s00405-015-3495-y. PMID: 25876000.
22. Hecht M., Hahn D., Beutner D. et al. Cetuximab in combination with platinum-based chemotherapy or radiotherapy in ecurrent and/or metastatic SCCHN in a non-selected patient cohort(interim analysis of the phase IV SOCCER trial). Ann Oncol 2016;27(Suppl 6):328–50.
23. Pinto L., Teixeira M., Casalta J. et al. PO-077: Chemotherapy with cetuximab for head and neck squamous cell carcinoma: a retrospective study. Radiother Oncol 2015;114(Suppl 1):40. DOI: 10.1016/S0167-8140(15)34837-4.
24. Regnier-Gavier O., Coliat P., Carinato H. et al. Recurrent or metastatic head and neck squamous cell carcinoma (RM HNSCC): what about second-line chemotherapy combining cetuximab and platinum-doublet after EXTREME protocol? Eur J Cancer 2017;72(Suppl 1): S113. DOI: 10.1016/S0959-8049(17) 30453-7.
25. Guo Y., Shi M., Yang A. et al. Platinum-based chemotherapy plus cetuximab first-line for Asian patients with recurrent and/or metastatic squamous cell carcinoma of the head and neck: results of an open-label, single-arm, multicenter trial. Head Neck 2015;37(8):1081–7. DOI: 10.1002/hed. 23707. PMID: 24710768.
26. Lawrence M.S., Stojanov P., Polak P. et al. Mutational heterogeneity in cancer and the search for new cancer-associated genes. Nature 2013;499(7457):214–8. DOI: 10.1038/nature12213. PMID: 23770567.
27. Ferris R.L., Blumenschein G. Jr, Fayette J. et al. Nivolumab for recurrent squamous-cell carcinoma of the head and neck. N Engl J Med 2016;375(19):1856–67. PMID: 27718784.

**Вклад авторов**
Л.В. Болотина: обзор публикаций по теме статьи, анализ полученных данных, написание текста статьи;
А.Л. Корниецкая: получение данных для анализа;
А.Д. Каприн: организационная поддержка, анализ полученных данных;
Е.Ю. Карпенко: получение данных для анализа.
**Authors' contributions**
L.V. Bolotina: reviewing of publications of the article's theme, analysis of the obtained data, article writing;
A.L. Kornietskaya: obtaining data for analysis;
A.D. Kaprin: organizational support, analysis of the obtained data;
E.Yu. Karpenko: obtaining data for analysis.

**ORCID авторов/ORCID of authors**
Л.В. Болотина/L.V. Bolotina: https://orcid.org/0000-0003-4879-2687

**Конфликт интересов.** Авторы заявляют об отсутствии конфликта интересов.
**Conflict of interest.** The authors declare no conflict of interest.

**Финансирование.** Исследование проведено без спонсорской поддержки.
**Financing.** The study was performed without external funding.

**Информированное согласие.** Пациент подписал информированное согласие на публикацию своих данных.
**Informed consent.** The patient gave written informed consent to the publication of his data.

**Статья поступила:** 02.11.2018. **Принята к публикации:** 12.12.2018.
**Article received:** 02.11.2018. **Accepted for publication:** 12.12.2018.

# Диссеминированный медуллярный рак щитовидной железы. Оптимальный подход к лечению

**И.С. Романов, Е.Л. Дронова, Е.Е. Станякина**

*ФГБУ «Национальный медицинский исследовательский центр онкологии им. Н.Н. Блохина» Минздрава России; Россия, 115478 Москва, Каширское шос., 24*

***Контакты:*** *Илья Станиславович Романов drromanov@mail.ru*

*Медуллярный рак щитовидной железы – редко встречающаяся опухоль. Вследствие многообразия ее биологического поведения лечение этой опухоли часто представляет собой достаточно сложную задачу. Затруднения у клиницистов вызывает определение показаний к назначению ингибиторов тирозинкиназы. Оно должно быть основано на тщательном наблюдении за пациентом и учете всех факторов: уровня опухолевых маркеров, состояния пациента и данных визуализационных исследований.*

***Ключевые слова:*** *медуллярный рак щитовидной железы, ингибиторы тирозинкиназы, показания, вандетаниб*

***Для цитирования:*** *Романов И.С., Дронова Е.Л., Станякина Е.Е. Диссеминированный медуллярный рак щитовидной железы. Оптимальный подход к лечению. Опухоли головы и шеи 2018;8(4):21–5.*

DOI: 10.17650/2222-1468-2018-8-4-21-25

**Disseminated medullary thyroid carcinoma. Optimal approach to treatment**

***I.S. Romanov, E.L. Dronova, E.E. Stanyakina***

*N.N. Blokhin National Medical Research Center of Oncology, Ministry of Health of Russia; 24 Kashirskoe Shosse, Moscow 115478, Russia*

*Medullary thyroid cancer is a rare tumor. Due to variability of its biological behavior, treatment of this tumor often is a complicated problem. Clinicians have difficulties with determination of indications for prescription of tyrosine kinase inhibitors. Prescription should be based on scrutinous monitoring of the patients and consideration of all factors: level of tumor markers, patient's state, and data form visual examinations.*

***Key words:*** *medullary thyroid cancer, tyrosine kinase inhibitors, indications, vandetanib*

***For citation:*** *Romanov I.S., Dronova E.L., Stanyakina E.E. Disseminated medullary thyroid carcinoma. Optimal approach to treatment. Opukholi golovy i shei = Head and Neck Tumors 2018;8(4):21–5.*

## Введение

Медуллярный рак щитовидной железы (МРЩЖ) встречается реже других гистологических форм опухолей этой локализации. По данным разных авторов, он составляет 2–5 % всех злокачественных опухолей этого органа [1–3].

МРЩЖ происходит из парафолликулярных клеток (С-клеток), которые рассеяны по всей щитовидной железе, но большинство их находится между верхней третью и нижними двумя третями долей железы. Именно здесь чаще всего и возникает МРЩЖ. С-клетки секретируют ряд биологически активных веществ, в том числе кальцитонин. Опухоли из С-клеток также сохраняют способность секретировать кальцитонин. У пациентов с МРЩЖ уровень кальцитонина повышается, что может быть использовано при постановке диагноза или во время диспансерного наблюдения при выявлении рецидива или метастазов.

Клиническое течение МРЩЖ широко варьирует: от индолентных форм, которые могут существовать много лет без изменений, до агрессивных, быстро прогрессирующих вариантов, которые ассоциированы с высокой смертностью.

В большинстве случаев МРЩЖ возникает спорадически, но примерно у 20 % больных его появление обусловлено наследуемой мутацией протоонкогена RET. Наследственные формы МРЩЖ могут развиваться как самостоятельное заболевание (семейный МРЩЖ) или в составе синдромов множественной эндокринной неоплазии II типа (IIA и IIB) [1].

У многих пациентов МРЩЖ не распространяется за границы самой щитовидной железы, поэтому полное излечение возможно при выполнении тиреоидэктомии. Однако метастазы, в том числе отдаленные, также обнаруживаются у достаточно большого числа пациентов, которые нуждаются не только в хирургическом

лечении, но и в применении других методов. Если 10-летняя выживаемость пациентов с опухолью, ограниченной щитовидной железой, составляет 95 %, то при появлении регионарных метастазов этот показатель падает до 75 %, при развитии отдаленных метастазов – до 40 % [4].

При наличии отдаленных метастазов МРЩЖ стандартная цитотоксическая химиотерапия и наружное облучение обладают крайне низкой эффективностью. Современные клинические рекомендации предлагают в таких случаях использовать в 1-й линии лечения ингибиторы тирозинкиназы [1, 5]. При этом подчеркивается, что терапия ингибиторами тирозинкиназы показана пациентам с неоперабельными рецидивами или отдаленными метастазами при структурном прогрессировании опухоли или появлении клинических его симптомов. Очень важно учитывать, что повышение уровня опухолевых маркеров (кальцитонина и ракового эмбрионального антигена) при отсутствии данных визуализационных исследований о структурном прогрессировании не считается показанием к назначению ингибиторов тирозинкиназы.

В настоящее время в России для лечения диссеминированного МРЩЖ применяется только один ингибитор тирозинкиназы – вандетаниб, воздействующий на протоонкоген RET, рецепторы сосудистого эндотелиального фактора роста и рецепторы эпидермального фактора роста [6].

После проведения I и II фаз исследований вандетаниба в 2006 г. стартовало рандомизированное многоцентровое плацебо-контролируемое исследование III фазы (ZETA). На основе его результатов вандетаниб в 2011 г. был разрешен для лечения диссеминированного МРЩЖ. В этом исследовании была продемонстрирована более высокая выживаемость без прогрессирования у больных, получавших вандетаниб, по сравнению с этим показателем в группе плацебо. Медиана выживаемости без прогрессирования в группе пациентов, принимавших вандетаниб, не была достигнута через 30 мес наблюдения, а в группе плацебо – через 19,3 мес (отношение рисков (ОР) 0,46; 95 % доверительный интервал 0,31–0,69, $p$ <0,0001) [7]. По уровню общей выживаемости группы не различались. Отмечено также, что прием вандетаниба сопровождался статистически значимым увеличением частоты объективного ответа: 45 % в сравнении с 13 % в группе плацебо (ОР 5,4) [7]. Тяжесть нежелательных явлений в большинстве случаев соответствовала I–II степени, и они были купированы путем снижения дозы или временного прерывания терапии. Из нежелательных явлений III–IV степени тяжести наиболее часто встречались диарея, артериальная гипертензия, удлинение интервала QT на электрокардиограмме и общая слабость [7].

Таким образом, применение вандетаниба, с одной стороны, может в ряде случаев сопровождаться серьезными побочными эффектами [8], что сильно ограничивает возможность его постоянного применения, а с другой стороны, прекращение его приема с большой вероятностью спровоцирует ускорение роста опухоли.

Мы представляем несколько клинических наблюдений, иллюстрирующих применение вандетаниба у пациентов с диссеминированным МРЩЖ.

### Клиническое наблюдение 1

***Пациент Е.,*** *1965 года рождения. В июне 2014 г. был обследован в Национальном медицинском исследовательском центре онкологии им. Н.Н. Блохина. Поставлен диагноз: рак щитовидной железы с метастазами в лимфатических узлах шеи с 2 сторон, в пре- и паратрахеальной клетчатке, средостении и легких. T4aN1bM1, стадия IVc. Гистологическое заключение: МРЩЖ. Пациент получил консультацию генетика. Мутация протоонкогена RET не выявлена. Пациент признан неоперабельным.*

*23.10.2014 начата терапия интерфероном альфа-2а и октреотидом. Больной находился под постоянным диспансерным наблюдением. С ноября 2017 г. наблюдалось прогрессирование опухолевого процесса:*

1) *рост уровня кальцитонина (табл. 1),*
2) *увеличение размера опухолевых узлов по данным компьютерной томографии (рис. 1),*
3) *появление клинических симптомов прогрессирования (одышки).*

**Таблица 1.** *Динамика уровня опухолевых маркеров у пациента Е.*
**Table 1.** *Dynamics of tumor marker level in patient E.*

| Лекарственная терапия Drug therapy | Дата исследования Date of examination | Кальцитонин, пг/мл Calcitonin, pg/ml | Раковый эмбриональный антиген, нг/мл Carcinoembryonic antigen, ng/ml |
|---|---|---|---|
| Интерферон альфа-2а + октреотид Interferon alpha-2A + octreotide | 04.06.2014 | 4103,8 | 49,8 |
| | 21.01.2015 | 1174,8 | 46,7 |
| | 14.02.2015 | 1622,2 | 44,1 |
| | 24.08.2015 | 1095,7 | 46,9 |
| | 19.01.2016 | 1660,3 | 72,6 |
| | 04.05.2017 | 2976,0 | 61,0 |
| | 27.11.2017 | 2918,0 | 147,0 |
| Вандетаниб Vandetanib | 04.09.2018 | 1437,2 | 31,7 |

Пациенту была рекомендована пероральная терапия вандетанибом, но начать ее удалось только 15.05.2018. Доза препарата составила 300 мг/сут.

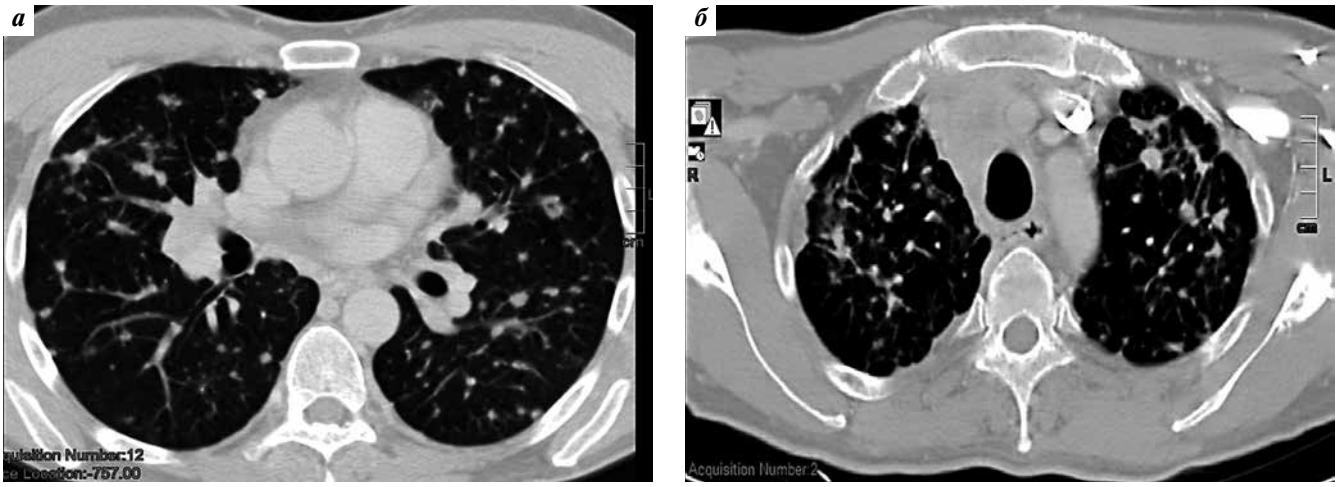


**Рис. 1.** *Компьютерная томография органов грудной клетки пациента Е.: а – от 14.01.2016; б – от 11.01.2018 (отмечается бурное прогрессирование процесса)*
**Fig. 1.** *Computed tomography of thoracic organs of patient E.: a – on 14.01.2016; б – on 11.01.2018 (fast progression is evident)*

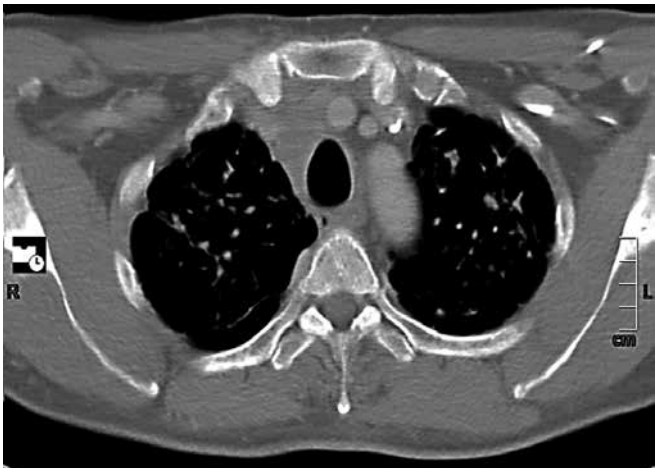

**Рис. 2.** *Компьютерная томография органов грудной клетки пациента Е. через 9 мес после начала терапии вандетанибом (19.09.2018)*
**Fig. 2.** *Computed tomography of thoracic organs of patient E. 9 months after the start of vandetanib therapy (19.09.2018)*

В процессе наблюдения зарегистрированы побочные эффекты: акнеподобная сыпь I–II степени тяжести и гипотиреоз (уровень тиреотропного гормона 14,29 мЕД/л). Уровень кальцитонина снизился (см. табл. 1). По данным компьютерной томографии от 19.09.2018 по сравнению с исследованием от 11.01.2018 выявлено уменьшение максимального размера целевого очага с 6 до 3,9 см, а также суммы размеров целевых очагов с 15,8 до 11,3 см (рис. 2).

Таким образом, течение опухолевого процесса у данного пациента изначально было индолентным. Решение о начале таргетной терапии было принято исходя из данных о структурном и симптоматическом прогрессировании процесса. Получен хороший ответ на таргетную терапию вандетанибом: регресс МРЩЖ и снижение уровня опухолевого маркера.

### Клиническое наблюдение 2

***Пациентка С.,*** *1957 года рождения. В сентябре 2008 г. появились признаки карциноидного синдрома. В декабре 2009 г. при обследовании по месту жительства выявлена опухоль щитовидной железы с метастазами в лимфатических узлах шеи и печени. Диагноз: рак щитовидной железы с метастазами в лимфатических узлах шеи справа и печени. T2N1bM1. Стадия IVc. Пациент признан неоперабельным. Проведена паллиативная лучевая терапия (суммарная очаговая доза 26 Гр).*

*В январе 2009 г. пациентка обратилась в НМИЦ онкологии им. Н.Н. Блохина; 10.03.2009 выполнена тиреоидэктомия с центральной шейной лимфодиссекцией и боковой лимфодиссекцией справа. Гистологическое заключение: МРЩЖ.*

*При очередном контрольном обследовании выявлен подъем уровня опухолевых маркеров (табл. 2) и рост опухолевых узлов в печени.*

**Таблица 2.** *Динамика уровня опухолевых маркеров у пациентки С.*
**Table 2.** *Dynamics of tumor marker level in patient C.*

| Лекарственная терапия Drug therapy | Дата исследования Date of examination | Кальцитонин, пг/мл Calcitonin, pg/ml | Раковый эмбриональный антиген, нг/мл Carcinoembryonic antigen, ng/ml |
|---|---|---|---|
| – | 20.02.2009 | 215,5 | – |
| | 24.06.2009 | 409,4 | – |
| | 21.09.2010 | 411,7 | – |
| Вандетаниб Vandetanib | 19.10.2011 | 155,6 | – |
| | 17.12.2014 | 539,0 | – |
| | 14.03.2016 | 771,6 | 186,9 |
| | 07.09.2018 | 1567,3 | 54,9 |

**Рис. 3.** *Компьютерная томография печени пациентки С., начало терапии вандетанибом*
**Fig. 3.** *Computed tomography of patient C.'s liver, start of vandetanib treatment*

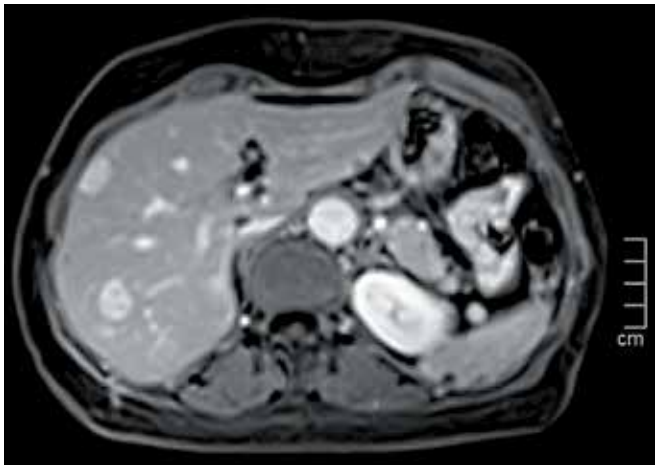

**Рис. 4.** *Магнитно-резонансная томография печени с контрастированием пациентки С. после 6 лет терапии вандетанибом*
**Fig. 4.** *Contrast-enhanced magnetic resonance tomography of patient S.'s liver after 6 years of vandetanib therapy*

*15.07.2011 начата терапия вандетанибом в дозе 300 мг/сут. На фоне приема препарата зарегистрированы побочные эффекты: акнеподобная сыпь I–II степени тяжести, повышение уровня аланинаминотрансферазы, аспартатаминотрансферазы I степени, гипотиреоз (уровень тиреотропного гормона 15,5 мЕД/л). Уровень опухолевых маркеров на фоне лечения представлен в табл. 2.*

*В октябре 2016 г. у пациентки обнаружены метастазы в поясничном отделе позвоночника. Проведен курс лучевой терапии. При дальнейшем наблюдении, несмотря на сохраняющийся высокий уровень опухолевых маркеров, новых опухолевых очагов не выявлено. Терапия вандетанибом была продолжена; достигнута длительная стабилизация опухолевого процесса (рис. 3, 4). Своевременное использование других опций лечения больной позволило продолжить таргетную терапию.*

## Заключение

Принять решение о том, назначать или не назначать ингибиторы тирозинкиназы пациентам с диссеминированным МРЩЖ, зачастую может быть очень трудно. Оно должно быть основано на тщательном наблюдении за пациентом, которое учитывает выраженность клинических симптомов, уровень опухолевых маркеров, размер опухоли и ее распространение по данным визуализационных исследований.

## ЛИТЕРАТУРА / REFERENCES


1. Wells S.A. Jr, Asa S.L., Dralle H. et al. Revised American Thyroid Association guidelines for the management of medullary thyroid carcinoma. Thyroid 2015;25(6):567–610. DOI: 10.1089/thy.2014.0335. PMID: 25810047.
2. Sippel R.S., Kunnimalaiyaan M., Chen H. Current management of medullary thyroid cancer. Oncologist 2008;13 (5):539–47. DOI: 10.1634/theoncologist.2007-0239. PMID: 18515739.
3. Румянцев П.О., Ильин А.А., Саенко В.А. Рак щитовидной железы: современные подходы к диагностике и лечению. М.: Гэотар-Медиа, 2009. 448 с. [Rumyantsev P.O., Ilyin A.A., Saenko V.A. Thyroid cancer: modern approaches to diagnosis and treatment. M.: Geotar-Media, 2009. 448 p. (In Russ.)].
4. Roman S., Lin R., Sosa J.A. Prognosis of medullary thyroid carcinoma: demographic, clinical, and pathologic predictors of survival in 1252 cases. Cancer 2006;107(9):2134–42. DOI: 10.1002/cncr.22244. PMID: 17019736.
5. National Comprehensive Cancer Network. NCCN clinical practice guidelines in oncology. Thyroid carcinoma. Version 1.2018. Available at: https://www.nccn.org/professionals/physician_gls/pdf/thyroid.pdf.
6. Valerio L., Pieruzzi L., Giani C. et al. Targeted therapy in thyroid cancer: state of the art. Clin Oncol (R Coll Radiol) 2017;29(5):316–24. DOI: 10.1016/j.clon.2017.02.009. PMID: 28318881.
7. Wells S.A. Jr, Robinson B.G., Gagel R.F. et al. Vandetanib in patients with locally advanced or metastatic medullary thyroid cancer: a randomized, double-blind phase III trial. J Clin Oncol 2012;30(2):134–41. DOI: 10.1200/JCO.2011.35.5040. PMID: 22025146.
8. Maciel L.M. Z., Magalhães P.K. R. Medullary thyroid carcinoma – adverse events during systemic treatment: risk-benefit ratio. Arch Endocrinol Metab 2017;61(4):398–402. DOI: 10.1590/2359-3997000000267. PMID: 28658345.

**Вклад авторов**
**И.**С. Романов: разработка дизайна исследования, обзор публикаций по теме статьи, анализ полученных данных, написание текста статьи;
**Е.**Л. Дронова: получение данных для анализа, анализ полученных данных;
**Е.**Е. Станякина: получение данных для анализа, анализ полученных данных.
**Authors' contributions**
**I.**S. Romanov: developing the research design, reviewing of publications of the article's theme, analysis of the obtained data, article writing;
**E.**L. Dronova: obtaining data for analysis, analysis of the obtained data;
**E.**E. Stanyakina: obtaining data for analysis, analysis of the obtained data.

**ORCID авторов/ORCID of authors**
И.С. Романов/I.S.Romanov: https://orcid.org/0000-0002-5421-5985
Е.Л. Дронова/E.L. Dronova: https://orcid.org/0000-0002-8404-0311
Е.Е. Станякина/E.E. Stanyakina: https://orcid.org/0000-0002-0949-0320

**Конфликт интересов.** Авторы заявляют об отсутствии конфликта интересов.
**Conflict of interest.** The authors declare no conflict of interest.

**Финансирование.** Исследование проведено без спонсорской поддержки.
**Financing.** The study was performed without external funding.

**Информированное согласие.** Пациенты подписали информированное согласие на публикацию своих данных.
**Informed consent.** All patients gave written informed consent to the publication of their data.

**Статья поступила:** 21.11.2018. **Принята к публикации:** 24.12.2018.
**Article received:** 21.11.2018. **Accepted for publication:** 24.12.2018.

# Необходимость и преимущества персонифицированной шейной лимфодиссекции при раке слизистой оболочки полости рта T1–2N0M0. Путь к радикальной операции

**Г. Марголин[1], А.М. Мудунов[2], И.М. Гельфанд[2], Ю.В. Алымов[3], А.А. Ахундов[2], С.О. Подвязников[3], М.Н. Нариманов[2], Т.Н. Заботина[2], Е.Н. Захарова[2]**

*[1]Клиника Каролинского института; Швеция, SE-171 77 Стокгольм;*
*[2]ФГБУ «Национальный медицинский исследовательский центр онкологии им. Н.Н. Блохина» Минздрава России; Россия, 115478 Москва, Каширское шоссе, 24;*
*[3]ФГБОУ ДПО «Российская медицинская академия непрерывного профессионального образования» Минздрава России; Россия, 125993 Москва, ул. Баррикадная, 2/1, стр. 1*

***Контакты:** Игорь Михайлович Гельфанд igorgelf@yandex.ru*

***Цель исследования** – изучение причин недостаточной эффективности шейной лимфодиссекции и возможностей ее повышения при раке полости рта при отсутствии клинически определяемых метастазов.*
***Материалы и методы.** Выполнен обзор литературы, посвященной оценке эффективности хирургических методов воздействия на регионарные лимфоколлекторы при раке полости рта, а также получены предварительные данные о возможностях биопсии сигнального лимфатического узла.*
***Заключение.** Метод определения сторожевого лимфатического узла с помощью флуоресцентного лимфокартирования и проточной цитометрии позволяет диагностировать сигнальный лимфатический узел и с высокой чувствительностью определить наличие скрытых микрометастазов.*

***Ключевые слова:** рак слизистой оболочки полости рта, превентивная шейная лимфодиссекция, скрытые метастазы, биопсия сигнального лимфатического узла*

***Для цитирования:** Марголин Г., Мудунов А.М., Гельфанд И.М. и др. Необходимость и преимущества персонифицированной шейной лимфодиссекции при раке слизистой оболочки полости рта T1–2N0M0. Путь к радикальной операции. Опухоли головы и шеи 2018;8(4):26–31.*

DOI: 10.17650/2222-1468-2018-8-4-26-31

## The necessity and advantages of personified neck lymph node dissection in T1-2N0M0 oral mucosa cancer. A pathway to radical surgery

***G. Margolin[1], A.M. Mudunov[2], I.M. Gelfand[2], Yu.V. Alymov[3], A.A. Akhundov[2], S.O. Podvyaznikov[3], M.N. Narimanov[2], T.N. Zabotina[2], E.N. Zakharova[2]***

*[1]Karolinska University Hospital, Karolinska Institute; SE-171 77 Stockholm, Sweden;*
*[2]N.N. Blokhin National Medical Research Center of Oncology, Ministry of Health of Russia; 24 Kashirskoe Shosse, Moscow 115478, Russia;*
*[3]Russian Medical Academy of Continuing Professional Education, Ministry of Health of Russia; Build. 1, 2/1 Barrikadnaya St., Moscow 125993, Russia*

***The study objective** is to investigate the causes of insufficient efficiency of neck lymph node dissection and possibilities of its improvement in cancer of the oral mucosa without clinically detectable metastases.*
***Materials and methods.** A review of literature on surgical methods of affecting regional lymph collectors in cancers of the oral cavity was performed, and preliminary data on possibilities of biopsy of the sentinel lymph node were obtained.*
***Conclusion.** Combination of fluorescent lymph node mapping and flow cytometry allows to identify the sentinel lymph node and detect hidden micrometastases with high sensitivity.*

***Key words:** oral mucosa carcinoma, preventive neck lymph node dissection, hidden metastases, biopsy of the sentinel lymph node*

***For citation:** Margolin G., Mudunov A.M., Gelfand I.M. et al. The necessity and advantages of personified neck lymph node dissection in T1-2N0M0 oral mucosa cancer. A pathway to radical surgery. Opukholi golovy i shei = Head and Neck Tumors 2018;8(4):26–31.*

## Введение

Несмотря на хороший прогноз в лечении рака слизистой оболочки полости рта ранних стадий (T1–2N0M0), частота рецидивов достигает 20 % [1].

Стараясь улучшить результаты лечения у таких больных, проводят профилактическую шейную диссекцию. Но даже в таком случае при отсутствии адъювантной терапии частота регионарных рецидивов достигает 50 % [2].

В статье обсуждаются причины недостаточной эффективности профилактической шейной лимфодиссекции, особенности регионарного метастазирования при раке слизистой оболочки полости рта и улучшение результатов лечения.

В основе концепции современного подхода к лечению рака слизистой оболочки полости рта лежит хирургическое вмешательство на первичном очаге и зонах регионарного метастазирования с последующей лучевой терапией. Такой подход позволяет добиться 5-летней выживаемости в 50–70 % случаев [3, 4]. Основной причиной прогрессирования является реализация регионарных метастазов, частота которых достигает 50 % и более после радикальной шейной лимфодиссекции. Одной из причин подобного развития ситуации является неправильная оценка анатомических особенностей лимфооттока и неадекватное хирургическое вмешательство в области шеи. В то же время выполнение хирургического вмешательства на 1-м этапе позволяет правильно стадировать заболевание и адекватно планировать тактику лечения [3–6].

При раннем раке слизистой оболочки полости рта (I–II стадии) профилактическая лимфодиссекция достоверно улучшает показатели выживаемости в сравнении с динамическим наблюдением за зонами регионарного метастазирования [7]. При таком подходе удается добиться значительного улучшения показателей общей и безрецидивной 5-летней выживаемости: 79 и 70 % соответственно [8, 9].

По данным многих авторов, частота прогрессирования в виде реализации регионарных рецидивов даже после выполнения радикальной шейной лимфодиссекции достигает 24–41,2 % (табл. 1).

За счет чего же происходит прогрессирование и почему?

Толщина первичной опухоли – один из факторов, влияющих на частоту прогрессирования, так, при толщине опухоли <4 мм метастазы на шее реализуются только в 5,7 % [10].

По данным S.F. Huang и соавт. [12], у больных раком слизистой оболочки полости рта cT1N0M0 после удаления первичной опухоли и профилактической шейной лимфодиссекции регионарный рецидив чаще всего (62,5 %) реализовывался на ипсилатеральной стороне. При этом скрытые микрометастазы были обнаружены в 5,2 %, увеличиваясь при cT2 до 14,6 %

*Реализация метастазов после радикальной шейной диссекции на ипсилатеральной стороне*

*Rate of neck lymph node metastases after radical neck lymph node dissection on the ipsilateral side*

| Автор<br>Author | Год<br>Year | Реализация метастазов на шее, %<br>Rate of neck lymph node metastases, % |
|---|---|---|
| I. Ganly и соавт. [10]<br>I. Ganly et al. [10] | 2013 | 24 |
| A.K. D'Cruz и соавт. [11]<br>A.K. D'Cruz et al. [11] | 2015 | 33,3 |
| И.М. Гельфанд [1]<br>I.M. Gel'fand [1] | 2016 | 40 |
| S.F. Huang и соавт. [12]<br>S.F. Huang et al. [12] | 2008 | 20 |
| S.J. Shim и соавт. [13]<br>S.J. Shim et al. [13] | 2010 | 29 |
| M. Ikram и соавт. [2]<br>M. Ikram et al. [2] | 2006 | 41,2 |

случаев. По данным различных авторов, добавление адъювантной лучевой терапии после шейной лимфодиссекции снижает частоту развития регионарных рецидивов с 41,2 до 18,2 % [12–14].

Традиционное описание путей метастазирования в регионарные лимфатические узлы на шее основано на системе, впервые предложенной Мемориальным онкологическим центром им. Слоуна–Кеттеринга (Memorial Sloan–Kettering Cancer Center) около 100 лет назад. В соответствии с этой системой лимфатические узлы подразделяются на 5 групп (рис. 1).

G. Crile в 1906 г. впервые описал операцию по иссечению шейных лимфоколлекторов, которая вошла в историю как операция Крайла. В 1960-х годах O. Suárez, E. Bocca, O. Pignataro и Г.В. Фалилеев описали более щадящую, эффективную операцию, которая заключалась в удалении всех фасциальных пространств, но сохранении добавочного нерва, грудино-ключично-сосцевидной мышцы и внутренней яремной вены [15–17]. Модифицированная радикальная шейная лимфодиссекция позволила значительно улучшить функциональные результаты подобных операций [18].

В соответствии с предложенной классификацией существует определенная стадийность поражения групп лимфатических узлов от ближайшего к первичному очагу уровня к удаленному (с I по V).

Исключением из этого правила являются так называемые прыгающие метастазы, поражающие не ближайший к очагу уровень, а сразу более удаленный. Причинами этого являются ранее проведенная лучевая терапия, вмешательства на путях лимфооттока и др.

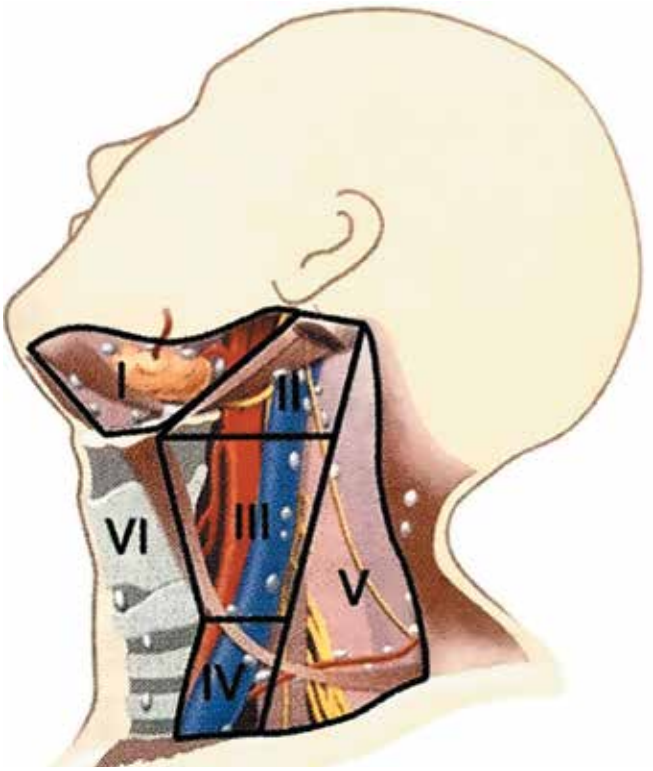


**Рис. 1.** *Система определения уровней шейных лимфатических узлов (модифицированная Американской академией отоларингологии и хирургии головы и шеи)*
**Fig. 1.** *Levels of neck lymph nodes per the system modified by the American Academy of Otolaryngology – Head and Neck Surgery*

Так, по данным R.M. Byers и соавт., «прыгающие» метастазы в 30 % случаев обнаруживаются сразу в III уровне, а в 15,8 % – в IV [6, 19–21] (рис. 2, 3).

Ниже мы хотим представить клинические случаи, демонстрирующие подобную ситуацию.

### Клинические наблюдения

*На рис. 2 изображена лимфосцинтиграмма пациента, страдающего раком правой боковой поверхности языка T2N0M0. Как видно, сигнальные лимфатические узлы расположены не только в ближайших к очагу уровнях I и II, но и в V; выполняя селективную лимфодиссекцию, можно пропустить эту зону. В другом случае (рис. 3) у пациента рак слизистой оболочки дна полости рта T2N0M0, видно, что лимфоотток от опухоли при введении радиофармпрепарата распространяется на контралатеральную сторону.*

Таким образом, анатомические особенности лимфооттока могут повлиять на развитие регионарного рецидива в подобных случаях.

Еще одной причиной регионарного рецидива может служить неадекватное патологоанатомическое исследование (т. е. в сторожевых лимфатических узлах I уровня раковые клетки не найдены и не оказан соответствующий объем лечения).

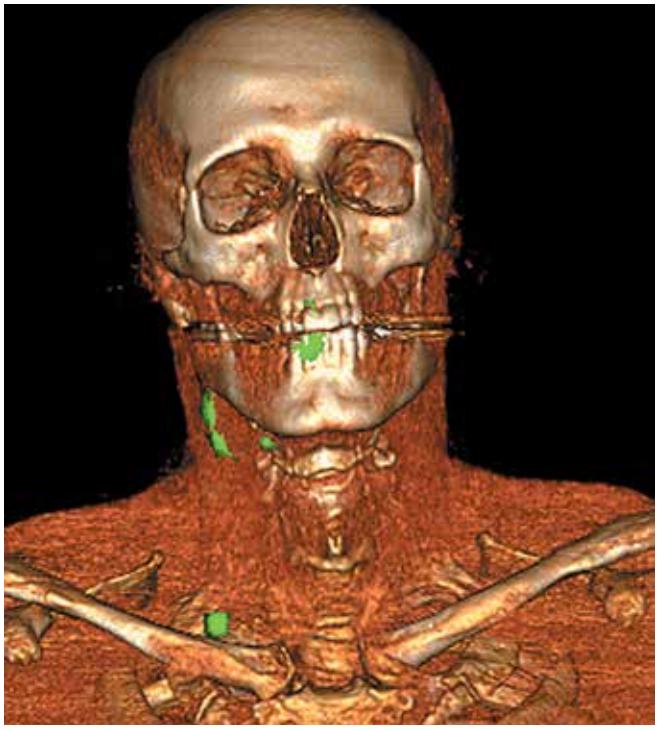

**Рис. 2.** *Лимфосцинтиграфия лимфооттока от опухоли языка T1N0M0*
**Fig. 2.** *Lymphoscintigraphy of a lymph drainage from cancer of the right-side surface of the tongue T1N0M0*

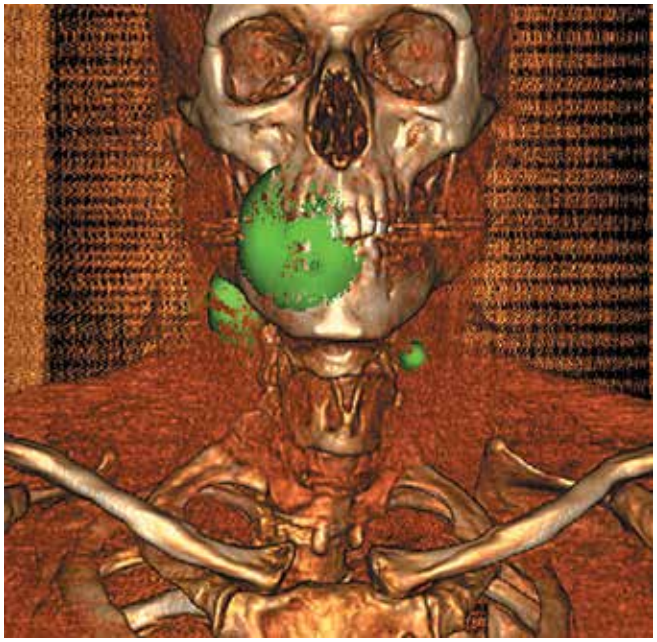

**Рис. 3.** *Распространение радиофармпрепарата на контралатеральную строну*
**Fig. 3.** *Diffusion of the fluorescent compound to the contralateral side*

По современной классификации IJCC микрометастазом является наличие депозита опухолевых клеток до 2 мм в диаметре [22]. При гистологическом исследовании удаленной клетчатки шеи выполняется

микроскопическое исследование подозрительных участков лимфатического узла. Но редко выполняется исследование >2 участков лимфоузла. По данным A. Ferlito и соавт. [7], при повторном исследовании удаленных лимфатических узлов методом иммуногистохимии выявляется, что частота ложноотрицательных результатов варьирует от 5 до 58 %. Для того чтобы исследовать лимфоузел размером 1 см и выявить микрометастаз (0,2 мм), необходимо выполнить до 50 срезов. Такой объем работы в рутинной практике выполнить очень сложно и дорого.

Несмотря на то что методы диагностики становятся все более точными, микрометастазы в лимфатических узлах шеи до сих пор остаются скрытыми. Рутинное патологоанатомическое исследование неспособно обнаружить все микрометастазы. Так, в работе M.W. van den Brekel и соавт. было проведено повторное тщательное исследование 96 профилактических шейных диссекций N0, при котором было дополнительно изучено 3092 лимфатических узла. Из 96 макропрепаратов после профилактических лимфодиссекций в 37 % были обнаружены метастазы макроскопические и микроскопические. В 33 % случаев метастатический узел имеет размер <1 см, в 10 % пораженных узлов обнаружились только микрометастазы [23].

Более тщательная секция и иммуногистохимия значимо улучшают возможности поиска микрометастазов, но несмотря на это, риск того, что некоторые из них будут пропущены, остается высоким [24]. Если их не лечить, то они реализуются за время наблюдения и тем самым ухудшится прогноз заболевания. Даже при клинически не пораженных лимфатических узлах и при отрицательном рутинном патогистологическом исследовании почти в 40 % случаев при повторном, более тщательном исследовании были выявлены метастазы [25].

Таким образом, в настоящее время чрезвычайно актуальным вопросом является поиск более точной методики определения скрытых метастазов в шейных лимфатических узлах при раке слизистой оболочке полости рта.

Нами разработана комбинированная методика определения расположения сторожевых лимфатических узлов и оценки наличия в них микрометастазов. Всем пациентам на 1-м этапе лечения проводится резекция первичной опухоли и шейная диссекция.

Во время проведения шейной диссекции определяется сигнальный лимфатический узел. Для этого применяется тройная техника: за день до операции выполняется лимфосцинтиграфия, пациенту вводится наноколлоид технеция-99. Во время операции сигнальный лимфатический узел определяется при помощи гамма-зонда (рис. 4). Дополнительно за 10 мин до выполнения лимфодиссекции в область первичной опухоли перитуморально вводится флуоресцентный препарат ICG (индоцианин зеленый – пульсион). С помощью системы визуализации SPY/STORZ обнаруживается в ране накопление ICG в сигнальных (сторожевых) лимфатических узлах (рис. 5).

После операции клетчатка шеи и первичный очаг отправляются на плановое патологоанатомическое исследование. Сигнальный (сторожевой) лимфатический узел мы разделяем на 2 части, 1-я отправляется на морфологическое исследование, 2-я – на проточную цитометрию. Особенностью метода проточной цитометрии является высокая чувствительность, при которой возможно обнаружить количество 0,3–1,0 % опухолевых клеток в «непораженных» лимфатических узлах.

Вышеописанная методика проводилась нами у 6 пациентов. В 100 % случаев удалось обнаружить сигнальный лимфатический узел. Сигнальные лимфатические узлы чаще всего обнаруживались на II уровне – у 3 (50 %) пациентов, III – у 2 (30 %) и I – у 1 (10 %). При плановом патологоанатомическом исследовании срезов сторожевых лимфатических узлов метастазы удалось выявить только в 25 % случаев. По нашим данным, в 53 % случаев в непораженных лимфатических узлах были выявлены микрометастазы; таким образом,

**Рис. 4.** *Интраоперационная визуализация сигнального лимфатического узла*
**Fig. 4.** *Intraoperative visualization of the sentinel lymph node*

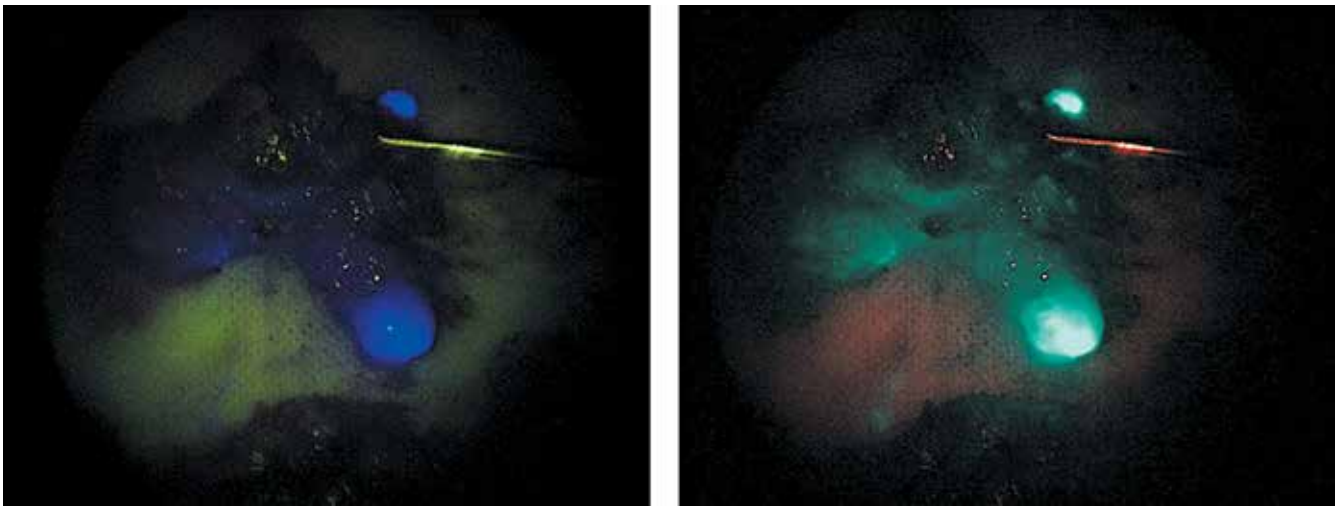

**Рис. 5.** *Накопление индоцианина зеленого в сторожевых лимфатических узлах*
**Fig. 5.** *Accumulation of indocyanine green in the sentinel lymph nodes*

расхождение с морфологическим исследованием составило 28 %.

Метод определения сторожевого лимфатического узла с помощью флуоресцентного лимфокартирования и проточной цитометрии позволяет диагностировать сигнальный лимфатический узел и с высокой чувствительностью определить наличие скрытых микрометастазов.

## ЛИТЕРАТУРА / REFERENCES


1. Гельфанд И.М. Тактика лечения больных раком слизистой оболочки полости рта стадии cT1–2N0M0. Дис. ... канд. мед. наук. М., 2016. 187 с. [Gel'fand I.M. Treatment tactics in patients with oral mucosa cancer, stage cT1–2N0M0. Dis. ... of cand. of med. sciences. Moscow, 2016. 187 p. (In Russ.)].
2. Ikram M., Jafferbhoy S.F., Onali M.A. Neck recurrence in early carcinoma tongue. J Pak Med Assoc 2006;56(10):448–51. PMID: 17144391.
3. Романов И.С., Яковлева Л.П. Вопросы лечения рака полости рта. Фарматека 2013;(8):21–5. [Romanov I.S., Yakovleva L.P. Treatment of oral cancer. Farmateka = Pharmateca 2013;(8):21–5. (In Russ.)].
4. Гельфанд И.М., Романов И.С., Удинцов Д.Б. Тактика лечения локализованных форм рака слизистой оболочки полости рта. Опухоли головы и шеи 2016;6(1):43–5. [Gel'fand I. M., Romanov I.S., Udintsov D.B. Treatment policy for localized oral cancer. Opukholi golovy i shei = Head and Neck Tumors 2016;6(1):43–5. (In Russ.)].
5. National Comprehensive Cancer Network. NCCN clinical practice guidelines in oncology. Head and neck cancers. Version 1.2018. Available at: http://oncolife.com.ua/doc/nccn/Head_and_Neck_Cancers.pdf
6. Toker C. Some observations on the distribution of metastatic squamous carcinoma within cervical lymph nodes. Ann Surg 1963;157:419–26. PMID: 13985307.
7. Ferlito A., Rinaldo A., Devaney K.O. et al. Detection of lymph node micrometastases in patients with squamous carcinoma of the head and neck. Eur Arch Otorhinolaryngol 2008;265(10):1147–53. DOI: 10.1007/s00405-008-0715-8. PMID: 18523794.
8. Al-Rajhi N., Khafaga Y., El-Husseiny J. et al. Early stage carcinoma of oral tongue: prognostic factors for local control and survival. Oral Oncology 2000;36(6): 508–14. PMID: 11036243.
9. Ganly I., Patel S., Shah J. Early stage squamous cell cancer of the oral tongue – clinicopathologic features affecting outcome. Cancer 2012;118(1):101–11. DOI: 10.1002/cncr.26229. PMID: 21717431.
10. Ganly I., Goldstein D., Carlson D.L. et al. Long-term regional control and survival in patients with "low-risk" early stage oral tongue cancer managed by partial glossectomy and neck dissection without postoperative radiation tumor thickness in oral tongue cancer. Cancer 2013;119(6):1168–76. DOI: 10.1002/cncr. 27872. PMID: 23184439.
11. D'Cruz A.K., Vaish R., Kapre N. et al. Elective versus therapeutic neck dissection in node-negative oral cancer. N Engl J Med 2015;373(6):521–9. DOI: 10.1056/NEJMoa1506007. PMID: 26027881.
12. Huang S.F., Kang C.J., Lin C.Y. et al. Neck treatment of patients with early stage oral tongue cancer: comparison between observation, supraomohyoid dissection, and extended dissection. Cancer 2008;112(5):1066–75. DOI: 10.1002/cncr.23278. PMID: 18246535.
13. Shim S.J., Cha J., Koom W.S. et al. Clinical outcomes for T1–2N0–1 oral tongue cancer patients underwent surgery with and without postoperative radiotherapy. Radiat Oncol 2010;5:43. DOI: 10.1186/1748-717X-5-43. PMID: 20504371.
14. So Y.K., Oh D., Choi N. et al. Efficacy of postoperative neck irradiation for regional control in patients with pN0 oral tongue cancer: propensity analysis. Head Neck 2018;40(1):163–9. DOI: 10.1002/hed.24980. PMID: 29083541.
15. Фалилеев Г.В. Методические указания к проведению операции удаления лимфатических узлов и клетчатки шеи

при раке языка и нижней губы. В кн.: Методические письма по вопросам диагностики и лечения рака отдельных локализаций. М., 1963. С. 23–30. [Falileev G.V. Methodical instructions to the operation of removal of lymph nodes and neck tissue in cancer of the tongue and lower lip. In: Methodical letters on the diagnosis and treatment of cancer of some localizations. Moscow, 1963. Pp. 23–30. (In Russ.)].
16. Bocca E., Pignataro O. A conservation technique in radical neck dissection. Ann Otol Rhinol Laryngol 1967;76(5):975–87. DOI: 10.1177/000348946707600508. PMID: 6074244.
17. Suárez O. El problema de las metástasis linfáticas y alejadas del cáncer de laringe e hipofaringe. Rev Otorrinolaringol (Santiago de Chile) 1963;23:83–99.
18. Robbins K.T., Samant S., Ronen O. Neck dissection. In: Cummings otolaryngology: head & neck surgery. Ed. by P.W. Flint, B.H. Haughey, L.J. Lund et al. 5th edn. Philadelphia: Elsevier Mosby, 2010.
19. Chu W., Strawitz J.G. Results in suprahyoid, modified radical, and standard radical neck dissections for metastatic squamous cell carcinoma: recurrence and survival. Am J Surg 1978;136(4):512–5. PMID: 707733.
20. Byers R.M., Weber R.S., Andrews T. et al. Frequency and therapeutic implications of "skip metastases" in the neck from squamous carcinoma of the oral tongue. Head Neck 1997;19(1):14–9. PMID: 9030939.
21. Rouviere H. Lymphatic system of the head and neck. In: Anatomy of the human lymphatic system. Ed. by M.J. Tobias. Ann Arbor: Edwards Brothers, 1938. Pp. 5–28.
22. Brierley J. The evolving TNM cancer staging system: an essential component of cancer care. CMAJ 2006;174(2):155–6. DOI: 10.1503/cmaj.045113. PMID: 16415456.
23. Van den Brekel M.W., Stel H.V., Castelijns J.A. et al. Cervical lymph node metastasis: assessment of radiologic criteria. Radiology 1990;177(2):379–84. DOI: 10.1148/radiology.177.2.2217772. PMID: 2217772.
24. Van den Brekel M.W., Stel H.V., van der Valk P. et al. Micrometastases from squamous cell carcinoma in neck dissection specimens. Eur Arch Otorhinolaryngol 1992;249(6):349–53. PMID: 1384570.
25. Van den Brekel M.W., van der Waal I., Meijer C.J. et al. The incidence of micrometastases in neck dissection specimens obtained from elective neck dissections. Laryngoscope 1996;106(8):987–91. PMID: 8699914.

**Вклад авторов**
Г. Марголин: написание текста статьи;
А.М. Мудунов: проведение операций, научное редактирование статьи;
И.М. Гельфанд: проведение операций, написание текста статьи;
Ю.В. Алымов: проведение операций, написание текста статьи;
А.А. Ахундов: обзор публикаций по теме статьи, научное редактирование статьи;
С.О. Подвязников: обзор публикаций по теме статьи, научное редактирование статьи;
М.Н. Нариманов: обзор публикаций по теме статьи, научное редактирование статьи;
Т.Н. Заботина: проведение лабораторных исследований;
Е.Н. Захарова: проведение лабораторных исследований.

**Authors' contributions**
G. Margolin: article writing;
A.M. Mudunov: performing surgery, scientific editing of article;
I.M. Gelfand: performing surgery, article writing;
Yu.V. Alymov: performing surgery, article writing;
A.A. Akhundov: reviewing of publications of the article's theme, scientific editing of article;
S.O. Podvyaznikov: reviewing of publications of the article's theme, scientific editing of article;
M.N. Narimanov: reviewing of publications of the article's theme, scientific editing of article;
T.N. Zabotina: laboratory testing;
E.N. Zakharova: laboratory testing.

**ORCID авторов/ORCID of authors**
Г. Марголин/G. Margolin: https://orcid.org/0000-0002-4693-2781
А.М. Мудунов/A.M. Mudunov: https://orcid.org/0000-0003-1255-5700
И.М. Гельфанд/I.M. Gelfand: https://orcid.org/0000-0002-4496-6128
Ю.В. Алымов/Yu.V. Alymov: https://orcid.org/0000-0002-6851-9867
А.А. Ахундов/A.A. Akhundov: https://orcid.org/0000-0002-9543-990X
С.О. Подвязников/S.O. Podvyaznikov: https://orcid.org/0000-0003-1341-0765
М.Н. Нариманов/M.N. Narimanov: https://orcid.org/0000-0003-1806-8401
Т.Н. Заботина/T.N. Zabotina: https://orcid.org/0000-0001-7631-5699
Е.Н. Захарова/E.N. Zakharova: https://orcid.org/0000-0003-2790-6673

**Конфликт интересов.** Авторы заявляют об отсутствии конфликта интересов.
**Conflict of interest.** The authors declare no conflict of interest.

**Финансирование.** Исследование проведено без спонсорской поддержки.
**Financing.** The study was performed without external funding.

**Информированное согласие.** Все пациенты подписали информированное согласие на участие в исследовании.
**Informed consent.** All patients gave written informed consent to participate in the study.

**Статья поступила:** 17.11.2018. **Принята к публикации:** 25.12.2018.
**Article received:** 17.11.2018. **Accepted for publication:** 25.12.2018.

# Устранение нарушений голосовой функции при открытых диагональных резекциях гортани

**А.Л. Кожанов[1], Л.Г. Кожанов[1], В.Н. Сорокин[2], Е.С. Романова[3]**

*[1]ГБУЗ «Онкологический клинический диспансер № 1 Департамента здравоохранения г. Москвы»; Россия, 105005 Москва, ул. Бауманская, 17/1;*
*[2]ФГБУН Институт проблем передачи информации им. А.А. Харкевича Российской академии наук; Россия, 127051 Москва, Большой Каретный пер., 19, стр. 1;*
*[3]НУЗ «Центральная клиническая больница № 2 им. Н.А. Семашко» ОАО «Российские железные дороги»; Россия, 129128 Москва, ул. Будайская, 2*

***Контакты:** Андрей Леонидович Кожанов kojanov_a@mail.ru*

***Цель исследования** – изучить акустические характеристики голоса после открытых диагональных резекций гортани.*
***Материалы и методы.** У 112 больных выполнены диагональные резекции гортани: фронтолатеральные – у 73, расширенные фронтолатеральные – у 39. Первичный рак гортани диагностирован у 107 пациентов, рецидив рака после лучевой терапии – у 5. Акустический анализ голоса проведен до операции у 56 больных, через 1 мес после нее – у 52, после завершения реабилитации (в сроки от 6 мес до 10 лет) – у 112. Для определения нормативных акустических характеристик голоса обследовали 80 мужчин без нарушений голосовой функции. Измеряли частоту основного тона (ЧОТ) речевого сигнала, максимальные и минимальные значения ЧОТ, вариабельность ЧОТ, степень частотной и амплитудной нестабильности вибрации голосовых складок, интенсивность звукового сигнала, амплитуду гармоник основного тона и их разности. Логопедическая реабилитация заключалась в проведении дыхательной гимнастики по методу Э.Я. Золотаревой и логопедических занятий по методу С.Л. Таптаповой.*
***Результаты.** Наличие злокачественного образования приводит к статистически значимому ($p < 0,05$) изменению акустических характеристик голоса по сравнению с нормой: повышается средняя ЧОТ ($f_0$) до 143 ± 45 Гц (при норме 118 ± 18 Гц), уменьшаются интенсивность звукового сигнала (с 60 ± 8 до 43 ± 8 дБ) и амплитуда гармоник основного тона $\omega_0$, $2\omega_0$, $3\omega_0$ (почти в 2 раза). При этом установлено увеличение дисперсии и вариабельности исследованных акустических характеристик по сравнению с нормой. В отдаленные сроки после хирургического вмешательства акустические характеристики голоса в большей степени улучшились (приблизились к норме) у 50 больных, которые проходили логопедическую реабилитацию по методике С.Л. Таптаповой и выполняли дыхательную гимнастику по методу Э.Я. Золотаревой, по сравнению с группой больных, у которых не проводилась подобная реабилитация.*
***Заключение.** Выполнение открытых резекций гортани с эндоскопическим удалением грануляций, лигатур и лазерным восстановлением просвета гортани за счет рассечения образовавшихся рубцов, а также логопедическая реабилитация позволяют восстановить дыхательную функцию у 91,1 % больных, голосовую – у 91,8 % и восстановить акустические характеристики до значений, приближенных к норме.*

***Ключевые слова:** рак гортани, диагональная резекция гортани, акустические характеристики*

***Для цитирования:** Кожанов А.Л., Кожанов Л.Г., Сорокин В.Н., Романова Е.С. Устранение нарушений голосовой функции при открытых диагональных резекциях гортани. Опухоли головы и шеи 2018;8(4):32–8.*

DOI: 10.17650/2222-1468-2018-8-4-32-38

## Restoring voice function after open diagonal resection of the larynx

***A.L. Kozhanov[1], L.G. Kozhanov[1], V.N. Sorokin[2], E.S. Romanova[3]***

*[1]Oncology Clinical Dispensary No. 1, Moscow Healthcare Department; 17/1 Baumanskaya St., Moscow 105005, Russia;*
*[2]Institute for Information Transmission Problems (Kharkevich Institute), Russian Academy of Sciences; Build. 1, 19 Bolshoy Karetny Per., Moscow 127051, Russia;*
*[3]N.A. Semashko Central Clinical Hospital No. 2, Russian Railways; 2 Budayskaya St., Moscow 129128, Russia*

***The study objective** is to perform the acoustic analysis of voice in patients after open diagonal resection of the larynx.*
***Materials and methods.** A total of 112 patients underwent diagonal resection of the larynx; of them 73 had frontolateral resection and 39 had expanded frontolateral resection. Primary laryngeal cancer was diagnosed in 107 patients; five patients had relapses after radiation therapy. Fifty-six participants underwent acoustic analysis of voice before surgery, 52 participants underwent it 1 month postoperatively, and 112 participants had it after completing their rehabilitation (6 months to 10 years postoperatively). To determine normal acoustic characteristics of voice, we examined 80 men with normal voice. We measured voice fundamental frequency (FF), maximum and minimum FF, FF variability,*

*jitter, shimmer, voice intensity, amplitude of fundamental tone's harmonics and their difference. Speech rehabilitation included breathing exercises according to E.Ya. Zolotareva and speech training according to S.L. Taptapova.*

***Results.*** *Patients with laryngeal cancer demonstrated significant changes in the acoustic characteristics of their voice ($p < 0.05$) compared to healthy individuals, including increased mean FF ($f_0$) (up to 143 ± 45 Hz vs 118 ± 18 Hz in controls), decreased voice intensity (from 60 ± 8 to 43 ± 8 dB), and almost 2-fold decrease in the amplitude of fundamental tone's harmonics ($\omega_0$, $2\omega_0$, $3\omega_0$). We also found an increased dispersion and variability of acoustic characteristics assessed compared to healthy individuals. The analysis of long-term treatment outcomes demonstrated more significant improvement of voice acoustic characteristics in patients who underwent speech rehabilitation compared to those who had no rehabilitation.*

***Conclusion.*** *Open resection of the larynx with endoscopic removal of granulations and ligatures and laser restoration of the laryngeal lumen by dissecting the scars complemented by speech rehabilitation allow restoring respiratory function in 91.1 % of patients and restoring voice in 91.8 % of patients (to achieve acoustic characteristics close to normal).*

***Key words:*** *laryngeal cancer, diagonal resection of the larynx, acoustic characteristics*

***For citation:*** *Kozhanov A.L., Kozhanov L.G., Sorokin V.N., Romanova E.S. Restoring voice function after open diagonal resection of the larynx. Opukholi golovy i shei = Head and Neck Tumors 2018;8(4):32–8.*

## Введение

Диспансеризация с применением современных методов диагностики позволяет выявлять злокачественные опухоли гортани на ранних стадиях, а своевременное обращение больных за медицинской помощью дает возможность провести органосохраняющее лечение [1–3]. План лечения составляют для каждого пациента индивидуально с учетом распространенности опухолевого процесса, наличия сопутствующей патологии и с соблюдением принципа адекватности онкологического вмешательства. Органосохраняющее лечение подразумевает, помимо лучевой или химиолучевой терапии, выполнение резекции гортани открытым способом или эндоларингеально [1–5]. При распространении опухоли на переднюю комиссуру, гортанные желудочки и подскладочное пространство эндоларингеальные операции недостаточно эффективны [6], поэтому в таких случаях необходима открытая резекция [1, 2, 7–10]. После выполнения открытых резекций гортани страдают все функции оперированного органа и пациенты нуждаются в проведении реабилитационных мероприятий [11].

В зависимости от плоскости выполнения резекции гортани подразделяются на диагональные и горизонтальные. К диагональным резекциям относятся фронтолатеральные и расширенные фронтолатеральные. Показание к этим операциям – локализация опухоли в области голосовой и вестибулярных складок, передней комиссуры, в подскладковом отделе, гортанном желудочке. При фронтолатеральной резекции удаляют голосовую и вестибулярную складки, гортанный желудочек и подскладковый отдел на стороне поражения, а также переднюю комиссуру с передними отделами голосовой и вестибулярной складок на здоровой стороне. Расширенная фронтолатеральная резекция включает резекцию черпаловидного и части перстневидного хрящей, а также фиксированного отдела надгортанника. При комбинированных резекциях гортани удаляют кольца трахеи. Важно, что при выполнении этих операций удаляют большие фрагменты щитовидного хряща, что уменьшает просвет гортани и может нарушить дыхательную, голосовую и, в меньшей степени, защитную функции.

После резекции гортани наблюдается нарушение голосовой функции различной степени выраженности. Для оценки голосовой функции применяют субъективные и объективные методы. К субъективным методам относят шкалу N. Yanagihara (оценивается выраженность дисфонии) [12, 13], шкалу GRBAS (grade, roughness, breathiness, asthenia, strain, с англ. «степень нарушения, грубость, нарушение дыхания, слабость, напряжение») [14] и др. Однако данные методы несовершенны и не позволяют дать достаточно точную оценку изменений голоса, так как она зависит от личностных характеристик испытуемого, которые могут варьировать в широком диапазоне. Кроме того, человеческое ухо не всегда способно уловить все изменения голоса. В связи с этим объективные методы исследования голосовой функции считаются более информативными.

Акустический анализ голоса чаще предполагает статическое измерение, то есть проводится при фонации гласных звуков, но ряд авторов использует динамическое измерение (записываются слова, а затем исследуются сегменты, соответствующие гласному звуку) [15, 16].

Анализ речевого сигнала основан на механике колебания голосовых складок, их математическом и компьютерном моделировании и непосредственном измерении. Изменение параметров голосового источника сказывается на спектральных характеристиках речевого сигнала: частоте основного тона (ЧОТ), спектре или кепстре речевого сигнала и др. В.Н. Сорокин в своей монографии ссылается на результаты исследования E. Perrin и соавт., согласно которым в диагностике патологических изменений речевого сигнала амплитуда первых 3 формант более информативна, нежели ЧОТ,

так как ЧОТ зависит от положения ударения относительно гласного, интонации и привычной средней частоты для каждого диктора [15]. В.Н. Сорокин также приводит данные E.J. Kreul и M. H Hecker, которые установили, что ЧОТ может снизиться вследствие поражения голосовых складок опухолью и увеличения массы тела [15].

При наличии патологического процесса в гортани наблюдается заметная вариация ЧОТ и амплитуды импульсов голосового источника. Эти явления обозначены терминами «степень частотной нестабильности вибрации голосовых складок» (jitter, с англ. «дрожание») и «степень амплитудной нестабильности голосовых складок» (shimmer, с англ. «мерцание»).

Акустический анализ речевого сигнала применяется во время речевой реабилитации после резекций гортани. Однако акустические параметры голоса в различные сроки после операции в зависимости от вида и объема резекции изучены недостаточно.

**Цель исследования** – изучить акустические характеристики голоса после открытых диагональных резекций гортани.

### Материалы и методы

Диагональные резекции гортани выполнены у 112 больных: фронтолатеральные – у 73, расширенные фронтолатеральные – у 39. Первичный рак гортани диагностирован у 107 человек, рецидив рака после полного курса лучевой терапии – у 5. Распространенность опухолевого процесса соответствовала T2N0M0 у 96 (85,7 %) больных, T3N0M0 – у 10 (8,9 %), T3N1M0 – у 1 (0,9 %). Комбинированное лечение с выполнением открытых диагональных резекций проведено у всех пациентов с первичным раком гортани.

Для каждого больного составляли индивидуальный план диагностики и лечения после анализа жалоб, сбора анамнеза и проведения осмотра. У каждого пациента проводили непрямую ларингоскопию, при которой оценивали изменение элементов гортани, их подвижность и распространенность опухолевого процесса. С целью детального осмотра труднодоступных элементов гортани и уточнения распространенности опухолевого процесса выполняли фиброларингоскопию с прицельной биопсией опухоли. Исследования проводили до операции, через 1, 3, 6, 12 мес после нее и в последующие годы каждые 3–6 мес, что позволяло оценить ширину просвета оперированной гортани и трахеи, выявить воспалительные, рубцовые и опухолевые изменения. Эндоскопию использовали также для удаления лигатур, грануляций, рассечения рубцов в послеоперационном периоде.

Распространенность опухолевого процесса в гортани и регионарных лимфатических узлах оценивали с помощью ультразвукового исследования и компьютерной томографии. Эти методы применяли также в послеоперационном периоде с целью динамического наблюдения за больными для выявления продолжающегося роста опухоли и оценки ширины просвета оперированной гортани в различные сроки. Кроме того, под ультразвуковым контролем выполняли пункцию опухоли гортани и лимфоузлов.

Для оценки эффективности восстановления голосовой функции после резекций гортани осуществляли акустический анализ голоса: до операции – у 56 больных, через 1 мес после нее при наличии трахеостомы – у 52 больных, после завершения реабилитации (в сроки от 6 мес до 10 лет) – у 112 больных.

Для определения нормативных акустических характеристик голоса на базе Института проблем передачи информации им. А.А. Харкевича обследовали 80 лиц мужского пола с неизмененной голосовой функцией.

Запись речевых сигналов осуществляли с помощью настольного микрофона Logitech USB Desctop, расположенного в 25–30 см от сидящего за столом диктора в тихом помещении. Обработку звукового сигнала выполняли на стационарном компьютере с операционной системой Windows 7, речевой сигнал анализировали с использованием программы Praat версии 5.4.14.

Проводили динамическую запись речевого сигнала, при которой пациенты произносили слова «ноль», «один», «два», «три», «четыре», «пять», «шесть», «семь», «восемь», «девять», повторяя каждое 10 раз. Анализировали сегменты звукового сигнала, соответствующие гласному звуку. Статистическую обработку осуществляли в сравнении с нормативными характеристиками голосов 80 дикторов с неизмененной голосовой функцией.

Стандартная программа акустического анализа (Praat ver. 5.4.14) позволила измерить следующие акустические характеристики речевого сигнала: максимальные и минимальные значения ЧОТ: $f_0$ (max) и $f_0$ (min), вариабельность ЧОТ: $\Delta f_0$ (max), $\Delta f_0$ (min), степень частотной нестабильности вибрации голосовых складок, степень амплитудной нестабильности голосовых складок, интенсивность звукового сигнала (intensity), амплитуду гармоник основного тона ($\omega_0$, $2\omega_0$, $3\omega_0$) и их разности.

После комбинированного лечения и деканюляции проводили реабилитацию пациентов, которая заключалась в проведении курсов дыхательной гимнастики по методу Э.Я. Золотаревой и логопедических занятий по методу С.Л. Таптаповой [17].

### Результаты и обсуждение

Выполнение резекции гортани возможно при условии резектабельности опухоли и возможности восстановления функций органа. Удаление опухоли единым блоком и срочное гистологическое исследование

резекционного края определяют адекватность оперативного вмешательства. После завершения резекционного этапа операции проводили пластику оставшихся элементов гортани с использованием наружной надхрящницы или тонкого лоскута, выкроенного из передних мышц шеи. При резекции черпаловидного хряща для его реконструкции применяли слизистую оболочку зачерпаловидной области, грушевидного синуса. С целью создания достаточно широкого просвета гортани реконструкцию ее верхних отделов осуществляли путем подшивания фиксированной части надгортанника к передней стенке гортани. При резекции полукольца перстневидного хряща (при расширенной фронтолатеральной резекции) оставшиеся фрагменты хрящевой ткани фиксировали к передним мышцам шеи. Переднюю стенку органа создавали за счет передних мышц шеи и кожи на силиконовом стенте.

В послеоперационном периоде проводили консервативную антибактериальную, противовоспалительную, противоотечную терапию, для исключения осложнений со стороны трахеи и бронхов – ингаляционную терапию.

Операционная рана зажила первичным натяжением у 109 (97,3 %) из 112 больных, лигатурные свищи выявлены у 3 (2,7 %). У 10 (8,9 %) из 112 больных развился умеренный хондроперихондрит, купированный путем противовоспалительной терапии.

Через 2 нед после операции удаляли стент и оценивали просвет оперированной гортани с помощью непрямой ларингоскопии и фиброларингоскопии. В этот период ширина гортани составляла 1,2–1,5 см и более. Слизистая оболочка гортани была умеренно гиперемирована, наблюдался незначительный ее отек в области черпаловидных хрящей. На передней стенке оперированной гортани был налет фибрина. Фиброларингоскопию использовали для удаления грануляций и лигатуры в просвете оперированной гортани у 35 (31,2 %) пациентов.

Деканюляцию проводили после завершения комбинированного лечения у 102 (91,1 %) из 112 больных. Прежде всего удаляли трахеостомическую трубку, закрывали трахеостомическое отверстие и оценивали дыхание больных при смене положения тела (стоя, лежа с запрокинутой головой, лежа на боку). Появление инспираторной одышки при смене положения

**Таблица 1.** *Динамика акустических параметров голоса у пациентов, перенесших диагональную резекцию гортани*

**Table 1.** *Changes in acoustic characteristics of voice in patients after diagonal resection of the larynx*

| **Параметр** Parameter | **До операции ($n$ = 56)** Before surgery ($n$ = 56) | **Пациенты с трахеостомой ($n$ = 52)** Patients with a tracheostomy tube ($n$ = 52) | **Пациенты после деканюляции ($n$ = 102)** Patients after decanulation ($n$ = 102) | **Норма ($n$ = 80)** Healthy controls ($n$ = 80) |
|---|---|---|---|---|
| Частота основного тона $f_0$, Гц Voice fundamental frequency $f_0$, Hz | 143 ± 45 | 166 ± 101 | 126 ± 49 | 118 ± 18 |
| Интенсивность звукового сигнала, дБ Intensity, dB | 43 ± 8 | 50 ± 5 | 49 ± 6 | 60 ± 8 |
| Степень частотной нестабильности вибрации голосовых складок Jitter | 0,0295 ± 0,0210 | 0,0456 ± 0,0200 | 0,0440 ± 0,0230 | 0,0268 ± 0,0147 |
| Степень амплитудной нестабильности голосовых складок Shimmer | 0,153 ± 0,055 | 0,186 ± 0,046 | 0,187 ± 0,057 | 0,129 ± 0,040 |
| $\omega_0$, дБ (dB) | 13 ± 8 | 13 ± 8 | 12 ± 7 | 21 ± 10 |
| $2\omega_0$, дБ (dB) | 15 ± 8 | 15 ± 7 | 14 ± 7 | 25 ± 9 |
| $3\omega_0$, дБ (dB) | 11 ± 9 | 14 ± 8 | 13 ± 9 | 25 ± 10 |
| $2\omega_0–\omega_0$, дБ (dB) | 1,8 ± 6,9 | 2,4 ± 9,2 | 1,8 ± 6,2 | 4,2 ± 5,4 |
| $3\omega_0–\omega_0$, дБ (dB) | −1,2 ± 10,0 | 1,3 ± 10,0 | 0,9 ± 9,0 | 4,6 ± 8,0 |

**Таблица 2.** *Сравнительная характеристика акустических параметров голоса у пациентов, проходивших и не проходивших логопедическую реабилитацию (n = 102)*

**Table 2.** *Comparative analysis of voice acoustic characteristics in patients who underwent speech rehabilitation and those who did not (n = 102)*

| **Параметр** Parameter | **Пациенты, не проходившие логопедическую реабилитацию (*n* = 52)** Patients who did not undergo speech rehabilitation (*n* = 52) | **Пациенты, прошедшие логопедическую реабилитацию (*n* = 50)** Patients who underwent speech rehabilitation (*n* = 50) | **Норма (*n* = 80)** Healthy controls (*n* = 80) | ***p*** |
|---|---|---|---|---|
| Частота основного тона $f_0$, Гц Voice fundamental frequency $f_0$, Hz | 138 ± 54 | 116 ± 39 | 118 ± 18 | 0,3 |
| Интенсивность звукового сигнала, дБ Intensity, dB | 49 ± 6 | 49 ± 6 | 60 ± 8 | 0,000001 |
| Степень частотной нестабильности вибрации голосовых складок Jitter | 0,0450 ± 0,0210 | 0,0356 ± 0,0155 | 0,0268 ± 0,0147 | 0,002 |
| Степень амплитудной нестабильности голосовых складок Shimmer | 0,185 ± 0,059 | 0,180 ± 0,034 | 0,129 ± 0,040 | 0,000001 |
| $\omega_0$, дБ (dB) | 13 ± 7 | 12 ± 7 | 21 ± 10 | 0,000001 |
| $2\omega_0$, дБ (dB) | 14 ± 8 | 16 ± 11 | 25 ± 9 | 0,000001 |
| $3\omega_0$, дБ (dB) | 13 ± 9 | 15 ± 9 | 25 ± 10 | 0,000001 |
| $2\omega_0-\omega_0$, дБ (dB) | 0,9 ± 6,5 | 2,8 ± 5,5 | 4,2 ± 5,4 | 0,007 |
| $3\omega_0-\omega_0$, дБ (dB) | 0,6 ± 9,0 | 2,8 ± 8,0 | 4,6 ± 8,0 | 0,02 |

тела не позволяло исключить ларинго-, трахеомаляцию, что требовало дальнейшей коррекции. После этого оценивали просвет оперированной гортани. При ширине голосовой щели >1 см, отсутствии рецидива заболевания, восстановлении защитной функции гортани и адекватном дыхании при закрытом трахеостомическом отверстии производили его ушивание.

Рубцовые стенозы выявлены у 10 (8,9 %) пациентов. Эндоскопическую коррекцию стенозов гортани с помощью лазера осуществили у 8 больных, при этом дыхательная функция восстановилась у 4 из них (после чего провели деканюляцию), а у других 4 пациентов наблюдалось повторное сужение просвета органа. Кроме того, еще у 2 больных стенозы были протяженными, что потребовало хирургического вмешательства: иссечения рубцов, формирования ларингостомы и создания просвета гортани и трахеи на Т-образной трубке. У этих пациентов через 8 мес выполнили пластику ларингостомы с восстановлением голосовой и дыхательной функций.

После проведенной реабилитации акустические параметры голоса при выполнении фронтолатеральных резекций определили у 95 (93,1 %) из 102 пациентов. У 7 (6,9 %) больных ЧОТ не определялась при помощи стандартной программы, однако при субъективной оценке их речь оценивали как удовлетворительную (звучную, понятную, не требующую усилий для восприятия).

Анализ динамики акустических параметров голоса показал, что наличие злокачественного образования приводит к статистически значимому ($p$ <0,05) их изменению в сравнении с нормой: увеличиваются средние значения ЧОТ ($f_0$), снижается интенсивность звукового сигнала, сокращается амплитуда гармоник основного тона ($\omega_0$, $2\omega_0$, $3\omega_0$). При этом установлено увеличение дисперсии и вариабельности исследованных акустических характеристик по сравнению с нормой (табл. 1).

В раннем послеоперационном периоде у 38 (73 %) из 52 больных зарегистрирована звучная речь, что свидетельствует о возможности осуществлять голосовую функцию при наличии трахеостомы. При этом установлено статистически значимое ($p$ <0,001) ухудшение акустических параметров, связанное с изменением анатомического строения источника голоса, механизма дыхания и голосоведения. Статистически значимо ($p$ = 0,000001) увеличились средние значения ЧОТ, степени частотной нестабильности вибрации голосовых складок, степени амплитудной нестабильности голосовых складок и дисперсия их значений в сравнении с показателями нормальных голосов, сократилась амплитуда гармоник основного тона ($\omega_0$, $2\omega_0$, $3\omega_0$), снизилась интенсивность голосового сигнала.

При сравнении средней ЧОТ у пациентов после деканюляции (126 ± 49 Гц) с нормальными значениями

(118 ± 18 Гц) выявлено статистически значимое их увеличение ($p = 0{,}000004$). Следует отметить, что значения $f_0$ у пациентов и здоровых лиц варьируют в близких диапазонах, однако у пациентов установлено увеличение дисперсии и вариабельности этих показателей, что связано с индивидуальным формированием механизмов смыкания и голосоведения в послеоперационном периоде; статистически значимо ($p = 0{,}00001$) повысились степень частотной нестабильности вибрации голосовых складок, степень амплитудной нестабильности голосовых складок, увеличилась амплитуда гармоник ($\omega_0$, $2\omega_0$, $3\omega_0$).

В отдаленные сроки после проведения хирургического вмешательства выявлено, что акустические характеристики голоса у 50 больных, которые проходили курсы логовосстановительного лечения по методике С.Л. Таптаповой и выполняли дыхательную гимнастику по методу Э.Я. Золотаревой, были лучше, чем у больных ($n = 52$), у которых не проводилась специальная логопедическая реабилитация и дыхательная гимнастика (табл. 2).

Установлено статистически значимое уменьшение вариабельности средних значений $f_0$, $f_0$ (max), $f_0$ (min) ($p < 0{,}00008$). При сравнении этих акустических параметров с распределением значений нормальных голосов не было выявлено статистически значимых различий ($p > 0{,}3$), что свидетельствует о восстановлении голоса, т. е. приближении его параметров к норме (см. табл. 1). Однако следует отметить стойкое статистически значимое уменьшение амплитуд гармоник основного тона $\omega_0$, $2\omega_0$ и $3\omega_0$ ($p < 0{,}007$) и увеличение степени частотной нестабильности вибрации голосовых складок, степени амплитудной нестабильности голосовых складок ($p < 0{,}002$) на всех этапах реабилитации.

### Заключение

После комбинированного лечения по поводу рака гортани (включавшего открытую диагональную резекцию органа и восстановление оставшихся элементов, проведение эндоскопической коррекции) и логопедической реабилитации восстановлена дыхательная функция у 91,1 % больных, голосовая – у 91,8 %. Сразу после выполнения резекции гортани голос чаще всего восстанавливался не полностью, но после завершения реабилитационных мероприятий акустические характеристики стали сопоставимы с нормальными значениями у 91,8 % пациентов.

## ЛИТЕРАТУРА / REFERENCES


1. Пачес А.И. Опухоли головы и шеи. Клиническое руководство. 5-е изд. М.: Практическая медицина, 2013. 352 с. [Paches A.I. Tumors of the head and neck. Clinical manual. 5th edn. Moscow: Prackticheskaya meditsina, 2013. 352 p. (In Russ.)].
2. Ша Дж.П., Пател С.Дж., Сингх Б. Хирургия и онкология головы и шеи. Пер. с англ. под ред. И.В. Решетова. М.: Т8 Издательские технологии, 2016. 838 с. [Shah J.P., Patel S.G., Singh B. Jatin Shah's head and neck surgery and oncology. Rus. transl. Ed. by I.V. Reshetov. Moscow: T8 Izdatelskie tekhnologii, 2016. 838 p. (In Russ.)].
3. Дарьялова С.Л., Сергеев С.А. Рак гортани. В кн.: Избранные лекции по клинической онкологии. Под ред. В.И. Чиссова, С.Л. Дарьяловой. М: Медицина, 2000. С. 255–274. [Daryalova S.L., Sergeev S.A. Larynx cancer. In: Selected lectures on clinical oncology. Ed. by V.I. Chissov, S.L. Darialova. Moscow: Meditsina, 2000. Pp. 255–274. (In Russ.)].
4. Битюцкий П.Г. Функционально-щадящие операции на первичном очаге и регионарные метастазы у больных раком гортани. Медицинская консультация 1995;(3):48–9. [Bityutskiy P.G. Functional-sparing surgery on primary focus and regional metastases in patients with cancer of larynx. Medicinskaya konsultaciya = Medical Consultation 1995;(3):48–9. (In Russ.)].
5. Подвязников С.О., Мудунов А.М. Справочник специалиста по лечению опухолей головы и шеи. Приложение к клиническим рекомендациям по лечению опухолей головы и шеи Общенациональной онкологической сети (США). М.: АБВ-пресс, 2011. С. 73–97. [Podvyaznikov S.O. Mudunov A.M. Reference book of a professional terapy of the head and neck tumors. Supplement to Clinical practice guidelines in oncology head and neck cancers of the National Comprehensive Cancer Network(USA). Moscow: ABV-Press, 2011. Pp. 73–97. (In Russ.)].
6. Werner J.A. Transoral laryngeal surgery. Tuttlingen: Endo-press, 2005. Pp. 25–35.
7. Мухамедов М.Р., Чойнзонов Е.Л., Гюнтер В.Э. и др. Использование биоадаптированных имплантов на основе никелида титана в хирургической реабилитации больных раком гортани (результаты десятилетнего кооперативного исследования). Вестник РОНЦ им. Н.Н. Блохина РАМН 2010;21(1):65–70. [Mukhamedov M.R., Choinzonov E.L., Gunter V.E. et al. Titanium nickelide-based bioadapted implants in surgical rehabilitation of patients with laryngeal cancer (results of a ten-year cooperative study). Vestnik RONTS im. N.N. Blokhina = Journal of N.N. Blokhin Russian Cancer Research Center RAMS 2010;21(1):65–70. (In Russ.)].
8. Давыдова И.И. Отдаленные результаты полимерного эндопротезирования при резекции гортани. Дис. ... канд. мед. наук Ярославль, 2011. 133 с. [Davydova I.I. Long-term results of polymeric endoprosthesis replacement after larynx resections. Dis. ... of cand. of med. sciences. Yaroslavl, 2011. 133 p. (In Russ)].
9. Atallah I., Berta E., Coffre A. et al. Supracricoid partial laryngectomy with crico-hyoido-epiglottopexy for glottic carcinoma with anterior commissure involvement. Acta Otorhinolaryngol Ital 2017;37(3):188–94. DOI: 10.14639/0392-100X-1002. PMID: 28516961.
10. Kiliç C., Tunçel Ü., Kaya M. et al. Long-term results of partial laryngectomized patients. J Craniofac Surg 2016;27(7):e698–701. DOI: 10.1097/scs.0000000000003023. PMID: 27564068.
11. Demir M.G., Paksoy M., Şanlı A. et al. Subjective and objective evaluation of voice and pulmonary function in partial

laryngectomised patients. Integr Cancer Sci Therap 2016;3(1):349–53. DOI: 10.15761/icst.1000168.
12. Yanagihara N., Koike Y., Von Leden H. Phonation and respiration. Function study in normal subjects. Folia Phoniatr (Basel) 1966;18(5):323–40. PMID: 5959236.
13. Yanagihara N., von Leden H. Respiration and phonation. The functional examination of laryngeal disease. Folia Phoniatr (Basel) 1967;19:153–66.
14. Clinical examination of voice. Ed. by M. Hirano. New York: Springer-Verlag, 1981. Pp. 81–84.
15. Сорокин В.Н. Речевые процессы. Монография. М.: Народное образование, 2012. 600 с. [Sorokin V.N. Processes of speaking. Monography. Moscow: Narodnoe obrazovanie, 2012. 600 p. (In Russ.)].
16. Лысак А.П. Акустический анализ голоса в норме и патологии. Речевые технологии 2012;(4):68–83. [Lysak A.P. Acoustic voice analysis in normal condition and pathologies. Rechevye tekhnologii = Speak Technologies 2012;(4):68–83. (In Russ.)].
17. Таптапова С.Л. Коррекционно-логопедическая работа при нарушении голоса. М.: Просвещение, 1984. 112 с. [Taptapova S.L. Correctional logopedic work in the vote disorder. Moscow: Prosveshchenie, 1984. 112 p. (In Russ.)].

**Вклад авторов**
А.Л. Кожанов: распределение больных на группы, сбор и анализ результатов лечения, получение акустических характеристик голоса и их обработка, вычисление нормативных голосовых характеристик, обзор публикаций по теме статьи;
Л.Г. Кожанов: разработка дизайна исследования, выполнение резекций гортани;
В.Н. Сорокин: проведение акустического анализа, участие в обработке полученных результатов;
Е.С. Романова: обобщение собранного материала, написание текста статьи.
**Authors' contributions**
A.L. Kozhanov: allocated patients into groups, collected and analyzed treatment outcome data, registered voice acoustic characteristics, performed data processing, calculated normal voice characteristics, reviewed publications of the article's theme;
L.G. Kozhanov: developed the research design, performed resection of the larynx;
V.N. Sorokin: performed acoustic analysis, took part in data processing;
E.S. Romanova: summarized the results, wrote the article.

**ORCID авторов/ORCID of authors**
А.Л. Кожанов/A.L. Kozhanov: https://orcid.org/0000-0002-4822-392X
Л.Г. Кожанов/L.G. Kozhanov: https://orcid.org/0000-0003-2591-0951
В.Н. Сорокин/V.N. Sorokin: https://orcid.org/0000-0002-2311-6650
Е.С. Романова/E.S. Romanova: https://orcid.org/0000-0002-2288-0470

**Конфликт интересов.** Авторы заявляют об отсутствии конфликта интересов.
**Conflict of interest.** The authors declare no conflict of interest.

**Финансирование.** Исследование проведено без спонсорской поддержки.
**Financing.** The study was performed without external funding.

**Информированное согласие.** Все пациенты подписали информированное согласие на участие в исследовании.
**Informed consent.** All patients gave written informed consent to participate in the study.

**Статья поступила:** 08.10.2018. **Принята к публикации:** 09.12.2018.
**Article received:** 08.10.2018. **Accepted for publication:** 09.12.2018.

# Динамика качества жизни у пациентов с раком полости рта, перенесших комбинированное/комплексное лечение, и его клиническая значимость

**А.В. Карпенко[1], Р.Р. Сибгатуллин[1], А.А. Бойко[1], М.Г. Костова[1], О.М. Николаева[1], Е.М. Трунин[2]**

*[1]ГБУЗ «Ленинградский областной онкологический диспансер»; Россия, 191104 Санкт-Петербург, Литейный просп., 37;*
*[2]ФГБОУ ВО «Северо-Западный государственный медицинский университет им. И.И. Мечникова» Минздрава России; Россия, 191015 Санкт-Петербург, ул. Кирочная, 41*

***Контакты:*** *Мариана Георгиевна Костова kostova.90@mail.ru*

***Цель исследования*** *– изучить качество жизни (КЖ) пациентов с плоскоклеточным раком головы и шеи как один из основных критериев эффективности их лечения.*
***Материалы и методы.*** *Проанализированы результаты заполнения опросников EORTC QLQ-C30 (European Organisation for Research and Treatment of Cancer quality of life questionnaire core 30-questions) и QLQ-H&N35 (head and neck cancer-specific module) 33 пациентами в возрасте от 39 до 70 лет с раком полости рта III–IV стадий, у которых было проведено хирургическое лечение с последующей адьювантной лучевой или химиолучевой терапией. Хирургический этап лечения включал шейную диссекцию, удаление первичной опухоли с использованием чрезротового (n = 5) или комбинированного доступа (n = 28). Устранение дефекта осуществляли с применением лоскутов с осевым кровоснабжением (n = 8) или с помощью микрохирургической аутотрансплантации (n = 20). В 5 случаях дополнительный пластический материал не использовали. До начала лечения и через 6–12 мес после него при отсутствии прогрессирования заболевания проводили анкетирование пациентов с помощью опросников EORTC QLQ-C30 и QLQ-H&N35.*
***Результаты.*** *По опроснику EORTC QLQ-C30 отмечена положительная динамика следующих параметров КЖ: общего состояния здоровья, эмоционального функционирования, общего уровня боли, частоты бессонницы и диареи. Оценка по опроснику EORTC QLQ-H&N35 выявила разнонаправленные изменения. Улучшение КЖ наблюдалось по параметрам уровня боли в области головы и шеи, частоты применения анальгетиков, интенсивности ощущения себя больным и степени набора массы тела. КЖ ухудшилось по шкалам выраженности затруднений при публичном приеме пищи, нарушения восприятия вкуса и запаха, наличия вязкой слюны и ксеростомии. Функция глотания имела лишь тенденцию к ухудшению. После применения известных алгоритмов интерпретации изменений КЖ клинически значимыми оказались изменения по параметрам общего состояния здоровья, эмоционального функционирования, общего уровня боли, частоты бессонницы, уровня боли в области головы и шеи, выраженности нарушения восприятия вкуса и запаха, затруднений при открывании рта, наличия вязкой слюны, ксеростомии, частоты приема анальгетиков и степени набора массы тела, причем изменения по шкале выраженности затруднений при открывании рта не достигли уровня статистической значимости.*
***Заключение.*** *Дальнейшее изучение клинической значимости изменений параметров и шкал КЖ, оцениваемых с использованием опросников различного типа, позволило бы составить более ясное представление о степени благополучия пациентов, страдающих от рака полости рта.*

***Ключевые слова:*** *рак полости рта, качество жизни, хирургическое лечение, лучевая терапия, химиотерапия, EORTC QLQ-C30*

***Для цитирования:*** *Карпенко А.В., Сибгатуллин Р.Р., Бойко А.А. и др. Динамика качества жизни у пациентов с раком полости рта, перенесших комбинированное/комплексное лечение, и его клиническая значимость. Опухоли головы и шеи 2018;8(4):39–47.*

DOI: 10.17650/2222-1468-2018-8-4-39-47

## Dynamics of quality of life of head and neck cancer patients after treatment. Clinical significance

***A.V. Karpenko[1], R.R. Sibgatullin[1], A.A. Boyko[1], M.G. Kostova[1], O.M. Nikolayeva[1], E.M. Trunin[2]***

*[1]Leningrad Regional Oncologic Dispensary; 37 Liteyny Ave., Saint Petersburg 191104, Russia;*
*[2]I.I. Mechnikov North-Western State Medical University, Ministry of Health of Russia; 41 Kirochnaya St., Saint Petersburg 191015, Russia*

***The study objective*** *is to evaluate the quality of life as one of the main parameters that determines the effectiveness of treatment of patients with head and neck squamous cell carcinoma.*
***Materials and methods.*** *Thirty-three stage III–IV oral cancer patients aged between 39 and 70 years were asked to fill EORTC QLQ-C30 (European Organisation for Research and Treatment of Cancer quality of life questionnaire core 30-questions) and QLQ-H&N35 (head and neck cancer-specific module) before and 12–18 months after completion of the treatment that consisted of surgery followed by radiation*

*with or without chemotherapy. Surgery included neck dissection with removal of the primary tumor via transoral (n = 5) or combined (n = 28) approach. Reconstruction was performed by primary closure (n = 5), with pedicled (n = 8) or free (n = 20) flaps.*

***Results.*** *According to EORTC QLQ-C30 questionnaire only positive shifts turned out to be statistically significant: general health, emotional function, pain, insomnia and diarrhea. Site-specific EORTC QLQ-H&N35 questionnaire revealed several positive (pain in the head and neck, feeling ill, use of painkillers and weight gain) and negative (public eating, problems with taste and smell, sticky saliva and dry mouth) changes. Applying algorithms for determining clinical significance changed the number and value of several scales and domains. Changes in general health, emotional function, pain, insomnia, pain in the head and neck, taste and smell disorders, mouth opening, sticky saliva, dry mouth, painkillers and weight gain were found to have some clinical relevance. Moreover, for one of them (mouth opening) statistical significance was not reached.*

***Conclusions.*** *Further research of clinical significance of changes and differences in scales and domains that determine and affect quality of life are needed. They will allow to understand more fully problems that every patient with oral cavity cancer tries to cope with.*

***Key words:*** *oral cancer, quality of life, surgery, radiotherapy, chemotherapy, EORTC QLQ-C30*

***For citation:*** *Karpenko A.V., Sibgatullin R.R., Boyko A.A. et al. Dynamics of quality of life of head and neck cancer patients after treatment. Clinical significance. Opukholi golovy i shei = Head and Neck Tumors 2018;8(4):39–47.*

## Введение

Качество жизни (КЖ) и выживаемость – основные показатели эффективности лечения любого онкологического заболевания. Злокачественные опухоли головы и шеи в целом и рак полости рта в частности относятся к тем заболеваниям, при которых вопрос о сохранении КЖ стоит очень остро, так как применение любого из доступных методов лечения неизбежно ухудшает функции глотания, дыхания, речи и/или приводит к появлению косметических изъянов. Все это не может не влиять на жизнь пациента в личном, социальном или профессиональном аспектах.

Наряду с объективным исследованием вышеуказанных функций, которое дает информацию в большей степени для врачей или представителей смежных специальностей, не менее, а может быть, и более важна оценка успешности лечения самим пациентом. Именно поэтому в последние годы исследования КЖ получили столь широкое распространение.

Один из наиболее распространенных инструментов изучения КЖ – опросник Европейской организации по изучению и лечению рака (European Organisation for Research and Treatment of Cancer quality of life questionnaire core 30-questions, EORTC QLQ-C30) [1], который состоит из 30 вопросов, формирующих 5 функциональных шкал и 9 шкал симптомов. Чем больше значение по функциональным шкалам и шкале общего состояния здоровья, тем лучше КЖ, в то время как увеличение значения по шкалам симптомов означает ухудшение КЖ.

EORTC QLQ-H&N35 (head and neck cancer-specific module) [2] разработан для специальной оценки наиболее важных симптомов при опухолях головы и шеи и состоит из 18 шкал симптомов, при этом чем больше значение по шкалам, тем хуже КЖ.

Общеизвестно, что КЖ резко ухудшается непосредственно после окончания лечения плоскоклеточного рака головы и шеи, а затем постепенно улучшается, достигая стабильного уровня, близкого к исходному, через 1 год после завершения терапии [3, 4]. Изучение КЖ может быть организовано по-разному. В одних случаях сравнивают значения КЖ до и после лечения у каждого пациента, включенного в исследование [3–5]. В других случаях учитывают только показатели КЖ пациентов в отдаленном периоде [6, 7], а для сравнения используют усредненные данные КЖ в общей популяции [8].

КЖ представляет собой достаточно сложный интегральный параметр, на который оказывают влияние самые разные факторы: возраст, сопутствующие заболевания, культурные, профессиональные, психологические, личностные характеристики каждого конкретного пациента и многое другое. Все это формирует определенный базовый уровень КЖ, который изменяется после применения того или иного метода противоопухолевого лечения.

Стандартный подход к лечению пациентов с местнораспространенным раком ротовой полости предполагает комбинацию хирургического лечения (в качестве 1-го этапа) и адъювантной лучевой или химиолучевой терапии. Следовательно, противоопухолевое лечение данной категории пациентов характеризуется максимальной агрессивностью и может приводить к значительному ухудшению параметров, определяющих благополучие пациента во всех сферах человеческой жизни. Именно поэтому изучение динамики КЖ на фоне лечения позволяет клиницистам более реалистично оценить его эффективность, рассмотреть результаты своих действий в ином аспекте, определить конкретные проблемы, появляющиеся у пациентов, которые, на первый взгляд, должны быть счастливы сознанием самого факта излечения от серьезного онкологического заболевания. В России существует пробел в изучении КЖ пациентов с плоскоклеточным раком головы и шеи, и настоящая **работа** имеет **целью** хотя бы в малой степени восполнить этот пробел и привлечь внимание к данной проблеме.

### Материалы и методы

В исследование были включены пациенты, соответствовавшие нижеследующим критериям.

1. Диагноз резектабельного плоскоклеточного рака ротовой полости III–IV стадии, по поводу которого проведено хирургическое лечение с последующей адъювантной лучевой или химиолучевой терапией.
2. Наличие заполненных опросников EORTC QLQ-C30 и QLQ-H&N35 в 2 временных точках: 1) после установления диагноза до лечения, 2) в периоде наблюдения не ранее чем через 12–18 мес после окончания противоопухолевой терапии.
3. Отсутствие признаков рецидива заболевания, отдаленных метастазов, 2-й первичной опухоли на момент заполнения опросников в периоде наблюдения.
4. Ментальное и психологическое состояние пациентов, позволяющее им адекватно оценить свое состояние и ответить на вопросы EORTC QLQ-C30 и QLQ-H&N35.

Данным критериям соответствовали 33 пациента (20 мужчин и 13 женщин) в возрасте от 39 до 70 лет (средний возраст 58,15 года). Локализация первичной опухоли: язык – у 17 пациентов, дно полости рта – у 11, десна нижней челюсти – у 3, слизистая оболочка щеки – у 2. Характеристика опухолей по 7-й версии классификации TNM Американского объединенного комитета по изучению рака (American Joint Committee on Cancer TNM staging system) [9] представлена в табл. 1.

**Таблица 1.** *Распространенность опухолей и данные о метастазах в регионарных лимфатических узлах в соответствии с 7-й версией классификации TNM Американского объединенного комитета по изучению рака*

**Table 1.** *Spread of the tumor and regional lymph nodes according to the 7th edition of the American Joint Committee on Cancer TNM staging system*

| Распространенность первичной опухоли<br>Size or direct extent of the primary tumour | Наличие метастазов в регионарных лимфатических узлах<br>Degree of spread to regional lymph nodes | | | |
|---|---|---|---|---|
| | N0 | N1 | N2 | *Всего*<br>*Total* |
| T1 | NA | 1 | 2 | *3* |
| T2 | NA | 2 | 2 | *4* |
| T3 | 1 | 2 | 3 | *6* |
| T4 | 11 | 3 | 6 | *20* |
| *Всего*<br>*Total* | *12* | *8* | *13* | *33* |

Удаление первичной опухоли сопровождалось краевой ($n = 16$) и сегментарной ($n = 4$) резекцией нижней челюсти. Использовали чрезротовой ($n = 5$) и комбинированный ($n = 28$) доступы. Провели 37 модифицированных радикальных шейных диссекций, 1 селективную шейную диссекцию с удалением подкожной жировой клетчатки в области лимфатических узлов I–III уровней и 1 расширенную радикальную шейную диссекцию. С 2 сторон шейную диссекцию выполнили у 6 пациентов. На реконструктивном этапе в 5 случаях осуществили пластику дефекта с использованием местных тканей, в 8 – с применением лоскутов с осевым кровоснабжением (в 6 – подподъязычного лоскута, в 2 – лоскута большой грудной мышцы), в 20 случаях провели микрохирургическую реконструкцию (задействовали переднелатеральный бедренный лоскут – в 15, лучевой лоскут – в 4, малоберцовый кожно-костный лоскут – в 1). Всем пациентам назначена адъювантная лучевая терапия в дозе 60–70 Гр на ложе первичной опухоли и шею билатерально. В 14 случаях облучение дополняли одномоментной химиотерапией (цисплатином – в 13, карбоплатином – в 1).

Для оценки КЖ использовали русскоязычные версии опросников EORTC QLQ-C30 и QLQ-H&N35, данные которых переносили на стандартную шкалу от 0 до 100. Статистическую обработку провели в программе SPSS версии 22.0 (IBM, SPSS Statistics for Windows, США) с применением непараметрического критерия Вилкоксона для связанных выборок. Статистически значимыми признавали различия при $p < 0,05$.

### Результаты

При оценке КЖ по опроснику EORTC QLQ-C30 установлено, что статистически значимыми оказались изменения общего состояния здоровья, эмоционального функционирования, общего уровня боли, частоты бессонницы и диареи (табл. 2). Динамика этих параметров была положительной, статистически значимого ухудшения не наблюдалось.

При оценке КЖ по опроснику EORTC QLQ-H&N35, напротив, выявлены разнонаправленные изменения параметров (табл. 3). Наиболее важным фактором, свидетельствующим об улучшении КЖ, стало снижение уровня боли в области головы и шеи и связанной с ним частоты приема анальгетиков. Возможно, именно снижением интенсивности локального болевого синдрома объясняется и некоторое улучшение питания: 8 (24 %) пациентов смогли набрать массу тела после окончания противоопухолевого лечения, в то время как до лечения это не удавалось ни одному из них. Вместе с тем отметим, что число пациентов, продолжающих терять массу тела, осталось почти неизменным: 17 (51 %) до начала лечения и 15 (45 %) в отдаленном периоде после его окончания. Очевидно, это во многом определяется побочными эффектами лечения: ухудшилось восприятие вкуса и запаха, увеличилась вязкость слюны и выраженность ксеростомии, стал более трудным прием пищи в общественных

**Таблица 2.** *Динамика качества жизни, оцененного при помощи опросника European Organisation for Research and Treatment of Cancer quality of life questionnaire core 30-questions [1] и по методу K. Cocks и соавт. [10]*

**Table 2.** *Changes in the quality of life evaluated by the European Organisation for Research and Treatment of Cancer quality of life questionnaire core 30-questions [1] and using the method of K. Cocks et al. [10]*

| Параметр<br>Scale | Оценка, баллы<br>Assessment | | Число пациентов, абс.<br>Number of patients, abs. | | *p* | Разница, баллы<br>Score difference | Степень клинической значимости изменения качества жизни по Cocks и соавт. (разница, баллы)<br>Degree of clinical significance of quality of life changes according to Cocks et al. (score difference) |
|---|---|---|---|---|---|---|---|
| | до лечения, M ± σ<br>before treatment, M ± σ | после лечения, M ± σ<br>after treatment, M ± σ | с улучшением<br>with improvement | с ухудшением<br>with aggravation | | | |
| **Общее состояние здоровья***<br>**Overall health*** | **47,3 ± 19,5** | **69,4 ± 17,9** | **26** | **2** | **▲0,000**** | **+22,1** | **Средняя (>8)**<br>**Moderate (>8)** |
| Физическое функционирование<br>Physical functioning | 82,5 ± 20,4 | 82,1 ± 14,5 | 9 | 14 | 0,493 | –0,4 | Несущественная<br>Trivial |
| Ролевое функционирование<br>Role functioning | 87,6 ± 17,4 | 86,9 ± 17,5 | 7 | 9 | 0,795 | –0,7 | Несущественная<br>Trivial |
| **Эмоциональное функционирование**<br>**Emotional functioning** | **76,2 ± 19,6** | **85,8 ± 16,8** | **20** | **4** | **▲0,002** | **+9,6** | **Средняя (>8)**<br>**Moderate (>8)** |
| Когнитивная функция<br>Cognitive functioning | 89,5 ± 16,6 | 87,9 ± 21,7 | 6 | 6 | 0,662 | –1,6 | Несущественная<br>Trivial |
| Социальное функционирование<br>Social functioning | 89,9 ± 19,0 | 85,9 ± 21,2 | 5 | 11 | 0,421 | –4,0 | Несущественная<br>Trivial |
| Усталость<br>Fatigue | 29,5 ± 20,6 | 26,2 ± 20,4 | 5 | 10 | 0,190 | –3,3 | Несущественная<br>Trivial |
| Тошнота и рвота<br>Nausea and vomiting | 4,6 ± 13,4 | 1,5 ± 6,4 | 1 | 4 | 0,078 | –3,1 | Несущественная<br>Trivial |
| **Боль**<br>**Pain** | **31,8 ± 24,0** | **18,2 ± 22,2** | **19** | **7** | **▼0,001** | **–13,6** | **Средняя (9–14)**<br>**Moderate (9–14)** |
| Одышка<br>Dyspnoea | 14,1 ± 26,4 | 11,1 ± 21,5 | 5 | 4 | 0,256 | –3,0 | Несущественная<br>Trivial |
| **Бессонница**<br>**Sleep disturbance** | **33,3 ± 32,3** | **22,2 ± 29,7** | **14** | **4** | **▼0,023** | **–11,1** | **Средняя (>9)**<br>**Moderate (>9)** |
| Потеря аппетита<br>Appetite loss | 29,2 ± 31,9 | 20,1 ± 21,9 | 10 | 3 | 0,072 | –9,1 | Слабая (7–13)<br>Minor (7–13) |
| Запор<br>Constipation | 15,1 ± 26,4 | 18,1 ± 27,7 | 5 | 5 | 0,573 | +3,0 | Несущественная<br>Trivial |
| **Диарея**<br>**Diarrhoea** | **8,1 ± 18,7** | **1,0 ± 5,7** | **5** | **0** | **▼0,041** | **–7,1** | **Слабая (3–11)**<br>**Minor (3–11)** |
| Финансовые сложности<br>Financial impact | 21,2 ± 26,1 | 21,1 ± 28,6 | 6 | 7 | 0,810 | –0,1 | Несущественная<br>Trivial |

**Жирным шрифтом выделены статистически значимые изменения.*
***▲ и ▼ – соответственно статистически значимое повышение или снижение.*
**Bold indicates statistically significant changes.*
***▲ and ▼ – a statistically significant increase or decrease, respectively.*

**Таблица 3.** *Динамика качества жизни, оцененного при помощи опросника European Organisation for Research and Treatment of Cancer quality of life questionnaire, head and neck cancer-specific module [2]*

**Table 3.** *Changes in the quality of life evaluated by the European Organisation for Research and Treatment of Cancer quality of life questionnaire, head and neck cancer-specific module [2]*

| Шкала<br>Scale | Оценка, баллы<br>Assessment | | Число пациентов, абс.<br>Number of patients, abs. | | *p* | Разница, баллы<br>Score difference |
|---|---|---|---|---|---|---|
| | до лечения, M ± σ<br>before treatment, M ± σ | после лечения, M ± σ<br>after treatment, M ± σ | с улучшением<br>with improvement | с ухудшением<br>with aggravation | | |
| **Боль в области головы и шеи***<br>**Head and neck pain** | **39,4 ± 22,5** | **17,2 ± 16,2** | **26** | **3** | **▼0,000**** | **–22,2** |
| Нарушения функции глотания<br>Swallowing | 21,7 ± 22,6 | 29,9 ± 23,3 | 9 | 17 | 0,058 | +8,2 |
| *Нарушения восприятия вкуса и запаха*<br>*Senses problems* | *11,6 ± 21,0* | *22,8 ± 20,7* | *6* | *17* | *▲0,024* | *+11,2* |
| Речевые затруднения<br>Speech problems | 13,9 ± 21,7 | 18,0 ± 19,8 | 5 | 10 | 0,172 | +4,1 |
| *Затруднения при публичном приеме пищи*<br>*Trouble with social eating* | *23,5 ± 25,0* | *31,2 ± 23,7* | *8* | *20* | *▲0,030* | *+7,7* |
| Затруднения при социальных контактах<br>Trouble with social contact | 13,6 ± 20,4 | 16,2 ± 19,3 | 8 | 15 | 0,287 | +2,6 |
| Нарушения сексуальной функции<br>Less sexuality | 15,7 ± 23,9 | 14,1 ± 19,1 | 6 | 8 | 0,801 | –1,6 |
| Зубы<br>Teeth | 36,4 ± 34,8 | 40,4 ± 38,9 | 8 | 11 | 0,715 | +4 |
| Затруднения при открывании рта<br>Opening mouth | 20,2 ± 27,6 | 30,3 ± 26,9 | 7 | 14 | 0,208 | +10,1 |
| **Ксеростомия**<br>**Xerostomia** | **13,1 ± 23,5** | **47,9 ± 30,0** | **2** | **23** | **▲0,000** | **+34,8** |
| *Вязкая слюна*<br>*Sticky saliva* | *34,3 ± 31,8* | *49,0 ± 28,9* | *5* | *17* | *▲0,044* | *+14,7* |
| Кашель<br>Coughing | 23,9 ± 30,0 | 20,1 ± 24,9 | 7 | 5 | 0,430 | –3,8 |
| *Ощущение себя больным*<br>*Felt ill* | *32,3 ± 24,3* | *23,1 ± 22,8* | *14* | *6* | *▼0,033* | *–9,2* |
| **Анальгетики**<br>**Pain killers** | **54,5 ± 50,6** | **15,2 ± 36,4** | **13** | **0** | **▼0,000** | **–39,3** |
| Пищевые добавки<br>Nutritional supplements | 3,0 ± 17,4 | 9,1 ± 29,2 | 1 | 3 | 0,317 | +6,1 |
| Назогастральный зонд/гастростома<br>Feeding tube/gastrostomy | 0 ± 0 | 0 ± 0 | 0 | 0 | 1,000 | 0 |
| Потеря массы тела<br>Weight loss | 51,5 ± 50,8 | 45,5 ± 50,6 | 8 | 6 | 0,593 | –6,0 |
| **Набор массы тела**<br>**Weight gain** | **0 ± 0** | **24,2 ± 43,5** | **8** | **0** | **▲0,005** | **+24,2** |

**Жирным шрифтом выделены статистически значимые большие изменения, курсивом – статистически значимые средние изменения. **▲ и ▼ – соответственно статистически значимое повышение или снижение.*

**Bold indicates statistically significant large changes, italic indicate statistically significant average changes. **▲ and ▼ – a statistically significant increase or decrease, respectively.*

местах, хотя функция глотания имела только тенденцию к ухудшению ($p = 0{,}058$). Хотя количество параметров с отрицательными изменениями превосходит таковое с положительными сдвигами, статистически значимое снижение оценки по параметру «ощущение себя больным», по всей видимости, обусловило улучшение оценки общего состояния здоровья по опроснику EORTC QLQ-C30.

### Обсуждение

Сложность интерпретации результатов, полученных с помощью опросников любых типов, обусловлена индивидуальными особенностями отношения человека к своему благополучию, на которое влияет множество факторов – от психологического статуса пациента до культурной среды его обитания. С этой точки зрения динамика КЖ, т. е. оценки пациентом какого-либо конкретного параметра, характеризующего его базовую жизнедеятельность до и после лечения, позволяет более точно прогнозировать последствия определенного метода лечения и более полно информировать пациента о них.

Уровень КЖ пациентов со злокачественными опухолями полости рта до лечения был достаточно низок. Это касалось как общего состояния здоровья, так и выраженности общих и специфических симптомов, таких как боль, нарушение глотания и др. (см. табл. 2, 3). Интересно, что жалобы на «сухой рот» и особенно повышенную вязкость слюны, которые обычно считают следствием лучевой терапии, многие пациенты предъявляли и до начала лечения. Возможно, это объясняется тем, что у большинства пациентов данной серии – у 26 (79 %) из 33 – распространенность опухоли соответствовала индексам T3–T4, что не могло не сказаться на функциях полости рта. Причинами низкого исходного уровня КЖ являются и те хронические заболевания сердечно-сосудистой и дыхательной систем, которые почти всегда сопутствуют плоскоклеточному раку головы и шеи. Общеизвестно, что КЖ резко ухудшается во время лечения и непосредственно после его окончания и постепенно возвращается к исходному уровню через 1 год [3, 11–15]. Исследователи отмечают отсутствие дальнейшего изменения КЖ при динамическом наблюдении. И хотя существуют научные работы, в которых показано улучшение КЖ в более отдаленном периоде после лечения [5], уровень КЖ пациентов в срок, выбранный в нашем исследовании (через 12–18 мес после окончания лечения), представляется стабильным или весьма близким к таковому.

В целом выявленная по опроснику EORTC QLQ-C30 динамика КЖ соответствует данным многих публикаций, возможно, за исключением финансовых сложностей – в большинстве работ указано на ухудшение финансовой ситуации. Однако отличия социально-экономических условий разных стран не позволяют корректно сравнивать значения данного параметра, несомненно, влияющего на благополучие человека.

Предметом дискуссий при оценке КЖ считается определение клинически значимых изменений параметров. Для опросника EORTC QLQ-C30 на основе метаанализа 118 тщательно отобранных исследований разработан механизм такой оценки изменений КЖ [10]. Согласно данному метаанализу клиническая значимость изменения параметров КЖ имеет 4 степени: высокая и средняя (изменение определенно влияет на КЖ), слабая (возможно, имеет значение) и несущественная (не имеет клинического значения). Для каждой из шкал мы вычислили разницу (в баллах) между значениями КЖ до и после лечения, но при этом анализе не смогли четко определить конкретные изменения, соответствующие значительному ухудшению КЖ, для 3 из 5 функциональных шкал (когнитивной, эмоциональной и социальной) и 4 из 9 шкал симптомов (финансовых сложностей, диареи, запора, одышки). Еще более недостижимым оказался порог высокой клинической значимости улучшения КЖ, которая была выявлена только для 1 параметра – уровня боли. Если базировать анализ на алгоритме K. Cocks и соавт. [10] и принимать во внимание только изменения параметров, имеющие высокую или среднюю степень клинической значимости, то таких в опроснике EORTC QLQ-C30 будет лишь 4 из 15: общее состояние здоровья, эмоциональное функционирование, уровень боли и частота бессонницы, причем только по параметру общего состояния здоровья оценка КЖ пациентами значительно превышала оценку, соответствующую средней клинической значимости (см. табл. 2, последний и предпоследний столбцы).

Применение алгоритма K. Cocks и соавт. [10] обнаруживает некоторую ограниченность методов статистики. Так, выявлено статистически значимое улучшение оценки по параметру выраженности диареи. Однако по методу K. Cocks и соавт. [10] это изменение оценивается как не имеющее клинической значимости и мало влияющее на КЖ пациента.

Для опросников, специфичных для опухолей разных локализаций, метода определения клинической значимости изменений КЖ по функциональным шкалам и шкалам симптомов пока не существует. Попытку определить пороги клинической релевантности данных, получаемых при обработке опросника EORTC QLQ-C30, предприняли D. Osoba и соавт., которые сопоставляли эти данные с данными опросника, оценивающего субъективную значимость для пациента каждого параметра в каждом конкретном случае [16]. Они предложили свою градацию изменений параметров КЖ, согласно которой несущественное изменение того или иного параметра КЖ соответствует изменению его на 5–10 баллов, среднее – на 10–20 баллов, значительное – более чем на 20 баллов. Интересно,

что этот более простой метод дает результаты, не слишком отличающиеся от результатов применения алгоритма K. Cocks и соавт.

Несмотря на то что D. Osoba и соавт. предложили свою интерпретацию для опросника EORTC QLQ-C30, изучая КЖ только у пациенток с раком молочной железы, проходящих полихимиотерапию [16], данный подход получил распространение. По крайней мере в одном исследовании авторы применили такой подход к изучению КЖ пациентов, перенесших резекцию гортани [17]. И снова клиническая интерпретация результатов внесла свои коррективы. Изменения только 3 параметров оказались субъективно значимыми, причем по 2 параметрам было улучшение (уменьшение интенсивности болевого синдрома в области головы и шеи и связанное с этим снижение частоты приема анальгетиков, а также набор массы тела), а по 1 – ухудшение (выраженность ксеростомии). Все остальные статистически значимые изменения оказывают только среднее либо даже несущественное влияние на КЖ («ощущение себя больным», например), при этом ухудшение открывания рта, статистически незначимое, оценивается субъективно как изменение, определенно влияющее на КЖ.

Интересно применить такой подход к изменениям функции глотания, поскольку в большинстве публикаций указано на ее выраженное статистически значимое ухудшение [11, 18, 19]. В настоящем исследовании функция глотания имела лишь тенденцию к некоторому ухудшению, а выраженность связанных с ней затруднений при публичном приеме пищи увеличилась статистически значимо. Однако разница с исходным уровнем в 8,2 и 7,7 балла соответственно заставляет отнести оба данных изменения к категории параметров, лишь несущественно влияющих на КЖ пациента по D. Osoba и соавт. Дать объяснение этому феномену можно с учетом стадии опухоли. Так, в исследовании H. Schliephake и соавт. как минимум 55 % (46 из 83) пациентов имели опухоли, соответствующие индексам T1–T2 [11], а в нашей серии 79 % (26 из 33) пациентов имели первичные опухоли, соответствующие индексам T3–T4, что не могло не отразиться на средней исходной оценке функции глотания, нарушение которой было выраженным в настоящем исследовании: 21,7 против 13,9 балла соответственно по опроснику EORTC QLQ-H&N35.

Даже самые современные методы реконструктивной хирургии не позволяют закрывать онкологические дефекты ротовой полости трансплантатами, идентичными ее тканям по морфофункциональным характеристикам, поэтому ухудшение функций полости рта представляется неизбежным. Возможно, при местнораспространенных опухолях изначально имеющееся нарушение глотания обусловливает менее резкий контраст с состоянием этой функции в отдаленном периоде. Имеет значение и локализация опухоли. Так, не выявлено статистически значимого ухудшения функции глотания через 1 год после лечения у пациентов с раком слизистой оболочки щеки [20] – анатомической структуры, которая явно играет менее заметную роль в обработке пищевого комка, чем язык. Наконец, не последним по важности фактором могло стать и существенное уменьшение выраженности боли – практически универсальный феномен при успешном лечении пациентов с раком полости рта, упоминаемый всеми исследователями КЖ. В конечном итоге все положительные значимые изменения параметров КЖ могут быть связаны именно с ослаблением болевого синдрома, что в конечном итоге приводит к существенному улучшению субъективной оценки общего состояния здоровья, на что нельзя не обратить внимание при анализе почти всех современных и ранних исследований [4, 14, 19, 20].

Несомненно, что многие выводы и предположения, высказанные в данной статье, имеют умозрительный характер, чему способствуют как небольшое число пациентов, так и недостаточная доказательная база определения клинической релевантности изменений балльной оценки шкал одного из самых распространенных опросников КЖ. Тем не менее они представляют определенный научный интерес. Во-первых, понимание специфики КЖ в российской культурной и социальной среде (в которой часть параметров не претерпевает значимых изменений, в отличие от других стран) позволяет более четко организовать коммуникацию врача и пациента на дооперационном этапе и, в определенной степени, спрогнозировать функциональный результат лечения. Во-вторых, такой неформальный, немеханистический подход к интерпретации данных, возможно, поможет выявить наиболее острые проблемы, беспокоящие пациента, и индивидуализировать медицинскую и психологическую помощь на этапе реабилитации.

### Заключение

КЖ наряду с другими критериями определяет успешность лечения онкологических заболеваний. Изучение динамики КЖ при применении того или иного метода лечения позволяет медицинскому персоналу более точно представить эффект выбранного лечебного воздействия и сформировать у пациента более реалистичные ожидания. Вместе с тем сложность, комплексность, субъективный характер оценки КЖ обусловливает необходимость разработки более точной, научно обоснованной методики интерпретации данных, получаемых при помощи опросников КЖ.

## ЛИТЕРАТУРА / REFERENCES


1. Aaronson N.K., Ahmedzai S., Bergman B. et al. The European Organization for Research and Treatment of Cancer QLQ-C30: a quality-of-life instrument for use in international clinical trials in oncology. J Natl Cancer Inst 1993;85:365–76. DOI: 10.1093/jnci/85.5.365. PMID: 8433390.
2. Bjordal K., de Graeff A., Fayers P.M. et al. A 12 country field study of the EORTC QLQ-C30 (version 3.0) and the head and neck cancer specific module(EORTC QLQ-H&N35) in head and neck patients. EORTC Quality of Life Group. Eur J Cancer 2000;36(14):1796–807. DOI: 10.1016/s0959-8049(00)00186-6. PMID: 10974628.
3. Hammerlid E., Silander E., Hörnestam L., Sullivan M. Health-related quality of life three years after diagnosis of head and neck cancer – a longitudinal study. Head Neck 2001;23(2):113–25. DOI: 10.1002/1097-0347(200102) 23:2<113::aid-hed1006>3.0.co;2-w. PMID: 11303628.
4. Morton R.P. Studies in the quality of life of head and neck cancer patients: results of a two-year longitudinal study and a comparative cross-sectional cross-cultural survey. Laryngoscope 2003;113(7):1091–103. DOI: 10.1097/ 00005537-200307000-00001. PMID: 12838004.
5. Infante-Cossio P., Torres-Carranza E., Cayuela A. et al. Impact of treatment on quality of life for oral and oropharyngeal carcinoma. Int J Oral Maxillofac Surg 2009;38(10):1052–8. DOI: 10.1016/j.ijom.2009.06.008. PMID: 19596557.
6. Pierre C.S., Dassonville O., Chamorey E. et al. Long-term quality of life and its predictive factors after oncologic surgery and microvascular reconstruction in patients with oral or oropharyngeal cancer. Eur Arch Otorhinolaryngol 2014;271(4):801–7. DOI: 10.1007/ s00405-013-2592-z. PMID: 23771320.
7. Pourel N., Peiffert D., Lartigau E. et al. Quality of life in long-term survivors of oropharynx carcinoma. Int J Radiat Oncol Biol Phys 2002;54(3):742–51. DOI: 10.1016/s0360-3016(02)02959-0. PMID: 12377326.
8. Hinz A., Singer S., Brähler E. European reference values for the quality of life questionnaire EORTC QLQ-C30: results of a German investigation and a summarizing analysis of six European general population normative studies. Acta Oncol 2014;53(7):958–65. DOI: 10.3109/0284186X.2013.879998. PMID: 24456505.
9. International Union Against Cancer (UICC). TNM Classification of Malignant Tumours, 7th edn. Ed. by L.H. Sobin, M.K. Gospodarowicz, Ch. Wittekind. New York: Wiley-Blackwell, 2009.
10. Cocks K., King M.T., Velikova G. et al. Evidence-based guidelines for interpreting change scores for the European Organisation for the Research and Treatment of Cancer Quality of Life Questionnaire Core 30. Eur J Cancer 2012;48(11):1713–21. DOI: 10.1016/j.ejca.2012.02.059. PMID: 22418017.
11. Schliephake H., Jamil M.U. Prospective evaluation of quality of life after oncologic surgery for oral cancer. Int J Oral Maxillofac Surg 2002;31(4):427–33. DOI: 10.1054/ijom.2001.0194. PMID: 12361079.
12. Becker S.T., Menzebach M., Küchler T. et al. Quality of life in oral cancer patients – effects of mandible resection and socio-cultural aspects. J Cranio-maxillofac Surg 2012;40(1):24–7. DOI: 10.1016/j.jcms.2011.01.021. PMID: 21514171.
13. Karnell L.H., Funk G.F., Hoffman H.T. Assessing head and neck cancer patient outcome domains. Head Neck 2000;22(1):6–11. DOI: 10.1002/(sici)1097-0347(200001)22:1<6::aid-hed2>3.0.co;2-p. PMID: 10585599.
14. Rogers S.N., Laher S.H., Overend L., Lowe D. Importance-rating using the University of Washington quality of life questionnaire in patients treated by primary surgery for oral and oropharyngeal cancer. J Craniomaxillofac Surg 2002;30(2):125–32. DOI: 10.1054/jcms.2001.0273. PMID: 12069517.
15. Klug C., Neuburg J., Glaser C. et al. Quality of life 2–10 years after combined treatment for advanced oral and oropharyngeal cancer. Int J Oral Maxillofac Surg 2002;31(6):664–9. DOI: 10.1054/ijom.2002.0301. PMID: 12521326.
16. Osoba D., Rodrigues G., Myles J. et al. Interpreting the significance of changes in health-related quality-of-life scores. J Clin Oncol 1998;16(1):139–44. DOI: 10.1200/JCO.1998.16.1.139. PMID: 9440735.
17. Clasen D., Keszte J., Dietz A. et al. Quality of life during the first year after partial laryngectomy: longitudinal study. Head Neck 2018;40(6):1185–95. DOI: 10.1002/hed.25095. PMID: 29417656.
18. De Graeff A., de Leeuw J.R., Ros W.J. et al. A prospective study on quality of life of patients with cancer of the oral cavity or oropharynx treated with surgery with or without radiotherapy. Oral Oncol 1999;35(1):27–32. DOI: 10.1016/S1368-375(98)00049-9. PMID: 10211307.
19. Rogers S.N., Lowe D., Fisher S.E. et al. Health-related quality of life and clinical function after primary surgery for oral cancer. Br J Oral Maxillofac Surg 2002;40(1):11–8. DOI: 10.1054/bjom. 2001.0706. PMID: 11883963.
20. Mair M.D., Nair S., Nikam S. et al. Longitudinal and cross-sectional assessment of quality of life in surgically treated 225 advanced (T4) buccal mucosa cancers. Oral Surg Oral Med Oral Pathol Radiol 2017;124(6):529–36. DOI: 10.1016/j.oooo.2017.09.006. PMID: 29169511.



**Вклад авторов**

А.В. Карпенко: обзор публикаций по теме статьи, анализ полученных данных, написание текста статьи;
Р.Р. Сибгатуллин: анализ полученных данных;
А.А. Бойко: получение данных для анализа;
М.Г. Костова: обзор публикаций по теме статьи;
О.М. Николаева: получение данных для анализа;
Е.М. Трунин: обзор публикаций по теме статьи.

**Authors' contributions**

A.V. Karpenko: reviewing of publications of the article's theme, analysis of the obtained data, article writing;
R.R. Sibgatullin: analysis of the obtained data;
A.A. Boyko: obtaining data for analysis;
M.G. Kostova: reviewing of publications of the article's theme;

O.M. Nikolayeva: obtaining data for analysis;
E.M. Trunin: reviewing of publications of the article's theme.

**ORCID авторов/ORCID of authors**
А.В. Карпенко/A.V. Karpenko: https://orcid.org/0000-0002-4756-1310
Р.Р. Сибгатуллин/R.R. Sibgatullin: https://orcid.org/0000-0003-3219-4420
А.А. Бойко/A.A. Boyko: https://orcid.org/0000-0003-1400-7775
М.Г. Костова/M.G. Kostova: https://orcid.org/0000-0003-4597-184X
О.М. Николаева / O.M. Nikolayeva: https://orcid.org/0000-0003-3658-4493
Е.М. Трунин/E.M. Trunin: https://orcid.org/0000-0002-2452-0321

**Конфликт интересов.** Авторы заявляют об отсутствии конфликта интересов.
**Conflict of interest.** The authors declare no conflict of interest.

**Финансирование.** Исследование проведено без спонсорской поддержки.
**Financing.** The study was performed without external funding.

**Информированное согласие.** Все пациенты подписали информированное согласие на участие в исследовании.
**Informed consent.** All patients gave written informed consent to participate in the study.

**Статья поступила:** 25.10.2018. **Принята к публикации:** 05.12.2018
**Article received:** 25.10.2018. **Accepted for publication:** 05.12.2018

# Акнеподобная сыпь – кожная токсическая реакция на применение ингибиторов EGFR

**Е.А. Шатохина, Л.С. Круглова**

*ФГБУ ДПО «Центральная государственная медицинская академия» Управления делами Президента РФ; Россия, 121359 Москва, ул. Маршала Тимошенко, 19, стр. 1а*

***Контакты:*** *Евгения Афанасьевна Шатохина e.a.shatokhina@gmail.com*

***Введение.*** *Ингибиторы рецептора эпидермального фактора роста вызывают тяжелые дерматологические нежелательные явления, которые могут стать причиной изменения схемы лечения онкологического заболевания. Тяжесть акнеподобной сыпи, обусловленной специфическим воспалением сально-волосяных фолликулов, зависит от дозы препарата и коррелирует с лучшим ответом на терапию при различных вариантах опухолей. В связи с этим адекватная и эффективная терапия данного побочного явления имеет особое значение.*

***Материалы и методы.*** *Под наблюдением находились 32 пациента с акнеподобной сыпью, которые получали системную антибактериальную терапию доксициклином (по 100 мг 2 раза в сутки в течение 10 дней). Пациенты были распределены по 3 группам в зависимости от препарата, применяемого наружно (такролимус, метронидазол, бетаметазона валерат в комбинации с фузидовой кислотой). Для оценки использовали дерматологический индекс акне и дерматологический индекс качества жизни. Результаты оценивали до начала лечения и при каждом визите пациента, конечная точка наблюдения – через 3 мес.*

***Результаты.*** *Значительный регресс сыпи во всех группах произошел в 1-ю неделю, когда проводилась системная терапия доксициклином. При дальнейшей оценке самый слабый эффект наблюдали при наружном применении такролимуса, более выраженный – при использовании метронидазола, максимальный клинический эффект с наиболее быстрым снижением дерматологического индекса акне и дерматологического индекса качества жизни – при применении комбинации бетаметазона и фузидовой кислоты.*

***Заключение.*** *Системная антибактериальная терапия доксициклином в дозе 100 мг 2 раза в сутки на ранних стадиях развития акнеподобной сыпи I–II степени тяжести дает выраженный эффект и предотвращает ухудшение состояния кожных покровов. Прием доксициклина в комбинации с местным применением крема, содержащего бетаметазона валерат (0,1 %) и фузидовую кислоту (20 %), оказывает наиболее быстрое и выраженное влияние на акнеподобную сыпь I–II степени тяжести по сравнению с другими комбинациями (доксициклин и крем, содержащий такролимус; доксициклин и гель, содержащий метронидазол).*

***Ключевые слова:*** *таргетная терапия, ингибиторы EGFR, нежелательные явления, побочные эффекты, акнеподобная сыпь, доксициклин, такролимус, метронидазол, бетаметазона валерат, фузидовая кислота*

***Для цитирования:*** *Шатохина Е.А., Круглова Л.С. Акнеподобная сыпь – кожная токсическая реакция на применение ингибиторов EGFR. Опухоли головы и шеи 2018;8(4):48–55.*

DOI: 10.17650/2222-1468-2018-8-4-48-55

## Acneiform rash – skin toxic reaction to the use of EGFR inhibitors

***E.A. Shatokhina, L.S. Kruglova***

*Central State Medical Academy, Department for Presidential Affairs of the Russian Federation; Build. 1a, 19 Marshala Timoshenko St., Moscow 121359, Russia*

***Introduction.*** *Inhibitors of the epidermal growth factor receptor cause the heavy dermatological adverse events, which can be the cause of change of the scheme of treatment. Acneiform rash is connected with specific inflammation of hair follicles, its weight depends on a dose of medicine and correlates with the best response to therapy at various options of tumors, in this regard effective correction of this side effect is of particular importance.*

***Materials and methods.*** *There were 32 patients with acneiform rash for observation; they have been divided into 3 groups. All patients received system antibacterial therapy: doxycycline 100 mg 2 times a day 10 days and topical medicines for external therapy, various on the action mechanism (tacrolimus, metronidazole, betamethasone valerate in a combination with fusidic acid). Acne Dermatology Index and Dermatology Life Quality Index were used for assessment. The received results were assesed on each visit of the patient, the final point of observations was in 3 months.*

***Results.*** *The significant regression of rash in all groups was in the 1st week when patients accepted doxycycline per os. Further the weakest response to therapy has shown cream with tacrolimus, the patients using gel with metronidazole has shown bigger effect, the fastest regress of Acne Dermatology Index and Dermatology Life Quality Index was observed in the patients used the combined cream with betamethasone and fusidic acid.*

***Conclusions.*** *The antibacterial therapy by doxycycline 100 mg 2 times a day per os at early stages of development of acneiform rash at the I–II severity gives the expressed effect and prevents deterioration of the skin process. The combined therapy of acneiform rash of the I–II degree including doxycycline with topical cream containing a betamethasone valerate 0.1 % and fusidic acid 20 % renders the fastest and expressed effect in comparison with other combinations: the doxycycline and cream containing tacrolimus; the doxycycline and gel containing metronidazole.*

***Keywords:*** *target therapy, EGFR inhibitors, adverse events, side effects, acneiform rash, doxycycline, tacrolimus, metronidazole, betamethasone valerate, fusidic acid*

***For citation:*** *Shatokhina E.A., Kruglova L.S. Acneiform rash – skin toxic reaction to the use of EGFR inhibitors. Opukholi golovy i shei = Head and Neck Tumors 2018;8(4):48–55.*

## Введение

Понимание механизмов онкогенеза привело к возникновению нового класса препаратов для таргетной терапии, которые приобретают все большее значение в лечении рака. Нарушения функции рецептора эпидермального фактора роста (epidermal growth factor receptor, EGFR) часто сопровождают развитие опухоли и являются важной мишенью противоопухолевой терапии [1]. Ингибиторы EGFR – неотъемлемая составляющая терапевтического арсенала, доступного для лечения колоректального рака, немелкоклеточного рака легкого, рака поджелудочной железы и плоскоклеточного рака головы и шеи. К ним относятся моноклональные антитела (цетуксимаб, панитумумаб и др.) и низкомолекулярные ингибиторы тирозинкиназ (эрлотиниб, гефитиниб и др.).

Преимущество таргетных препаратов заключается в отсутствии некоторых побочных эффектов, характерных для химиотерапии, таких как тошнота, рвота или угнетение кроветворения. Однако они вызывают другие побочные эффекты, из которых наиболее распространены кожные токсические реакции.

Дерматологические побочные эффекты ингибиторов EGFR проявляются более чем у 80 % пациентов, т. е. это наиболее частые токсические реакции, связанные с терапией этими препаратами. Хотя лишь у 20 % пациентов развивается тяжелая реакция (III–IV степени) [1], дерматологическая токсичность отрицательно влияет на качество жизни больных [2] и в конечном итоге может снизить приверженность к противоопухолевому лечению [3]. По некоторым данным, кожная токсическая реакция, связанная с применением ингибиторов EGFR, была причиной снижения дозы у 60 % пациентов и отмены лечения у 32 % [3]. Однако хотя дерматологические проявления токсичности могут изнурять пациента, снижать качество его жизни и требовать изменения схемы лечения, по-видимому, их выраженность коррелирует с эффективностью противоопухолевого лечения.

Кожные токсические реакции на терапию ингибиторами EGFR имеют определенную специфику, которая не наблюдается (или крайне редко наблюдается) при применении обычных противоопухолевых препаратов или других лекарственных средств [4, 5]. В связи с этим важно правильно распознать различные формы кожных токсических реакций и оценить их выраженность, чтобы обеспечить быстрое и эффективное лечение.

Термины, используемые в разных публикациях для обозначения дерматологических побочных эффектов, разнообразны, что обусловливает неточность описаний и указывает на неадекватность диагностических критериев. Например, вызванный ингибиторами EGFR фолликулит упоминается в научной литературе как «сыпь», «акне», «акнеподобная кожная сыпь», «акневидная кожная реакция», «акнеформная сыпь», «угревая сыпь», «макулопапулезная кожная сыпь», «мономорфные пустулезные поражения» [1, 6]. Таким образом, краткое описание различных дерматологических побочных эффектов, наблюдаемых во время лечения ингибиторами EGFR, и классификаций, используемых для оценки их тяжести, важно для определения алгоритма их лечения. Необходима унификация терминологии. Наиболее приемлемым можно считать термин «акнеподобная сыпь», так как в клинической картине преобладает воспаление фолликулов, а его локализация совпадает с себорейными зонами.

## Специфика клинических проявлений акнеподобной сыпи

Акнеподобная сыпь – очень частый дерматологический побочный эффект ингибиторов EGFR, который встречается у каждого 2-го пациента [1, 4, 5, 7]. Для акнеподобной сыпи характерны следующие признаки:

- раннее появление (как правило, в течение первых 2 нед лечения ингибиторами EGFR);
- максимальная интенсивность между 1-й и 4-й неделями лечения ингибиторами EGFR;
- тенденция к спонтанному улучшению при отмене ингибиторов EGFR и к обострению после каждой их инфузии [1, 4–7].

Обострению могут предшествовать эритема и дизестезия в течение нескольких дней [8]. Клиническая картина поражения кожи представлена мономорфными асептическими фолликулярными папулами и пустулами, иногда сливающимися и образующими

воспалительные бляшки [4, 9]. Акнеподобная сыпь часто сопровождается зудом и даже болезненностью [3, 4, 8]. Первоначально затрагиваются участки с высокой плотностью сальных желез (себорейные зоны): центральная часть лица (лоб, щеки, носогубные складки, нос и подбородок) за исключением периорбитальной области, верхняя часть туловища (обычно V-образная зона). Затем сыпь распространяется на кожу головы, затылок, шею, плечи, иногда даже лобковую область [1, 5, 7, 10]. У некоторых пациентов акнеподобная сыпь покрывает все тело, кроме ладоней и подошв, которые никогда не вовлекаются в процесс [5, 7, 11, 12]. Образование корок на месте папул в процессе эволюции сыпи не является признаком инфекции и обусловлено высыханием экссудата на поверхности эпидермиса [4, 9–11]. Затем появляются признаки ксероза, указывающие на нарушение гидролипидного барьера. Мономорфный вид высыпаний и отсутствие себореи позволяют исключить диагноз угревой болезни (акне) [6, 9].

Описан и розацеаподобный вариант акнеподобной сыпи, в клинической картине которого преобладают папулы и пустулы на эритематозном и телеангиоэктатическом фоне [4, 9, 13, 14]. Когда пустулы сочетаются с умеренной себореей и шелушением, клиническая картина напоминает себорейный дерматит [4, 9].

Тяжесть акнеподобной сыпи зависит от дозы ингибитора EGFR [1, 5, 7, 12, 14] и коррелирует с лучшим ответом на терапию при различных видах опухолей [1, 5, 14–20]. Несмотря на то что более чем у 80 % пациентов развиваются кожные токсические реакции умеренной тяжести (I–II степени), не влияющие на летальность [4, 7, 9, 12, 21], акнеподобная сыпь из-за своей локализации (открытые участки тела), а также симптомов (зуд, болезненность) ухудшает качество жизни и может снизить приверженность к терапии [2–4, 7]. Отягощают состояние пациентов воздействие солнечных лучей, лучевая терапия [22], а также недостаточное увлажнение кожи.

Прогностические факторы тяжелого течения акнеподобной сыпи не установлены, но, по данным ряда авторов, молодой возраст может быть фактором риска [4, 23]. Частота развития акнеподобной сыпи и ее тяжесть обычно больше при лечении моноклональными антителами, чем при использовании низкомолекулярных ингибиторов тирозинкиназ [1, 3–5, 7, 9, 12, 22], при этом не обнаружены различия в типах высыпаний и гистологических признаках. Сообщают о более выраженной акнеподобной сыпи преимущественно на лице при лечении моноклональными антителами, особенно цетуксимабом [4, 10, 12, 24]. Среди ингибиторов тирозинкиназ более тяжелую акнеподобную сыпь вызывает эрлотиниб в сравнении с гефитинибом [25].

Импетигинизация – классическое осложнение акнеподобной сыпи, которое иногда трудно дифференцировать клинически от тяжелого течения фолликулита. Чаще оно вызвано вторичным инфицированием *Staphylococcus aureus* или *Streptococcus spp.* на фоне имеющегося дерматоза. Клинически данное осложнение можно заподозрить при изменении течения заболевания: элементы сыпи становятся полиморфными, появляются «медовые» корочки, экскориации из-за зуда, папулы, пустулы. Однако необходимо отметить, что тяжелые, системные кожные инфекции, индуцированные *Staphylococcus aureus*, достаточно редко осложняют акнеподобную сыпь, ассоциированную с терапией ингибиторами EGFR [26].

В настоящее время в клинических исследованиях наиболее часто используется 4-я версия классификации нежелательных эффектов противоопухолевой терапии (Common Terminology Criteria for Adverse Events v. 4.0), разработанная Национальным институтом рака США (National Cancer Institute) [27]. Она подробно описывает побочные эффекты, их выраженность и влияние на повседневную жизнь. Акнеподобная сыпь в классификации имеет 5 степеней тяжести (табл. 1).

Существующие в настоящее время Рекомендации по поддерживающей и сопроводительной терапии (2017) Российского общества клинической онкологии (RUSSCO) в разделе, описывающем лечение дерматологических осложнений противоопухолевой терапии, дают лишь перечень препаратов, которые можно использовать для этой цели, однако не указывают оптимальные комбинации препаратов для каждого вида кожных токсических реакций. Кроме того, в предлагаемом перечне отсутствуют современные комбинированные наружные средства. Не указано и на возможное раннее использование системных антибактериальных препаратов для купирования акнеподобной сыпи и предотвращения ухудшения состояния кожных покровов и вторичного инфицирования [28].

**Цель** настоящего **исследования** – определение эффективности различных схем лечения акнеподобной сыпи I–II степени тяжести у пациентов с кожной токсической реакцией на таргетную противоопухолевую терапию ингибиторами EGFR.

## Материалы и методы

Критерии включения в исследование:
- мужской и женский пол;
- возраст >18 лет;
- терапия ингибиторами EGFR (моноклональными антителами или низкомолекулярными ингибиторами тирозинкиназ) по поводу онкологического заболевания;
- отсутствие до начала противоопухолевой терапии выраженных вульгарных акне или розацеа;
- наличие дерматологической токсической реакции в виде акнеподобной сыпи I–II степени.

**Таблица 1.** *Степени тяжести акнеподобной сыпи в соответствии с 4-й версией классификации нежелательных эффектов противоопухолевой терапии Национального института рака США (адаптировано из [27])*

**Table 1.** *Criteria for rash acneiform grading according to National Cancer Institute Common Terminology Criteria for Adverse Events v. 4.0 (adapted from [27])*

| Степень<br>Grade | Описание<br>Brief definition |
|---|---|
| I | Папулы и/или пустулы, покрывающие <10 % ППТ, сопровождающиеся или не сопровождающиеся зудом или болезненностью<br>Papules and/or pustules covering <10 % BSA, which may or may not be associated with symptoms of pruritus or tenderness |
| II | Папулы и/или пустулы, покрывающие 10–30 % ППТ, сопровождающиеся или не сопровождающиеся кожным зудом или болезненностью; оказывающие отрицательное воздействие на психологическое состояние пациента и социальные контакты; ограничивающие повседневную активность (при приготовлении пищи, покупке продуктов, одежды, использовании телефона и др.)<br>Papules and/or pustules covering 10–30 % BSA, which may or may not be associated with symptoms of pruritus or tenderness; associated with psychosocial impact; limiting instrumental activities of daily living |
| III | Папулы и/или пустулы, покрывающие >30 % ППТ; сопровождающиеся или не сопровождающиеся кожным зудом или болезненностью; ограничивающие повседневную активность при самообслуживании (купании, одевании, принятии пищи и др.); отягощенные местной суперинфекцией, требующей пероральной антибиотикотерапии<br>Papules and/or pustules covering >30 % BSA, which may or may not be associated with symptoms of pruritus or tenderness; limiting self care activities of daily living; associated with local superinfection with oral antibiotics indicated |
| IV | Папулы и/или пустулы, покрывающие любую ППТ; сопровождающиеся или не сопровождающиеся кожным зудом или болезненностью; отягощенные обширной суперинфекцией, требующей внутривенной антибиотикотерапии; жизнеопасные последствия<br>Papules and/or pustules covering any % BSA, which may or may not be associated with symptoms of pruritus or tenderness and are associated with extensive superinfection with intravenous antibiotics indicated; life-threatening consequences |
| V | Смерть<br>Death |

***Примечание.*** *ППТ – площадь поверхности тела.*
***Note.*** *BSA – body surface area.*

Критерии невключения:

– индивидуальная непереносимость антибактериальных препаратов группы тетрациклинов и ингредиентов наружных дерматологических препаратов, применяемых в исследовании;
– инфекционные заболевания и лихорадочные состояния, сахарный диабет, соматические заболевания в стадии декомпенсации, беременность, лактация.

Под наблюдением находились 32 пациента в возрасте от 28 до 62 лет, из них 21 (70 %) женщина и 9 (30 %) мужчин. Всем пациентам по поводу акнеподобной сыпи была назначена системная антибактериальная терапия доксициклином в дозе 100 мг 2 раза в сутки в течение 10 дней. Для проведения местной терапии пациентам назначали различные по механизму действия препараты. С этой целью пациентов методом случайных чисел распределили по 3 группам. Пациенты 1-й группы ($n$ = 10) использовали мазь, содержащую 0,1 % такролимус, 2 раза в день в течение 10 дней, затем 1 раз в день в течение 3 мес (в качестве поддерживающей терапии). Пациентам 2-й группы ($n$ = 11) назначали гель, содержащий 1 % метронидазол, для нанесения 2 раза в день в течение 10 дней, затем 1 раз в день в течение 3 мес. Пациенты 3-й группы ($n$ = 11) применяли крем, содержащий 0,1 % бетаметазона валерат и 20 % фузидовую (фузидиевую) кислоту, в течение 10 дней, затем крем, содержащий только фузидовую кислоту, 1 раз в день в течение 3 мес.

Результаты терапии акнеподобной сыпи оценивали с помощью дерматологического индекса акне (ДИА) [29], характеризующего степень тяжести акне, что позволяет отслеживать ее динамику, и дерматологического индекса качества жизни (Dermatology Life Quality Index, ДИКЖ) [30], отражающего влияние кожного заболевания на качество жизни пациента. Подсчет индексов проводили до начала лечения и при каждом визите пациента – через 1, 2, 3 нед, 1, 2 и 3 мес (конечная точка наблюдений).

Для подсчета ДИА использовали формулу: ДИА = A + B + C + D, где A – коэффициент, отражающий количество комедонов, B – коэффициент, отражающий количество папул, C – коэффициент, отражающий количество пустул, D – коэффициент, отражающий количество узловатых элементов (табл. 2). Интерпретация результатов подсчета: ДИА <5 баллов соответствовал легкой степени тяжести, 6–10 баллов – средней, 11–15 баллов – тяжелой.

Для подсчета ДИКЖ суммировали баллы, полученные при ответе пациента на 10 вопросов. Каждый ответ мог получить оценку от 0 до 3 баллов. Интерпретация результатов подсчета: при ДИКЖ <1 балла считали, что кожное заболевание не влияет на жизнь пациента, 2–5 баллов – оказывает незначительное влияние, 6–10 баллов – умеренное влияние, 11–20 баллов – очень сильное влияние, 21–30 баллов – чрезвычайно сильное влияние.

Анализ данных проводили на персональном компьютере с использованием пакета программ Statistica 10.0. Применяли стандартные методы математической статистики для медицинских исследований: рассчитывали

**Таблица 2.** *Коэффициенты для подсчета дерматологического индекса акне*

**Table 2.** *Acne Dermatology Index coefficients*

| Количество элементов<br>Number of elements | A (Комедоны)<br>(Comedos) | B (Папулы)<br>(Papules) | C (Пустулы)<br>(Pustules) | D (Узловатые элементы)<br>(Nodes) |
|---|---|---|---|---|
| Отсутствуют<br>No | 0 | 0 | 0 | 0 |
| Единичные (<5)<br>Few (<5) | 1 | 1 | 2 | 3 |
| Умеренное количество (6–15)<br>Moderate quantity | 2 | 2 | 3 | 4 |
| Мночисленные (>15)<br>Numerous (>15) | 3 | 3 | 4 | 5 |

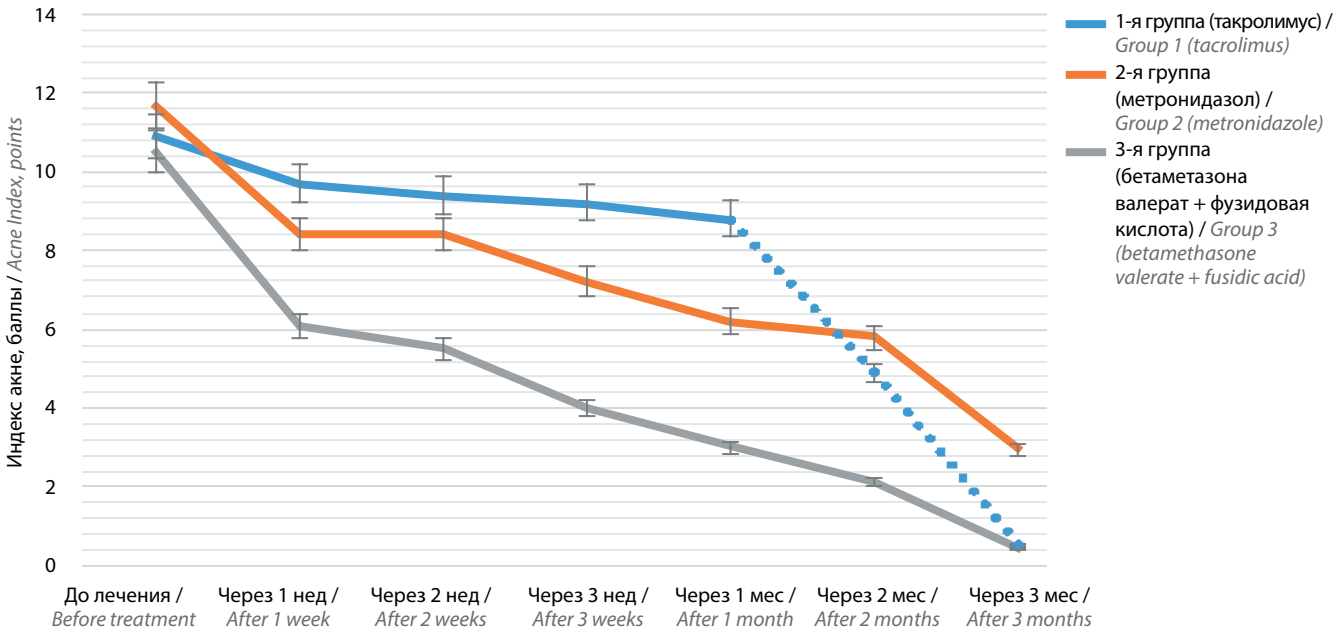


**Рис. 1.** *Динамика дерматологического индекса акне у пациентов с акнеподобной сыпью на фоне лечения ингибиторами EGFR в зависимости от метода наружной терапии (такролимус, метронидазол, бетаметазона валерат + фузидовая кислота)*

**Fig. 1.** *Changes of the Acne Dermatology Index in patients with acne-like rash in response to therapy with EGFR inhibitors depending on the treatment scheme (tacrolimus, metronidazole, betamethasone valerate + fusidic acid)*

среднее арифметическое, среднеквадратичное отклонение, уровень статистической значимости различий.

## Результаты и обсуждение

До проведения терапии акнеподобной сыпи ее степень тяжести оценивалась как I–II по классификации нежелательных эффектов противоопухолевой терапии (Common Terminology Criteria for Adverse Events), ДИА варьировал от 10 до 14 баллов (тяжелая степень).

У пациентов 1-й группы наблюдался наиболее медленный регресс акнеподобной сыпи по сравнению со 2-й и 3-й группами. ДИА на 1-й неделе лечения снизился на 10,9 % и составил 9,72 ± 0,26 балла (исходное значение 10,91 ± 0,21 балла). Через 1 мес лечения ДИА был равен 8,82 ± 0,17 балла, снизившись лишь на 19,1 % ($p$ = 0,01).

Отсутствие выраженного эффекта у пациентов 1-й группы в течение 1 мес заставило изменить схему их лечения на ту, которая применялась в 3-й группе – с использованием крема, содержащего 0,1 % бетаметазона валерат и 20 % фузидовую кислоту. После этого у пациентов 1-й группы удалось достигнуть результатов, сопоставимых с результатами 3-й группы: к 3-му месяцу ДИА снизился на 79,1 % и составил 2,91 ± 0,11 балла ($p$ = 0,01) (рис. 1).

У пациентов 2-й группы результаты лечения были более заметными, но регресс акнеподобной сыпи все же был более медленным, чем у пациентов 3-й группы.

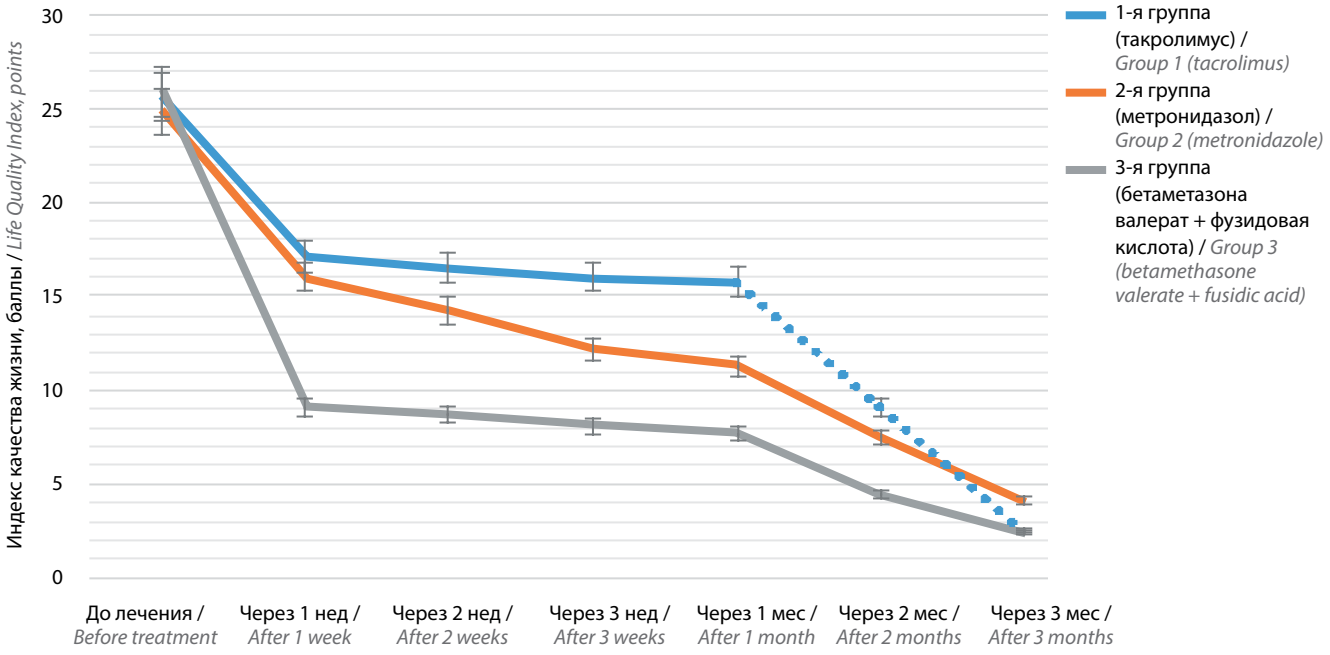


**Рис. 2.** *Динамика дерматологического индекса качества жизни у пациентов с акнеподобной сыпью на фоне лечения ингибиторами EGFR в зависимости от метода наружной терапии (такролимус, метронидазол, бетаметазона валерат + фузидовая кислота)*
**Fig. 2.** *Changes of the dermatology life quality index in patients with acne-like rash in response to therapy with EGFR inhibitors depending on the treatment scheme (tacrolimus, metronidazole, betamethasone valerate + fusidic acid)*

ДИА на 1-й неделе лечения снизился на 28,2 % ($p = 0{,}01$) и составил 8,43 ± 0,18 балла (исходное значение 11,74 ± 0,23 балла). Через 1 мес лечения ДИА уменьшился до 6,28 ± 0,10 балла, т. е. на 46,5 ($p = 0{,}01$), а через 3 мес – до 2,95 ± 0,06 балла, т. е. на 74,9 % ($p = 0{,}01$) (см. рис. 1).

Наиболее выраженная и быстрая положительная динамика клинической симптоматики отмечена у пациентов 3-й группы. Так, уже на 1-й неделе лечения ДИА снизился с 10,51 ± 0,27 до 6,17 ± 0,21 балла (на 41,3 %, $p = 0{,}01$). В дальнейшем динамика была менее интенсивной, но к концу периода наблюдений (3 мес) ДИА составил 0,34 ± 0,05 балла, т. е. уменьшился на 96,8 % ($p = 0{,}01$) (см. рис. 1).

Значения ДИКЖ также свидетельствовали о существенном улучшении состояния пациентов. Выраженный регресс клинических симптомов отразился на активности пациентов и их психоэмоциональном статусе.

В 1-й группе ДИКЖ снизился за 1-ю неделю на 33,2 % ($p = 0{,}01$) и был равен 17,14 ± 1,02 балла (исходное значение 25,63 ± 0,34 балла), что, вероятно, связано с действием применяемого доксициклина в первые 10 дней лечения. Но через 1 мес терапии ДИКЖ оставался на достаточно высоком уровне (15,71 ± 0,12 балла), снизившись на 38,8 % от исходных значений и на 8,4 % от значений 1-й недели терапии. После перевода пациентов этой группы на схему лечения 3-й группы ДИКЖ через 3 мес уменьшился до 2,21 ± 0,15 балла, т. е. на 91,5 % ($p = 0{,}01$).

У пациентов 2-й группы ДИКЖ изменялся более заметно, чем в 1-й группе: снизился с 24,83 ± 0,75 до 16,03 ± 0,21 балла (на 35,4 %) в течение 1-й недели ($p = 0{,}01$); а через 1 мес составил 11,35 ± 0,12 балла ($p = 0{,}01$), уменьшившись на 54,4 %. Через 3 мес лечения во 2-й группе ДИКЖ равнялся 4,17 ± 0,19 балла ($p = 0{,}01$), снизившись на 72,7 % (рис. 2).

Наиболее яркая динамика ДИКЖ, как и ДИА, наблюдалась в 3-й группе, что свидетельствовало о более выраженном клиническом эффекте схемы терапии с применением бетаметазона валерата + фузидовой кислоты. Существенное улучшение в 3-й группе отмечалось уже на 1-й неделе лечения: ДИКЖ составил 9,15 ± 0,27 балла, что в сравнении с исходным значением (25,94 ± 0,31 балла) является снижением на 64,95 % ($p = 0{,}01$). Через 1 мес лечения ДИКЖ снизился на 70,3 % ($p = 0{,}01$) и был равен 7,73 ± 0,24 балла, а через 3 мес – на 90,8 % ($p = 0{,}01$), составив 2,42 ± 0,07 балла (см. рис. 2).

## Заключение

Системная антибактериальная терапия доксициклином в дозе 100 мг 2 раза в сутки на ранних стадиях развития акнеподобной сыпи I–II степени тяжести дает выраженный эффект и предотвращает ухудшение состояния кожных покровов.

Включение в схему лечения акнеподобной сыпи наружных средств усилило эффект системной антибиотикотерапии доксициклином, но в разной степени. Наиболее быстрый и выраженный эффект по сравнению

с другими комбинациями дало применение крема, содержащего 0,1 % бетаметазона валерат и 20 % фузидовую кислоту. Оно привело к наиболее выраженному и быстрому регрессу клинической симптоматики и значительно повысило качество жизни больных.

Менее эффективными оказались схемы лечения, которые включали помимо системной терапии доксициклином лечение гелем, содержащим 1 % метронидазол, и крем, содержащий 0,1 % такролимус, причем последняя схема имела наименьшую эффективность. В связи с недостаточным ответом на терапию через 1 мес лечения пациенты были переведены на схему терапии, включавшую препарат с фузидовой кислотой, в результате чего произошло заметное улучшение клинической картины и показатели сравнялись с итоговыми значениями 3-й группы.

Таким образом, комбинированная терапия акнеподобной сыпи I–II степени доксициклином и кремом, содержащим бетаметазон и фузидовую кислоту, представляется оптимальной для больных, получающих ингибиторы EGFR по поводу онкологического заболевания. Она позволяет не прерывать курс жизненно важной терапии и не снижать дозу ингибиторов EGFR.

Следует отметить, что изучение кожных токсических реакций на таргетную терапию ингибиторами EGFR, их потенциальных последствий и особенностей дифференциальной диагностики важно для онкологов и дерматологов, поскольку помогает определить оптимальную тактику ведения пациентов, а раннее лечение дерматологических нежелательных явлений должно повысить приверженность к терапии ингибиторами EGFR.

## ЛИТЕРАТУРА / REFERENCES


1. Perez-Soler R., Saltz L. Cutaneous adverse effects with HER1/EGFR-targeted agents: is there a silver lining? J Clin Oncol 2005;23(22):5235–46. DOI: 10.1200/JCO.2005.00.6916. PMID: 16051966.
2. Joshi S.S., Ortiz S., Witherspoon J.N. et al. Effects of epidermal growth factor receptor inhibitor-induced dermatologic toxicities on quality of life. Cancer 2010;116(16):3916–23. DOI: 10.1002/cncr.25090. PMID: 20564072.
3. Boone S.L., Rademaker A., Liu D. et al. Impact and management of skin toxicity associated with anti-epidermal growth factor receptor therapy: survey results. Oncology 2007;72(3–4):152–9. DOI: 10.1159/000112795. PMID: 18160805.
4. Segaert S., Van Cutsem E. Clinical signs, pathophysiology and management of skin toxicity during therapy with epidermal growth factor receptor inhibitors. Ann Oncol 2005;16(9):1425–33. DOI: 10.1093/annonc/mdi279. PMID: 16012181.
5. Segaert S., Chiritescu G., Lemmens L. et al. Skin toxicities of targeted therapies. Eur J Cancer 2009;45(Suppl 1):295–308. DOI: 10.1016/S0959-8049(09)70044-9. PMID: 19775626.
6. Perez-Soler R., Delord J.P., Halpern A. et al. HER1/EGFR inhibitor-associated rash: future directions for management and investigation outcomes from the HER1/EGFR inhibitor rash management forum. Oncologist 2005;10(5):345–56. DOI: 10.1634/theoncologist.10-5-345. PMID: 15851793.
7. Robert C., Soria J.C., Spatz A. et al. Cutaneous side-effects of kinase inhibitors and blocking antibodies. Lancet Oncol 2005;6(7):491–500. DOI: 10.1016/S1470-2045(05)70243-6. PMID: 15992698.
8. Burtness B., Anadkat M., Basti S. et al. NCCN Task Force Report: Management of dermatologic and other toxicities associated with EGFR inhibition in patients with cancer. J Natl Compr Canc Netw 2009;7(Suppl 1):S5–21. PMID: 19470276.
9. Jacot W., Bessis D., Jorda E. et al. Acneiform eruption induced by epidermal growth factor receptor inhibitors in patients with solid tumours. Br J Dermatol 2004;151(1):238–41. DOI: 10.1111/j.1365-2133.2004.06026.x. PMID: 15270903.
10. Galimont-Collen A.F., Vos L.E., Lavrijsen A.P. et al. Classification and management of skin, hair, nail and mucosal side-effects of epidermal growth factor receptor(EGFR) inhibitors. Eur J Cancer 2007;43(5):845–51. DOI: 10.1016/j.ejca.2006.11.016. PMID: 17289377.
11. Agero A.L., Dusza S.W., Benvenuto-Andrade C. et al. Dermatologic side effects associated with the epidermal growth factor receptor inhibitors. J Am Acad Dermatol 2006;55(4):657–70. DOI: 10.1016/j. jaad. 2005.10.010. PMID: 17010747.
12. Roé E., Garcia Muret M.P., Marcuello E. et al. Description and management of cutaneous side effects during cetuximab or erlotinib treatments: a prospective study of 30 patients. J Am Acad Dermatol 2006;55(3):429–37.DOI: 10.1016/j.jaad. 2006.04.062. PMID: 16908348.
13. Wacker B., Nagrani T., Weinberg J. et al. Correlation between development of rash and efficacy in patients treated with the epidermal growth factor receptor tyrosine kinase inhibitor erlotinib in two large phase III studies. Clin Cancer Res 2007;13(13):3913–21. DOI: 10.1158/1078-0432.CCR-06-2610. PMID: 17606725.
14. Fernández-Torres R., Martinez Gomez W., Cuevas Santos J. et al. Rosaceiform eruption induced by cetuximab. Eur J Dermatol 2010;20(3):392–3. DOI: 10.1684/ejd. 2010.0900. PMID: 20172848.
15. Wolf M., Swaisland H., Averbuch S. Development of the novel biologically targeted anticancer agent gefitinib: determining the optimum dose for clinical efficacy. Clin Cancer Res 2004;10(14):4607–13. DOI: 10.1158/1078-0432.CCR-04-0058. PMID: 15269131.
16. Peeters M., Siena S., Van Cutsem E. et al. Association of progression-free survival, overall survival, and patient-reported outcomes by skin toxicity and KRAS status in patients receiving panitumumab monotherapy. Cancer 2009;115(7):1544–54. DOI: 10.1002/cncr.24088. PMID: 19189371.
17. Van Cutsem E., Tejpar S., Vanbeckevoort D. et al. Intrapatient cetuximab dose escalation in metastatic colorectal cancer according to the grade of early skin reactions: the randomized EVEREST study. J Clin Oncol 2012;30(23):2861–8. DOI: 10.1200/JCO.2011.40.9243. PMID: 22753904.
18. Senderowicz A.M., Johnson J.R., Sridhara R. et al. Erlotinib/gemcitabine for first-line treatment of locally advanced or metastatic adenocarcinoma of the pancreas. Oncology (Williston Park) 2007;21(14):1696–706. PMID: 18247017.

19. Shepherd F.A., Rodrigues Pereira J., Ciuleanu T. et al. Erlotinib in previously treated non-small-cell lung cancer. N Engl J Med 2005;353(2):123–32. DOI: 10.1056/NEJMoa050753. PMID: 16014882.
20. Perez-Soler R., Chachoua A., Hammond L.A. et al. Determinants of tumor response and survival with erlotinib in patients with non-small-cell lung cancer. J Clin Oncol 2004;22(16):3238–47. DOI: 10.1200/JCO.2004.11.057. PMID: 15310767.
21. Ouwerkerk J, Boers-Doets C Best practices in the management of toxicities related to anti-EGFR agents for metastatic colorectal cancer. Eur J Oncol Nurs 2010;14(4):337–49. DOI: 10.1016/j.ejon.2010.03.004. PMID: 20580896.
22. Bernier J., Bonner J., Vermorken J.B. et al. Consensus guidelines for the management of radiation dermatitis and coexisting acne-like rash in patients receiving radiotherapy plus EGFR inhibitors for the treatment of squamous cell carcinoma of the head and neck. Ann Oncol 2008;19(1):142–9. DOI: 10.1093/annonc/mdm400. PMID: 17785763.
23. Jatoi A., Green E.M., Rowland K.M. Jr et al. Clinical predictors of severe cetuximab-induced rash: observations from 933 patients enrolled in north central cancer treatment group study N0147. Oncology 2009;77(2):120–3. DOI: 10.1159/ 000229751. PMID: 19622902.
24. Cunningham D., Humblet Y., Siena S. et al. Cetuximab monotherapy and cetuximab plus irinotecan in irinotecan-refractory metastatic colorectal cancer. N Engl J Med 2004;351(4):337–45. DOI: 10.1056/NEJMoa033025. PMID: 15269313.
25. Togashi Y., Masago K., Fujita S. et al. Differences in adverse events between 250 mg daily gefitinib and 150 mg daily erlotinib in Japanese patients with non-small cell lung cancer. Lung Cancer 2011;74(1):98–102. DOI: 10.1016/j.lungcan.2011.01.022. PMID: 21377230.
26. Grenader T., Gipps M., Goldberg A. Staphylococcus aureus bacteremia secondary to severe erlotinib skin toxicity. Clin Lung Cancer 2008;9(1):59–60. DOI: 10.3816/CLC.2008.n.010. PMID: 18282360.
27. Common Terminology Criteria for Adverse Events (CTCAE) Version 4.0 Available at: https://evs.nci.nih.gov/ftp1/CTCAE/CTCAE_4.03_2010-06-14_QuickReference_5x7.pdf.
28. Королева И.А., Болотина Л.В., Гладков О.А. и др. Практические рекомендации по лекарственному лечению дерматологических осложнений противоопухолевой лекарственной терапии. Злокачественные опухоли 2017;7(3-S2): 514–23. [Koroleva I.A., Bolotina L.V., Gladkov O.A. et al. Practical recommendations for drug treatment of dermatological complications of anti-cancer drug therapy. Zlokachestvennye opuholi = Malignant tumors 2017;7(3-S2):514–23. (In Russ.)].
29. Кочергин Н.А., Самгин М.А., Монахов С.А., Игнатьев Д. Дерматологический индекс акне. Эстетическая медицина 2004;3(1):62–5. [Kochergin N.A., Samgin M.A., Monakhov S.A., Ignat'ev D. Acne Dermatology Index. Esteticheskaya meditsina = Aesthetic Medicine 2004;3(1):62–5. (In Russ.)].
30. Dermatology Quality of Life Index (DLQI). Available at: http://www.cardiff.ac.uk/dermatology/quality-of-life/dermatology-quality-of-life-index-dlqi/


**Вклад авторов**
Е.А. Шатохина: разработка дизайна исследования, получение данных для анализа, анализ полученных данных, обзор публикаций по теме статьи, написание текста статьи;
Л.С. Круглова: написание текста статьи.
**Authors' contributions**
E.A. Shatokhina: developing the research design, obtaining data for analysis, analysis of the obtained data, reviewing of publications of the article's theme, article writing;
L.S. Kruglova: article writing.


**ORCID авторов/ORCID of authors**
Е.А. Шатохина/E.A. Shatokhina: http:// orcid.org/0000-0002-0238-6563
Л.С. Круглова/L.S. Kruglova: http:// orcid.org/0000-0002-5044-5265


**Конфликт интересов.** Авторы заявляют об отсутствии конфликта интересов.
**Conflict of interest.** The authors declare no conflict of interest.


**Финансирование.** Исследование проведено без спонсорской поддержки.
**Financing.** The study was performed without external funding.


**Информированное согласие.** Все пациенты подписали информированное согласие на участие в исследовании.
**Informed consent.** All patients gave written informed consent to participate in the study.


**Статья поступила:** 26.09.2018. **Принята к публикации:** 08.11.2018
**Article received:** 26.09.2018. **Accepted for publication:** 08.11.2018

# Частота вирусассоциированного рака полости носа и околоносовых пазух в Архангельской области

**М.Ю. Верещагин[1], А.У. Минкин[2], М.В. Макарова[2]**

*[1]ГБУ АО «Архангельский клинический онкологический диспансер»;*
*Россия, 163045 Архангельск, просп. Обводный канал, 145, корп. 1;*
*[2]ФГБОУ ВО «Северный государственный медицинский университет» Минздрава России;*
*Россия, 163000 Архангельск, просп. Троицкий, 51*

***Контакты:*** *Михаил Юрьевич Верещагин vermischell@mail.ru*

***Цель исследования*** *– оценить частоту инфицированности вирусом Эпштейна–Барр (ВЭБ), вирусом герпеса, вирусом папилломы человека (ВПЧ), цитомегаловирусом (ЦМВ) больных раком полости носа и околоносовых пазух в Архангельской области.*
***Материалы и методы****. Обследованы 100 больных, проходивших лечение в ГБУ АО «Архангельский клинический онкологический диспансер» в 2010–2015 гг. Для молекулярно-биологического анализа проводили забор образцов из операционного материала. Из гомогената ткани опухоли выделяли ДНК вирусов. Амплификацию с последующей детекцией ДНК выполняли методом полимеразной цепной реакции.*
***Результаты и заключение.*** *В 36 % выявлена инфицированность ВЭБ, на 2-м месте по частоте – ЦМВ или вирус герпеса 6-го типа – по 21 %. ВЭБ как моноинфекция зафиксирован у 20 %, ВПЧ 16-го типа – у 6 %, в остальных случаях выявлена микст-инфекция: ВЭБ и вирус герпеса 6-го типа – в 2 %, ЦМВ и ВЭБ – в 5 %, ВЭБ, вирус герпеса 1-го и 2-го типов – в 1 %, ВЭБ, ЦМВ и вирус герпеса 6-го типа – в 3 %, ВПЧ 16-го типа, вирус герпеса 1-го и 2-го типов – в 3 %, ВПЧ 6-го и 16-го типов – в 7 %. Ассоциации вирусов не встречались при I стадии опухоли, при II стадии они обнаружены в 1 % случаев, при III стадии – в 11 %, при IV – в 9 %.*
*После специального лечения у 11 (30,5 %) больных, инфицированных ВЭБ, выявлены регионарные метастазы, у 5 (13,9 %) – рецидивы, причем при ассоциации ВЭБ и вируса герпеса 6-го типа отдаленное метастазирование наблюдали в 100 % случаев, при ассоциации ВЭБ, ЦМВ и вируса герпеса 6-го типа рецидив развился в 100 % случаев, а отдаленные метастазы – в 75 %.*

***Ключевые слова:*** *рак полости носа и околоносовых пазух, вирус папилломы человека, вирус Эпштейна–Барр, вирус герпеса, цитомегаловирус*

***Для цитирования:*** *Верещагин М.Ю., Минкин А.У., Макарова М.В. Частота вирусассоциированного рака полости носа и околоносовых пазух в Архангельской области. Опухоли головы и шеи 2018;8(4):56–60.*

DOI: 10.17650/2222-1468-2018-8-4-56-60

## Prevalence of virus-associated cancer of the nasal cavity and paranasal sinuses in the Arkhangelsk Region

***M.Yu. Vereschagin[1], A.U. Minkin[2], M.V. Makarova[2]***

*[1]Arkhangelsk Clinical Oncology Dispensary; Build. 1, 145 Obvodny Kanal Ave., Arkhangelsk 163045, Russia;*
*[2]Northern State Medical University, Ministry of Health of Russia; 51 Troitsky Ave., Arkhangelsk 163000, Russia*

***The study objective*** *is to evaluate the prevalence of Epstein–Barr virus (EBV), herpes virus, human papillomavirus (HPV), and cytomegalovirus (CMV) infection among patients with cancer of the nasal cavity and paranasal sinuses in the Arkhangelsk Region.*
***Materials and methods.*** *We examined surgical specimens from 100 patients treated in the Arkhangelsk Clinical Oncology Dispensary between 2010 and 2015. Tissue homogenates were used for DNA isolation. DNA amplification with subsequent detection was performed using polymerase chain reaction.*
***Results and conclusion.*** *The 36 % of study participants were infected with EBV; the second most common viral pathogens were CMV and human herpes virus type 6 (HHV-6), both found in 21 % of cases. Monoinfection was observed in less than one-third of patients (20 % – EBV, HPV type 16 – 6 %), whereas the remaining participants had mixed infections: EBV + HHV-6 (2 %), CMV + EBV (5 %), EBV + herpes simplex virus types 1 and 2 (HSV-1,2) (1 %), EBV + CMV + HHV-6 (3 %), HPV type 16 + HSV-1,2 (3 %), and HPV type 6 + HPV type 16 (7 %). None of the patients with stage I cancer had mixed infections, whereas participants with stage II, III, and IV cancer demonstrated mixed infections in 1 %, 11 %, and 9 % of cases respectively.*
*After specific treatment, 11 patients (30.5 %) infected with EBV developed regional metastases and 5 patients (13.9 %) had relapses. All patients simultaneously infected with EBV and HHV-6 had distant metastases. Combination of EBV, CMV, and HHV-6 resulted in relapses in 100 % of cases and distant metastasis in 75 % of cases.*

***Key words:*** *cancer of the nasal cavity and paranasal sinuses, human papillomavirus, Epstein–Barr virus, herpes virus, cytomegalovirus*

***For citation:*** *Vereschagin M.Yu., Minkin A.U., Makarova M.V. Prevalence of virus-associated cancer of the nasal cavity and paranasal sinuses in the Arkhangelsk Region. Opukholi golovy i shei = Head and Neck Tumors 2018;8(4):56–60.*

## Введение

Заболеваемость раком полости носа (ПН) и околоносовых пазух (ОНП) в Российской Федерации и за рубежом в настоящее время имеет тенденцию к росту [1]. В последнее десятилетие темп прироста приблизительно составляет 2,1 % в год в России в целом [2] и около 3,6 % в Архангельской области.

Принято считать, что все злокачественные новообразования, в частности рак ПН и ОНП, развиваются на фоне предраковых состояний вследствие бытовых и профессиональных вредностей. К факторам риска относятся работа на вредном производстве, экологически неблагоприятные условия окружающей среды, наличие вредных привычек, иммунодефицита и др. Наряду с этими традиционными факторами в патогенезе злокачественных опухолей возможно участие вирусов. Так, В.Э. Гурцевич и соавт. показали, что более чем у 70 % пациентов рак ПН и ОПН ассоциирован с инфицированием вирусами [3]. Установлено, что такие злокачественные новообразования, как назофарингеальная карцинома, лейомиосаркома, лимфома Беркитта, назальная TNK-клеточная лимфома и др., ассоциированы с вирусом Эпштейна–Барр (ВЭБ) [4–7]. В работе H. zur Hausen (1999) было показано, что более чем в 15 % случаев этиологическими агентами новообразований являются вирусы [8].

Патогенетический механизм развития опухоли включается после того, как вирус проникает в клетки базального слоя эпителия и запускает каскад клеточной пролиферации посредством воздействия на регуляторные механизмы, внедряя свой геном в ДНК клеток человека. Только после открытия этого факта удалось выделить вирус из опухолевой клетки, подтвердив вирусную теорию онкогенеза.

Сегодня для выявления носителей вируса папилломы человека (ВПЧ) и определения его типа применяют полимеразную цепную реакцию (ПЦР) и гибридизацию *in situ* [9]. В настоящее время типировано более 70 разновидностей ВПЧ. Они сходны по геномной организации и различаются лишь по степени гомологичности последовательности полинуклеотидов. Все известные типы ВПЧ найдены в первично-доброкачественных и злокачественных новообразованиях ПН и ОНП. Следует отметить, что каждый тип характеризуется определенной клинической спецификой поражений.

У пациентов с благоприятным течением рака ПН и ОНП, по данным литературы, чаще всего обнаруживают ВПЧ 11-го типа [10], у пациентов с агрессивным течением – ВПЧ 6-го и 8-го типов [7, 9]. Однако существует мнение, что каких-либо корреляций между типами вируса (6-м или 11-м) и тяжестью течения злокачественных опухолей ПН и ОНП нет [6].

Все вышеизложенное обусловило актуальность изучения роли вирусного компонента в онкогенезе злокачественных опухолей ПН и ОНП.

**Цель исследования** – оценить инфицированность ВЭБ, цитомегаловирусом (ЦМВ), вирусами герпеса человека и ВПЧ больных раком ПН и ОНП в Архангельской области.

## Материалы и методы

Объектом исследования стали 100 больных раком ПН и ОНП, проходивших лечение в хирургическом отделении № 3 ГБУ АО «Архангельский клинический онкологический диспансер» в 2010–2015 гг. (46 мужчин, 54 женщины). Минимальный возраст женщин составил 20 лет, мужчин – 42 года, максимальный возраст – соответственно 78 и 79 лет. С учетом малого количества пациентов моложе 49 лет (1 мужчина, 4 женщины) эту группу по возрасту дальше не дробили (табл. 1).

**Таблица 1.** *Распределение пациентов с раком полости носа и околоносовых пазух по полу и возрасту, абс.*

**Table 1.** *Distribution of patients with cancer of the nasal cavity and paranasal sinuses according to their age and gender, abs.*

| Пол<br>Gender | 20–49 лет<br>20–29 years | 50–59 лет<br>50–59 years | 60–69 лет<br>60–69 years | 70–79 лет<br>70–79 years | Всего<br>Total |
|---|---|---|---|---|---|
| Мужчины*<br>Male* | 1 | 3 | 11 | 31 | 46 |
| Женщины<br>Female | 4 | 4 | 12 | 34 | 54 |
| *Всего*<br>*Total* | *5* | *7* | *23* | *65* | *100* |

**Все различия по возрасту между мужчинами и женщинами статистически незначимы (p = 0,07).*

**All differences between men and women were statistically insignificant (p = 0.07).*

Для молекулярно-биологического анализа проводили забор образцов из операционного материала. Из гомогената ткани опухоли выделяли ДНК вирусов с использованием набора реагентов MagNa Pure Compact Nucleic Acid Isolation Kit I–Large Volume на приборе MagNa Pure Compact (Roche, Швейцария). Амплификацию с последующей детекцией ДНК проводили методом ПЦР с гибридизационно-флуоресцентной детекцией в режиме реального времени на термоциклере Rotor Gene 6000 (Qiagen, Германия). Определяли ДНК ВПЧ высокого канцерогенного риска (16, 18, 31, 33, 35, 39, 45, 51, 52, 56, 58, 59-го типов) и низкого канцерогенного риска (6-го и 11-го типов), вируса простого герпеса 1-го и 2-го типов, ЦМВ, ВЭБ и вируса герпеса человека 6-го типа.

Различия между изучаемыми группами были оценены с помощью параметрических (t-критерия Стьюдента для независимых выборок) и непараметрических (U-критерия Манна–Уитни) методов для количественных величин. Статистическая обработка полученных данных проводилась с применением программы SPSS версии 17.0. Различия считали статистически значимыми при $p < 0{,}05$.

## Результаты

Опухоли I–II стадии выявлены у 21 пациента, а распространенные опухоли III–IV стадии – у 79 (табл. 2).

**Таблица 2.** *Распределение пациентов с раком полости носа и околоносовых пазух по стадиям заболевания, n = 100*

**Table 2.** *Distribution of patients with cancer of the nasal cavity and paranasal sinuses according to their tumor stage, n = 100*

| Стадия опухоли<br>Tumor stage | Характеристика опухоли по классификации TNM<br>TNM stage | Число случаев, абс.<br>Number of cases, abs. |
|---|---|---|
| I | T1N0M0 | 5 |
| II | T2N0M0 | 16 |
| III | T2N1M0 | 25 |
| | T3N0M0 | 11 |
| | T3N1M0 | 9 |
| IV | T3N2M0 | 18 |
| | T4N0M0 | 16 |

У 41 пациента диагностировали плоскоклеточный рак, у 16 – веретеноклеточный рак, у 13 – аденокарциному, у 30 – низкодифференцированный рак. При морфологическом исследовании установлено, что в 31 случае злокачественный процесс возник на фоне ранее предшествовавшего полипозного риносинусита. Метастастатическое поражение регионарных лимфоузлов (Ib – III уровней) было выявлено у 12 больных при первичном обращении.

Вирусологическая характеристика образцов приведена в табл. 3. В 36 % случаев обнаружен ВЭБ, на 2-м месте по частоте – инфицирование ЦМВ или вирусом герпеса человека 6-го типа – по 21 % соответственно. ВЭБ как моноинфекция был выявлен у 20 %, ВПЧ 16-го типа – у 6 %, в остальных случаях встречались микст-инфекции в следующих сочетаниях: ВЭБ и вирус герпеса человека 6-го типа – в 2 %, ЦМВ и ВЭБ – в 5 %, ВЭБ, вирус простого герпеса 1-го и 2-го типов – в 1 %, ВЭБ, ЦМВ и вирус герпеса человека 6-го типа – в 3 %, ВПЧ 16-го типа, вирус простого герпеса 1-го и 2-го типов – в 3 %, комбинация ВПЧ 6-го и 16-го типов – в 7 %. Ассоциации вирусов при I стадии рака не встречались, при II стадии определены в 1 случае, при III стадии – в 11, при IV – в 9.

**Таблица 3.** *Результаты исследования образцов ткани опухоли методом полимеразной цепной реакции, n = 100*

**Table 3.** *Results of polymerase chain reaction for tumor tissue samples, n = 100*

| Результат<br>Result | Число случаев, абс.<br>Number of cases, abs. |
|---|---|
| Вирус папилломы человека 16-го типа (высокого канцерогенного риска)<br>Human papillomavirus type 16 (high oncogenic risk) | 11 |
| Вирус простого герпеса 1-го и 2-го типов<br>Herpes simplex virus types 1 and 2 | 5 |
| Вирус герпеса человека 6-го типа<br>Human herpes virus type 6 | 21 |
| Цитомегаловирус<br>Cytomegalovirus | 21 |
| Вирус Эпштейна–Барр<br>Epstein–Barr Virus | 36 |
| Вирусы не обнаружены<br>No viruses detected | 6 |

После специального лечения регионарные метастазы наблюдались у 11 (30,5 %) больных, инфицированных ВЭБ, рецидивы – у 5 (13,9 %) таких пациентов, причем самые агрессивные формы злокачественных опухолей ПН и ОНП диагностированы при ассоциации нескольких вирусов. Так, при ассоциации ВЭБ и вируса герпеса человека 6-го типа отдаленное метастазирование наблюдали в 100 % случаев, при ассоциации ВЭБ, ЦМВ и вируса герпеса человека 6-го типа рецидивы также регистрировали в 100 % случаев, а отдаленные метастазы – в 75 %, причем летальность в течение 1 года после проведения курса лечения среди таких пациентов превышала 50 %. ВПЧ чаще выявляли у пациентов без рецидивов и отдаленных метастазов ($n = 9$).

### Обсуждение и заключение

Потенциальный риск онкогенеза несут ассоциации ВПЧ с вирусом простого герпеса, ЦМВ и ВЭБ. Анализ взаимосвязи носительства ВПЧ и ВЭБ с клинико-морфологическими показателями у больных раком ПН и ОНП позволил установить, что частота выявления ВПЧ составляет примерно 20,4 % [6], что соответствует полученным нами данным.

Диапазон типов ВПЧ, обнаруженных в опухолевой ткани, взаимосвязан со стадией заболевания [4]. При III стадии рака ПН и ОНП наблюдался более широкий спектр типов ВПЧ, чем при II стадии. В нашем исследовании у 20 из 21 пациента с микст-инфекциями зарегистрирована III или IV стадия заболевания.

У 9 (20,5 %) пациентов была выявлена инфицированность эпителия ПН и ОНП ВПЧ 6-го типа. По данным литературы, у пациентов, инфицированных этим типом вируса, риск развития рака увеличивается в 8 раз [10].

Роль ВПЧ как мощного канцерогена, тропного к слизистой оболочке полости рта, W. Kruaysawat и соавт. исследовали методом ПЦР в 102 образцах (81 – плоскоклеточная карцинома, 21 – гиперплазия слизистой оболочки ПН). ВПЧ был выявлен в 49 % случаев. ВПЧ 18-го типа обнаружили только в карциномах, в то время как ВПЧ 16-го типа – чаще в папилломатозных гиперплазиях и гораздо реже в карциномах [11]. Эти данные соответствуют полученным нами результатам, поэтому мы считаем, что положение о роли инфицированности вирусами в развитии рака полости рта справедливо и для рака ПН и ОНП.

В ходе настоящего исследования была выявлена достаточно высокая частота развития морфологически установленного рака ПН и ОНП на фоне инфицирования вирусами (94 %), однако в связи с малочисленностью пациентов, включенных в нашу выборку, для окончательного подтверждения выявленной взаимосвязи требуются дальнейшие исследования.

## ЛИТЕРАТУРА / REFERENCES


1. Злокачественные новообразования в России в 2015 году (заболеваемость и смертность). Под ред. А.Д. Каприна, В.В. Старинского, Г.В. Петровой. М.: МНИОИ им. П.А. Герцена, 2017. С. 17–22. [Malignant tumors in Russia in 2012 (morbidity and mortality). Ed. by A.D. Kaprin, V.V. Starinsky, G.V. Petrova. Moscow: MNIOI im. P.A. Gertzena, 2017. Pp. 17–22. (In Russ.)].
2. Злокачественные новообразования в России в 2012 году (заболеваемость и смертность). Под ред. А.Д. Каприна, В.В. Старинского, Г.В. Петровой. М.: МНИОИ им. П.А. Герцена, 2014. С. 11–53. [Malignant tumors in Russia in 2012 (morbidity and mortality). Ed. by A.D. Kaprin, V.V. Starinsky, G.V. Petrova. Moscow: MNIOI im. P.A. Gertzena, 2014. Pp. 11–53. (In Russ.)].
3. Гурцевич В.Э., Степина В.Н., Сенюта Н.Б. и др. Гуморальный иммунный ответ к вирусу Эпштейна–Барр в диагностике рака носоглотки (обзор литературы и 30-летний опыт собственных исследований). Вестник РОНЦ им. Н.Н. Блохина 2011;22(2):20–30. [Gurtsevich V.E., Stepina V.N., Senyuta N.B. et al. Humoral immune response to Epstein–Barr virus in diagnostics of nasopharyngeal carcinoma (review of references and 30-year experience of own studies). Vestnik RONC im. N.N. Blokhina = Journal of N.N. Blokhin Russian Cancer Research Center 2011;22(2):20–30. (In Russ.)].
4. Гурцевич В.Э., Сенюта Н.Б., Кондратова В.Н. и др. Диагностическая значимость уровней ДНК и антител к капсидному антигену вируса Эпштейна–Барр в плазме крови больных раком носоглотки в неэндемическом регионе. Успехи молекулярной онкологии 2015;2(2):56–62. [Gurtsevich V.E., Senyuta N.B., Kondratova V.N. et al. Diagnostic significance of DNA and antibodies against capsid antigens of anti-Epstein–Barr virus antibodies levels in blood plasma of nasopharyngeal carcinoma patients from non-endemic region. Uspekhi molekulyarnoy onkologii = Advances in Molecular Oncology 2015;2(2):56–62. (In Russ.)]. DOI: 10.17650/2313-805X.2015.2.2.56-62.
5. Arvin A., Campadelli-Fiume G., Mocarski E. et al. Human Herpesviruses: biology, therapy, and immunoprophylaxis. Cambridge: Cambridge University Press, 2007. Pp. 987–1001.
6. Gale N., Poljak M., Kambic V. et al. Nasal papillomatosis: molecular, histopathological, and clinical evaluation. Virchows Arch 1994;425(3):291–5.
7. Gu A.D., Zeng M.S., Qian C.N. The criteria to confirm the role of Epstein–Barr virus in nasopharyngeal carcinoma initiation. Int J Mol Sci 2012;13(10):13737–47. DOI: 10.3390/ijms131013737. PMID: 23202978.
8. Zur Hausen H. Viruses in human cancer. Eur J Cancer 1999;35(14):1878–85. PMID: 10711230.
9. Cho W.C. Nasopharyngeal carcinoma: molecular biomarker discovery and progress. Mol Cancer 2007;6:1. DOI: 10.1186/1476-4598-6-1. PMID: 17199893.
10. Brennan B. Nasopharyngeal carcinoma. Orphanet J Rare Dis 2016;1:23. DOI: 10.1186/1750-1172-1-23. PMID: 16800883.
11. Kruaysawat W., Aekplakorn W., Chapman R.S. Survival time and prognostic factors of oral cancer in Ubon Ratchathani Cancer Center. J Med Assoc Thai 2010;93(3):278–84. PMID: 20420101.

**Вклад авторов**
М.Ю. Верещагин: получение данных для анализа, анализ полученных данных, обзор публикаций по теме статьи, написание текста статьи;
А.У. Минкин: разработка дизайна исследования;
М.В. Макарова: статистический анализ полученных данных, обзор публикаций по теме статьи, редактирование текста статьи.
**Authors' contributions**
M.Yu. Vereschagin: obtaining data for analysis, analysis of the obtained data, reviewing of publications of the article's theme, article writing;
A.U. Minkin: developing the research design;
M.V. Makarova: statistical analysis of the obtained data, reviewing of publications of the article's theme, editing of the article.

**ORCID авторов/ORCID of authors**
М.Ю. Верещагин/M.Yu. Vereschagin: https://orcid.org/0000-0002-2781-1802
А.У. Минкин/A.U. Minkin: https://orcid.org/0000-0001-7384-6734
М.В. Макарова/M.V. Makarova: https://orcid.org/0000-0002-9144-3901

**Конфликт интересов.** Авторы заявляют об отсутствии конфликта интересов.
**Conflict of interest.** The authors declare no conflict of interest.

**Финансирование.** Исследование проведено без спонсорской поддержки.
**Financing.** The study was performed without external funding.

**Статья поступила:** 27.09.2018. **Принята к публикации:** 29.11.2018.
**Article received:** 27.09.2018. **Accepted for publication:** 29.11.2018.

# Амелобластическая карцинома нижней челюсти (клинический случай)

**М.М. Давудов[1], Ч.Р. Рагимов[1], А.А. Ахундов[2], В.К. Аликулиев[1], Д.А. Сафаров[2], Ш.Ш. Османов[3], В.З. Доброхотова[4]**

*[1]Азербайджанский медицинский университет; Азербайджанская Республика, AZ 1022 Баку, ул. Бакиханова, 23;*
*[2]ФГБУ «Национальный медицинский исследовательский центр онкологии им. Н.Н. Блохина» Минздрава России; Россия, 115478 Москва, Каширское шоссе, 24;*
*[3]Частная клиника Baku City Hospital; Азербайджанская Республика, AZ 1078 Баку, ул. Чеменземинли, 18;*
*[4]ФГАОУ ВО Первый Московский государственный медицинский университет им. И.М. Сеченова Минздрава России; Россия, 119991 Москва, ул. Большая Пироговская, 2, стр. 4*

***Контакты:** Магомед Мирабдуллаевич Давудов mahammad_davud@mail.ru*

***Цель исследования** – описать клинический случай амелобластомы нижней челюсти.*
***Материалы и методы.** Больная 30 лет обратилась с основной жалобой на припухлость в правой половине нижней челюсти, которая возникла 8 мес назад и медленно увеличивалась. Никаких других симптомов, таких как боль, анестезия или парестезия, не наблюдалось, жалоб на затрудненное глотание, открывание рта, нарушения речи, лихорадку, озноб или потерю веса пациентка не предъявляла. На ортопантомограмме визуализирована выраженная многоячеистая резорбция тела нижней челюсти справа. При компьютерной томографии обнаружено кистозное образование в области тела нижней челюсти справа. Инцизионная биопсия позволила поставить гистопатологический диагноз амелобластической карциномы. Проведена сегментарная резекция нижней челюсти; для восстановления ее целостности установлена реконструктивная пластина. Выполнена селективная шейная лимфодиссекция в зонах Ia и Ib.*
***Результаты.** Спустя 1 год после операции результаты с эстетической и функциональной точки зрения признаны удовлетворительными.*
***Заключение.** В представленном клиническом случае отмечалась типичная для амелобластической карциномы агрессивность течения с обширным локальным разрушением кости. Широкое иссечение первичной опухоли и селективная шейная диссекция без радиотерапии обеспечили безрецидивное течение заболевания на период наблюдения.*

***Ключевые слова:** амелобластома, амелобластическая карцинома, нижняя челюсть, реконструктивная операция, шейная лимфодиссекция*

***Для цитирования:** Давудов М.М., Рагимов Ч.Р., Ахундов А.А. и др. Амелобластическая карцинома нижней челюсти (клинический случай). Опухоли головы и шеи 2018;8(4):61–7.*

DOI: 10.17650/2222-1468-2018-8-4-61-67

## Ameloblastic carcinoma of lower jaw (case report)

***M.M. Davudov[1], Ch.R. Rahimov[1], A.A. Akhundov[2], V.K. Alikuliev[1], D.A. Safarov[2], Sh.Sh. Osmanov[3], V.Z. Dobrokhotova[4]***

*[1]Azerbaijan Medical University; 23 Bakikhanov St., Baku AZ 1022, Azerbaijan;*
*[2]N.N. Blokhin National Medical Research Center of Oncology, Ministry of Health of Russia; 24 Kashirskoe Shosse, Moscow 115478, Russia;*
*[3]Baku City Hospital; 18 Chamanzeminli St., Baku AZ 1078, Azerbaijan;*
*[4]I.M. Sechenov First Moscow State Medical University, Ministry of Health of Russia; Build. 4, 2 Bol'shaya Pitogovskaya St., Moscow 119991, Russia*

***The study objective** is to report a case of mandibular ameloblastoma.*
***Materials and methods.** A 30-year-old female patient presented with swelling of the right mandibular region that appeared 8 months ago and has been slowly increasing. The patient had no other symptoms, such as pain, anesthesia, paresthesia, difficulty swallowing, mouth opening, speech disorders, fever, chills, or weight loss. Orthopantomography revealed pronounced bone resorption in the right portion of the mandibular body. Computed tomography showed a cystic cavity in this area. After incisional biopsy, the patient was diagnosed with ameloblastic carcinoma. We performed segmental mandibular resection and installed a reconstructive plate to restore mandibular integrity. We also performed selective cervical lymph node dissection (levels Ia and Ib).*
***Results.** One year postoperatively, the results were considered aesthetically and functionally satisfactory.*
***Conclusion.** We observed an aggressive disease phenotype with extensive localized bone destruction, typical of ameloblastic carcinoma. Extensive excision of the primary tumor and selective cervical lymph node dissection without radiotherapy ensured a relapse-free period during patient's follow up.*

***Key words:** ameloblastoma, ameloblastic carcinoma, mandible, reconstructive surgery, cervical lymph node dissection*

***For citation:*** *Davudov M.M., Rahimov Ch.R., Akhundov A.A. et al. Ameloblastic carcinoma of lower jaw (case report). Opukholi golovy i shei = Head and Neck Tumors 2018;8(4):61–7.*

## Введение

Амелобластома – опухоль челюсти, возникающая из зубных эмбриональных зачатков (эпителиальной выстилки одонтогенной кисты, зубной пластинки, эмалевого органа, стратифицированного плоского эпителия полости рта, смещенных эпителиальных остатков) [1]. Она характеризуется медленным ростом, безболезненностью и локальной агрессивностью. Амелобластомы составляют 1–3 % от всех случаев опухолевых и кистозных поражений челюстей [2]. Они встречаются чаще в нижней челюсти, преимущественно в области моляров [3, 4]. Единственный эффективный метод лечения амелобластом – хирургическое удаление. Однако даже при тщательном выскабливании кист в течение первых 5 лет после первичной операции более чем в 50 % случаев происходят рецидивы [3].

Злокачественные варианты амелобластом наблюдаются исключительно редко. Термины «злокачественная амелобластома» и «амелобластическая карцинома» в прошлом были взаимозаменяемыми. В настоящее время принято считать, что злокачественная амелобластома склонна метастазировать при отсутствии признаков злокачественности по данным гистологического исследования [5–7], тогда как амелобластическая карцинома имеет гистологические признаки злокачественности независимо от наличия или отсутствия метастазов [5, 6, 8]. В литературе описано более 3600 случаев злокачественной амелобластомы [9] и только 60 случаев амелобластической карциномы [10].

Амелобластическая карцинома – агрессивная злокачественная эпителиальная одонтогенная опухоль, имеющая плохой прогноз. Эти опухоли наблюдаются одинаково часто у пациентов разного возраста и пола [6, 7]. Примерно в 2/3 случаев они развиваются в нижней челюсти, в 1/3 – в верхней челюсти [11]. Для них характерны быстрый рост, боль, изъязвление слизистой оболочки, подвижность зубов в области поражения, выраженная резорбция кости в виде кисты [1, 5].

Редкость этой патологии не позволяет сегодня статистически обосновать правильность того или иного подхода к лечению. Это станет возможным после накопления достаточного клинического материала, поэтому мы полагаем, что наш клинический опыт также будет способствовать решению данной проблемы.

## Клиническое наблюдение

***Больная Б.,*** *30 лет, обратилась с основной жалобой на припухлость в правой половине нижней челюсти, возникшую 8 мес назад. В течение этого времени опухоль медленно увеличивалась; никаких других симптомов, таких как боль, анестезия или парестезия, пациентка не отмечала. Больная не предъявляла жалоб на сложности при глотании, открывании рта и на нарушение речи, а также на общее соматическое состояние (лихорадку, озноб или потерю веса).*

*Клиническое обследование выявило асимметрию лица за счет припухлости размером примерно 6 × 3 см в области нижней челюсти справа. Поверхность образования гладкая, кожа собирается в складки; слизистая оболочка полости рта над опухолью не изменена (рис. 1). Регионарные лимфатические узлы не пальпируются.*

*На ортопантомограмме обнаружена выраженная многоячеистая резорбция в области тела нижней челюсти справа (рис. 2). При компьютерной томографии визуализирована киста в области тела нижней челюсти справа (рис. 3).*

*Для верификации диагноза выполнили инцизионную биопсию области поражения в полости рта. Гистопатологический диагноз – амелобластическая карцинома.*

*Результаты гистологического исследования определили тактику лечения, которая заключалась в удалении первичной опухоли и проведении селективной шейной лимфодиссекции. Под общей эндоназальной анестезией сформировали хирургический доступ путем проведения подчелюстного разреза. Нижнюю челюсть скелетировали, а затем, отступив 1,5 см от рентгенологических границ опухоли, выполнили ее сегментарную резекцию (рис. 4). После этого осуществили селективную шейную лимфодиссекцию в зонах Ia и Ib.*

*После фиксации челюстей в ортогнатическом прикусе установлена реконструктивная пластина для восстановления целостности нижней челюсти (рис. 5).*

**Рис. 1.** *Внешний вид пациентки при первичном осмотре. Асимметрия лица за счет припухлости в области нижней челюсти справа (а); слизистая оболочка полости рта над опухолью не изменена (б)*

**Fig. 1.** *Patient's appearance at the primary examination. Facial asymmetry due to swelling of the right mandibular region (a); no changes in the oral mucosa covering the tumor (б)*

**Рис. 2.** *Ортопантомография. Резорбция нижней челюсти справа в области моляров*
**Fig. 2.** *Orthopantomography. Right-sided mandibular resorption in the area of molars*

*Макропрепарат пораженной опухолью нижней челюсти был отправлен на гистопатологическое исследование, при котором были выявлены признаки амелобластической карциномы. Резекционный край был негативным, в регионарных лимфатических узлах опухолевых клеток не обнаружено (рис. 6).*

*Спустя 1 год после операции пациентка прошла контрольное клиническое и рентгенологическое обследование. Результаты с эстетической и функциональной точки зрения признаны удовлетворительными (рис. 7).*

## Обсуждение

Все авторы отмечают, что амелобластические карциномы чаще встречаются в нижней челюсти, однако

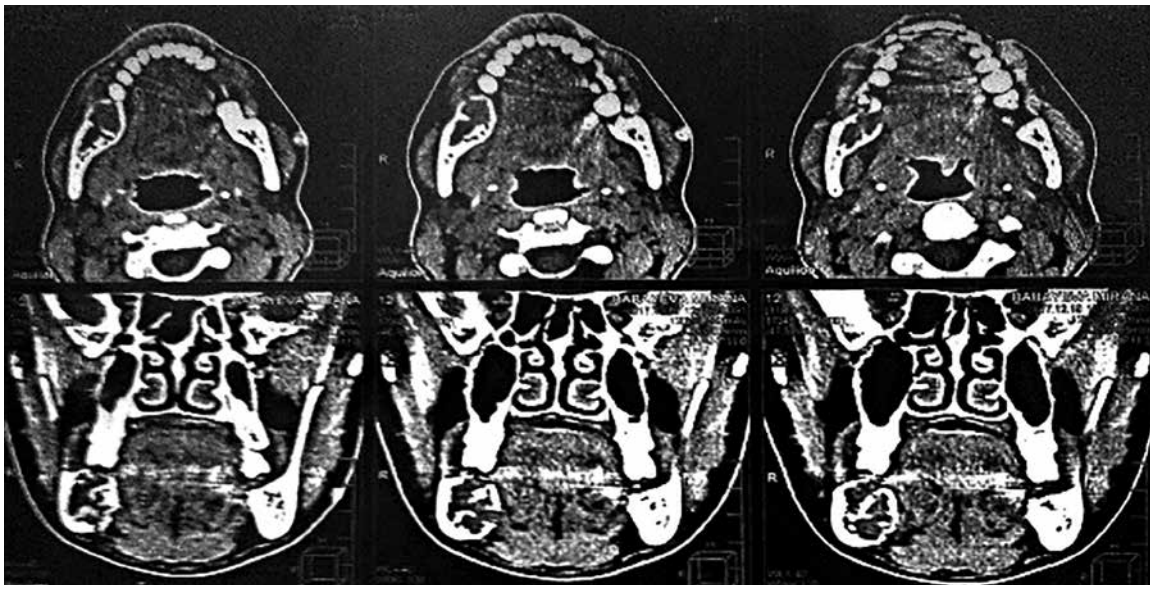

**Рис. 3.** *Компьютерная томография. Кистозная полость в области тела нижней челюсти справа*
**Fig. 3.** *Computed tomography. Cystic cavity located in the right portion of the mandibular body*

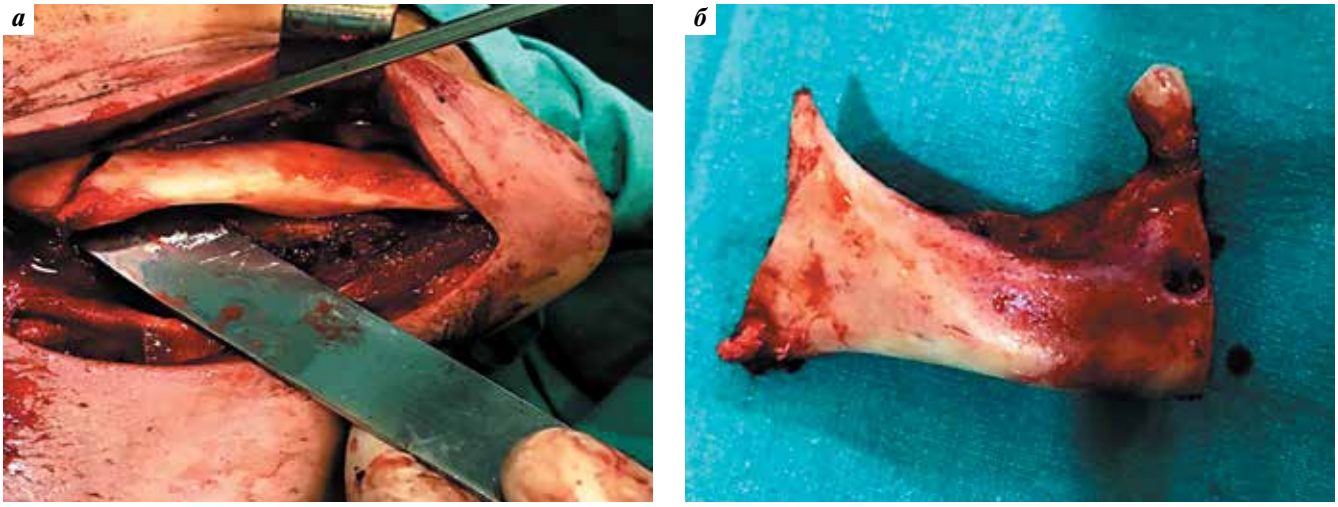


**Рис. 4.** *Сегментарная резекция нижней челюсти: а – интраоперационная фотография; б – удаленный фрагмент челюсти*
**Fig. 4.** *Segmental mandibular resection: a – intraoperative photo; б – removed mandibular fragment*

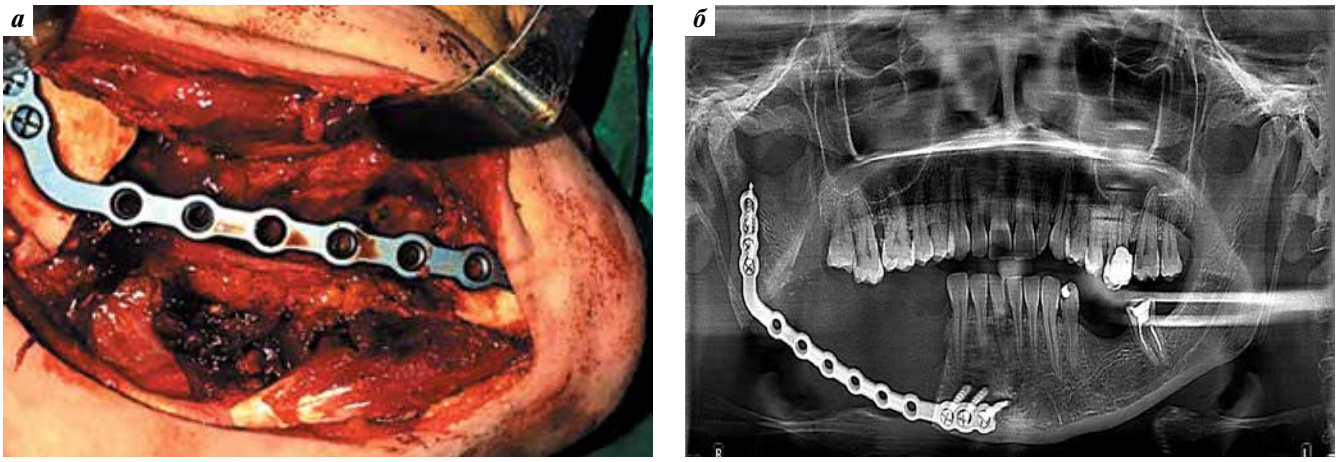


**Рис. 5.** *Установлена реконструктивная пластина для восстановления целостности нижней челюсти: а – интраоперационная фотография; б – ортопантомография*
**Fig. 5.** *A reconstructive plate was installed to restore mandibular integrity: a – intraoperative photo; б – orthopantomography*

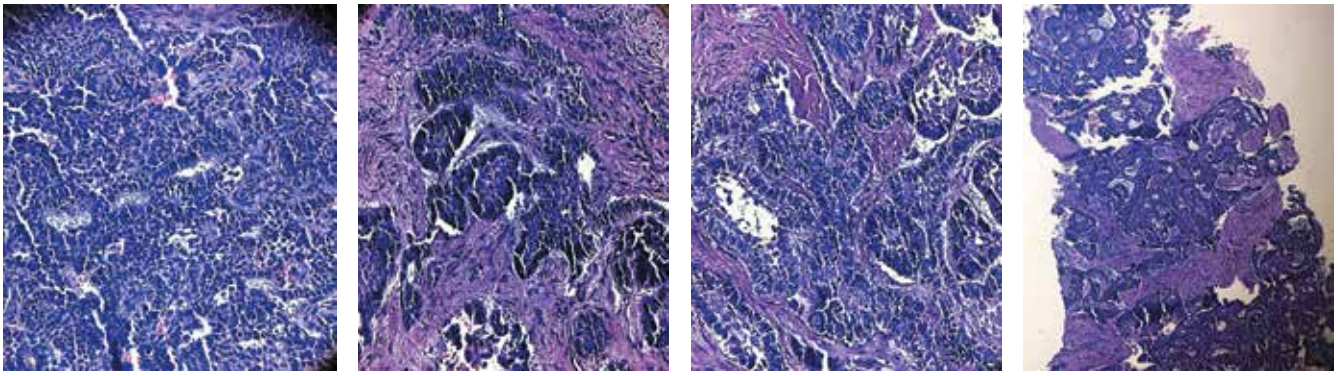

**Рис. 6.** *Гистологическое исследование. Амелобластическая карцинома. Окраска гематоксилином и эозином. ×200. В грубой коллагенотипной фиброзной строме обнаружены фолликулоподобные структуры эпителиального компонента, характерные для малигнизации*
**Fig. 6.** *Histological examination. Ameloblastic carcinoma. Hematoxilin and eosin. ×200. Follicular-like structures of the epithelial component (characteristic of malignancy) were found in the rough collagenotypic fibrous stroma*

данные литературы об этиологии этой редкой карциномы противоречивы. Все еще ведутся дискуссии по вопросу о том, развивается ли этот тип карциномы из амелобластомы или представляет собой эпителиальную опухоль, возникающую *de novo* [6, 10, 12, 13]. Имеются данные о том, что амелобластические карциномы могут возникнуть вследствие злокачественной трансформации долговременного доброкачественного поражения, которое подверглось нескольким хирургическим вмешательствам [14]. Описаны случаи, в которых после нескольких операций по поводу рецидивов амелобластом были выявлены цитологические признаки злокачественности в первичном очаге. Авторы считают, что фактором озлокачествления были повторные травмы при хирургическом вмешательстве [6, 15, 16]. Распространение заболевания может наблюдаться и после длительной ремиссии. E.H. Laughlin наблюдал пациентов со злокачественной амелобластомой, у которых временной интервал между постановкой первоначального диагноза и появлением метастазов составил 9 лет. Однако медиана выживаемости после возникновения метастазов составляла всего 2 года [17].

При гистопатологическом исследовании амелобластической карциномы выявляют амелобластоматозную дифференцировку, т. е. ее клетки напоминают клетки амелобластомы, однако в них обнаруживают признаки злокачественности, цитологической атипии. Клинически она может представлять собой кистозное поражение с признаками доброкачественности или иметь агрессивное течение с быстрым ростом, болями, тризмом и дисфонией, изъязвлением покрывающих тканей, выраженной резорбцией кости, подвижностью зубов. Наличие тризма и дисфонии связано с разрушением кортикальной пластинки челюсти и прорастанием в окружающие мягкие ткани. Метастазы обычно появляются в шейных лимфатических узлах [7]. Клиницистам необходимо знать эти отличительные признаки амелобластической карциномы.

В установлении диагноза важную роль играет компьютерная томография, в том числе с трехмерной реконструкцией. На томограмме опухоль выглядит как

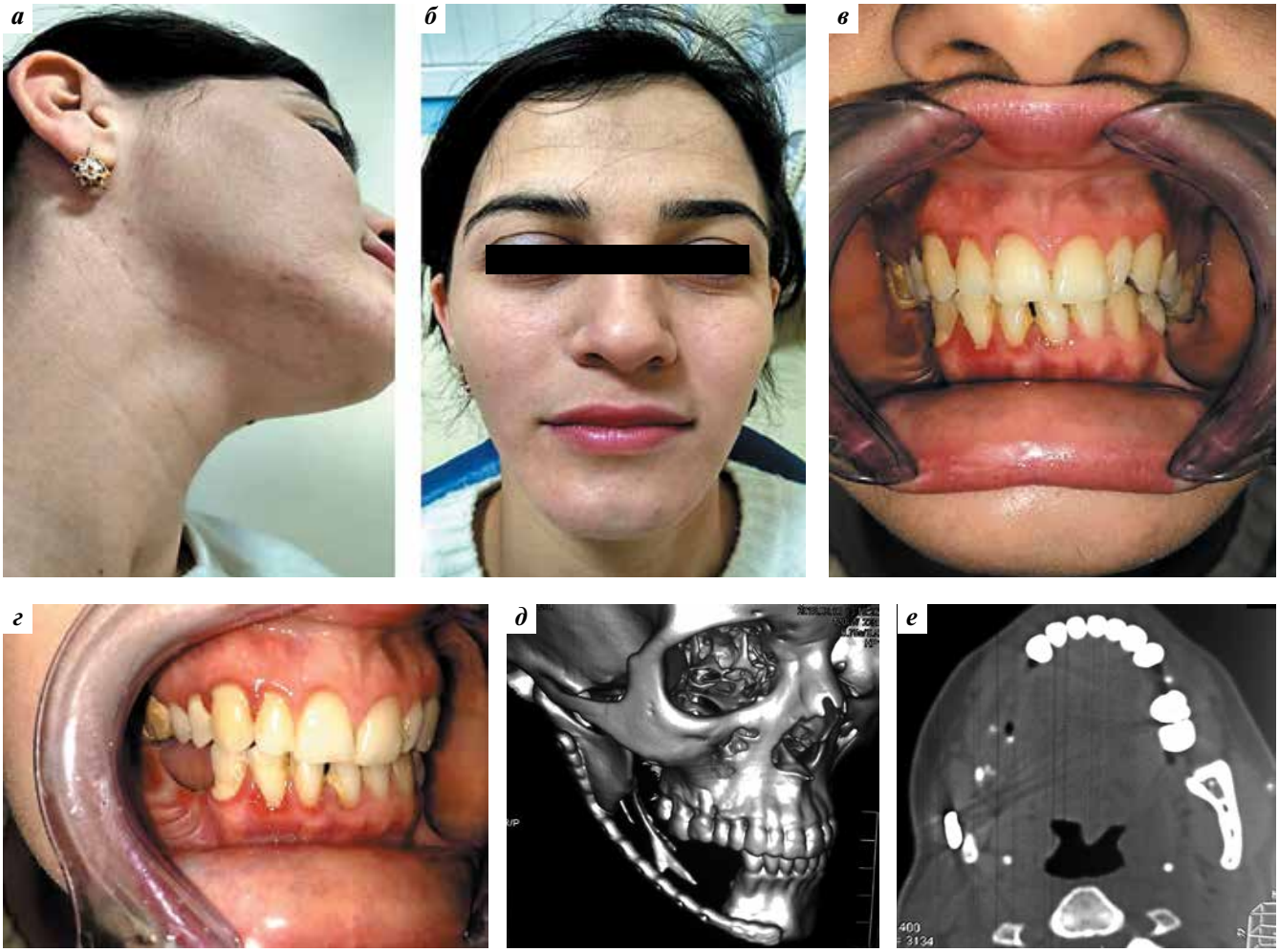


**Рис. 7.** *Результаты операции через 1 год: а – кожный шов; б – оценка симметрии лица; в, г – состояние ротовой полости; д, е – компьютерная томография: трехмерная реконструкция (д), горизонтальная проекция (е)*

**Fig. 7.** *Results of surgery 1 year postoperatively: а – skin suture; б – assessment of facial symmetry; в, г – condition of the oral cavity; д, е – computed tomography: 3D reconstruction (д), horizontal projection (е)*

остеолитический процесс – в виде одно- или многоячеистых полостей. При рецидивировании типичной амелобластомы, злокачественной амелобластомы и амелобластической карциномы следует тщательно исследовать регионарные лимфатические узлы [18–20].

Амелобластическую карциному следует дифференцировать с плоскоклеточной карциномой, в частности базалоидным ее вариантом, по следующим признакам: голографический тип опухолевых клеток, наличие звездчатого ретикулума и характерная кистозная дегенерация гнезд. Диагноз краниофарингиомы может быть также рассмотрен при дифференциальной диагностике, в первую очередь из-за ее хорошо известного сходства с одонтогенной неоплазией и частично из-за расположения в основании черепа [5].

Амелобластическая карцинома требует более агрессивного подхода, чем другие разновидности амелобластом. Большинство авторов ратуют за широкое хирургическое иссечение тканей за клинико-рентгенологическими границами опухоли, но расходятся во мнениях по поводу применения лучевой терапии [6].

В лечении амелобластических карцином хирургическая резекция считается методом выбора. Удаление опухоли *en bloc* с отступом на 1–2 см от ее рентгенологических границ – наиболее целесообразный хирургический подход для обеспечения безрецидивной выживаемости. При таком подходе локальные рецидивы встречаются менее чем в 15 % [20].

Разногласия относительно лучевой терапии обусловлены тем, что обычная амелобластома является радиорезистентной опухолью [21]. Нет никаких хорошо документированных доказательств истинной радиочувствительности амелобластических карцином, при этом авторы, ввиду внутрикостного расположения этих карцином, сомневаются в эффективности лучевой терапии [10, 22, 23]. Однако C.H. Atkinson и соавт. ретроспективно рассмотрели 10 случаев амелобластом, подвергшихся облучению, и пришли к выводу, что

амелобластома не является по своей природе радиорезистентной опухолью. Авторы особенно рекомендуют лучевую терапию в тех случаях, когда полное хирургическое удаление было технически трудным. Рекомендуемые дозы облучения составляют 3000–5000 Гр [24].

Химиотерапия как первичная терапия при амелобластических карциномах при отсутствии метастазов неэффективна [25]. Однако при отдаленных метастазах некоторые авторы отмечают целесообразность использования цисплатина, адриамицина, циклофосфамидов, метотрексата или лейковорина для адъюватной терапии [20, 26].

### Заключение

В представленном нами клиническом случае амелобластическая карцинома нижней челюсти характеризовалась типичной для данной опухоли агрессивностью и обширным локальным разрушением. Широкое иссечение первичной опухоли и селективная шейная диссекция без радиотерапии обеспечили безрецидивное течение заболевания.

## ЛИТЕРАТУРА / REFERENCES


1. Avon S.L., McComb J., Clokie C. Ameloblastic carcinoma: case report and literature review. J Can Dent Assoc 2003;69(9):573–6. PMID: 14653932.
2. Small I.A., Waldron C.A. Ameloblastoma of the jaws. Oral Surg Oral Med Oral Pathol 1955;8(3):281–97. DOI: 10.1016/0030-4220(55)90350-9. PMID: 14356722.
3. Reichart P.A., Philipsen H.P., Sonner S. Ameloblastoma: biological profile of 3677 cases. Eur J Cancer B Oral Oncol 1995;31B(2):86–99. DOI: 10.1016/0964-1955(94)00037–5. PMID: 7633291.
4. Kim S.G., Jang H.S. Ameloblastoma: a clinical, radiographic, and histopathologic analysis of 71 cases. Oral Surg Oral Med Oral Pathol Oral Radiol Endod 2001;91(6):649–53. DOI: 10.1067/moe.2001.114160. PMID: 11402276.
5. Ozlugedik S., Ozcan M., Basturk O. et al. Ameloblastic carcinoma arising from anterior skull base. Skull base 2005;15(4):269–72. DOI: 10.1055/s-2005-918621. PMID: 16648889.
6. Slootweg P.J., Müller H. Malignant ameloblastoma or ameloblastic carcinoma. Oral Surg Oral Med Oral Pathol 1984;57(2):168–76. DOI: 10.1016/0030-4220(84)90207-X. PMID: 6366686.
7. Corio R.L., Goldblatt L.I., Edwards P.A., Hartman K.S. Ameloblastic carcinoma: a clinicopathologic study and assessment of eight cases. Oral Surg Oral Med Oral Pathol 1987;64(5):570–6. DOI: 10.1016/0030-4220(87) 90063–6. PMID: 3313152.
8. Elzay RP. Primary intraosseous carcinoma of the jaws: review and update of odontogenic carcinomas. Oral Surg Oral Med Oral Pathol 1982;54(3):299–303. DOI: 10.1016/0030-4220(82)90099-8. PMID: 6957827.
9. Batsakis J.G., McClatchey K.D. Ameloblastoma of the maxilla and peripheral ameloblastomas. Ann Otol Rhinol Laryngol 1983;92(5 Pt 1):532. DOI: 10.1177/000348948309200526. PMID: 6625456.
10. Kruse A.L., Zwahlen R.A., Grätz K.W. New classification of maxillary ameloblastic carcinoma based on an evidence-based literature review over the last 60 years. Head Neck Oncol 2009;1:31. DOI: 10.1186/1758-3284-1-31. PMID: 19674470.
11. Lolachi C.M., Madan S.K., Jacobs J.R. Ameloblastic carcinoma of the maxilla. J Laryngol Otol 1995;109(10):1019–22. DOI: 10.1017/S0022215100131925. PMID: 7499939.
12. Cizmecý O., Aslan A., Onel D., Demiryont M. Ameloblastic carcinoma ex ameloblastoma of the mandible: case report. Otolaryngol Head Neck Surg 2004;130(5):633–4. DOI: 10.1016/j.otohns.2003.11.012. PMID: 15138432.
13. Weber B.P., Kempf H.G., Mayer R., Braunschweig R. [Ectopic teeth in the area of the paranasal sinuses (In German)]. HNO 1993;41(6):317–20. PMID: 8365919.
14. Kramer I.R., Pindborg J.J., Shear M. The WHO histological typing of odontogenic tumours: a commentary on the second edition. Cancer 1992;70(12):2988–94. DOI: 10.1002/1097-0142(19921215) 70:12<2988::AID-CNCR2820701242>3.0.CO;2-V. PMID: 1451083.
15. Daramola J.O., Abioye A.A., Ajagbe H.A., Aghadiuno P.U. Maxillary malignant ameloblastoma with intraorbital extension: report of case. J Oral Surg 1980;38(3):203–6. PMID: 6928185.
16. Madiedo G., Choi H., Kleinman J.G. Ameloblastoma of the maxilla with distant metastases and hypercalcemia. Am J Clin Pathol 1981;75(4):585–91. PMID: 7223720.
17. Laughlin E.H. Metastasizing ameloblastoma. Cancer 1989;64(3):776–80. DOI: 10.1002/1097-0142(19890801) 64:3<776::AID-CNCR2820640335>3.0.CO;2-8. PMID: 2663133.
18. Schafer D.R., Thompson L.D., Smith B.C., Wenig B.M. Primary ameloblastoma of the sinonasal tract: a clinicopathologic study of 24 cases. Cancer 1998;82(4):667–74. DOI: 10.1002/(SICI)1097-0142 (19980215)82:4<667::AID-CNCR8>3.0.CO;2-I. PMID: 9477098.
19. Woo S.B., Smith-Williams J.E., Sciubba J.J., Lipper S. Peripheral ameloblastoma of the buccal mucosa: case report and review of the English literature. Oral Surg Oral Med Oral Pathol 1987;63(1):78–84. DOI: 10.1016/0030-4220(87)90344-6. PMID: 3468468.
20. Datta R., Winston J.S., Diaz-Reyes G. et al. Ameloblastic carcinoma: report of an aggressive case with multiple bony metastases. Am J Otolaryngol 2003;24(1):64–9. DOI: 10.1053/ajot.2003.15. PMID: 12579485.
21. Gardner D.G. Radiotherapy in the treatment of ameloblastoma. Int J Oral Maxillofac Surg 1988;17(3):201–5. DOI: 10.1016/S0901-5027(88)80033-X. PMID: 3135350.
22. Hall J.M., Weathers D.R., Unni K.K. Ameloblastic carcinoma: an analysis of 14 cases. Oral Surg Oral Med Oral Pathol Oral Radiol Endod 2007;103(6):799–807. DOI: 10.1016/j.tripleo.2006.11.048. PMID: 17448710.
23. Gardner D.G. Ameloblastomas in cats: a critical evaluation of the literature and the addition of one example. J Oral Pathol Med 1998;27(1):39–42. DOI: 10.1111/j.1600-0714.1998.tb02089.x. PMID: 9466734.
24. Atkinson C.H., Harwood A.R., Cummings B.J. Ameloblastoma of the jaw: a reappraisal of the role of megavoltage irradiation. Cancer 1984;53(4):869–73. DOI: 10.1002/1097–0142(19840215) 53:4<869::AID-CNCR2820530409>3.0.CO;2-V. PMID: 6420036.

25. Pandya N.J., Stuteville O.H. Treatment of ameloblastoma. Plast Reconstr Surg 1972;50(3):242–8. DOI: 10.1097/00006534-197209000-00008. PMID: 4115148.
26. Ramadas K., Jose C.C., Subhashini J. et al. Pulmonary metastasis from ameloblastoma of the mandible treated with cisplatin, adriamycin and cyclophosphamide. Cancer 1990;66(7):1475–9. DOI: 10.1002/1097-0142(19901001)66:7<1475::AID-CNCR2820660707>3.0. CO;2-D. PMID: 2207999.

**Вклад авторов**
М.М. Давудов: проведение операции;
Ч.Р. Рагимов: разработка дизайна исследования;
А.А. Ахундов: обзор публикаций по теме статьи;
В.К. Аликулиев: написание текста статьи;
Ш.Ш. Османов: выполнение патогистологического исследования;
Д.А. Сафаров: получение данных для анализа;
В.З. Доброхотова: анализ полученной информации.
**Authors' contributions**
M.M. Davudov: performing surgery;
Ch.R. Rahimov: developing the research design;
A.A. Akhundov: reviewing of publications of the article's theme;
V.K. Alikuliev: article writing;
Sh.Sh. Osmanov: pathohistological examination;
D.A. Safarov: obtaining data for analysis;
V.Z. Dobrokhotova: analysis of the obtained data.

**ORCID авторов/ORCID of authors**
А.А. Ахундов/A.A. Akhundov: https://orcid.org/0000-0002-9543-990X
Д.А. Сафаров/D. A. Safarov: https://orcid.org/0000-0003-2793-5597

**Конфликт интересов.** Авторы заявляют об отсутствии конфликта интересов.
**Conflict of interest.** The authors declare no conflict of interest.

**Финансирование.** Исследование проведено без спонсорской поддержки.
**Financing.** The study was performed without external funding.

**Информированное согласие.** Пациент подписал информированное согласие на публикацию своих данных.
**Informed consent.** The patient gave written informed consent to the publication of his data.

**Статья поступила:** 28.11.2018. **Принята к публикации:** 14.12.2018.
**Article received:** 28.11.2018. **Accepted for publication:** 14.12.2018.

# Перспективы оказания нейропсихологической помощи пациентам со злокачественными новообразованиями орофарингеальной зоны

**Г.А. Ткаченко[1], Е.И. Скворцова[2]**

*[1]ФГБУ «Национальный медицинский исследовательский центр онкологии им. Н.Н. Блохина» Минздрава России; Россия, 115478 Москва, Каширское шос., 24;*
*[2]ФГАОУ ВО Первый Московский государственный медицинский университет им. И.М. Сеченова Минздрава России; Россия, 119991 Москва, ул. Большая Пироговская, 2, стр. 4*

***Контакты:*** *Галина Андреевна Ткаченко mitg71@mail.ru*

*Статья посвящена проблеме ухудшения когнитивных функций после лечения злокачественных новообразований орофарингеальной зоны. Рассмотрены факторы, препятствующие объективному исследованию когнитивных функций у данного контингента больных, этиологические факторы когнитивных нарушений, а также их влияние на качество жизни пациентов.*

***Ключевые слова:*** *когнитивные функции, нейропсихологическая реабилитация, опухоли орофарингеальной зоны, нейропсихологическая диагностика*

***Для цитирования:*** *Ткаченко Г.А., Скворцова Е.И. Перспективы оказания нейропсихологической помощи пациентам со злокачественными новообразованиями орофарингеальной зоны. Опухоли головы и шеи 2018;8(4):68–70.*

DOI: 10.17650/2222-1468-2018-8-4-68-70

**Outlooks on neuropsychological rehabilitation of patients with oropharyngeal cancer**

***G.A. Tkachenko[1], E.I. Skvortsova[2]***

*[1]N.N. Blokhin National Medical Research Center of Oncology, Ministry of Health of Russia; 24 Kashirskoe Shosse, Moscow 115478, Russia;*
*[2]I.M. Sechenov First Moscow State Medical University, Ministry of Health of Russia; Build. 4, 2 Bol'shaya Pitogovskaya St., Moscow 2119991, Russia*

*This article discusses the problem of cognitive function deterioration in patients with oropharyngeal cancer after treatment. We describe the main factors impeding objective evaluation of cognitive functions in these patients, etiologic factors of cognitive disorders, and the impact on the quality of life.*

***Key words:*** *cognitive functions, neuropsychological rehabilitation, oropharyngeal tumors, neuropsychological diagnostics*

**For citation:** *Tkachenko G.A., Skvortsova E.I. Outlooks on neuropsychological rehabilitation of patients with oropharyngeal cancer. Opukholi golovy i shei = Head and Neck Tumors 2018;8(4):68–70.*

## Введение

Современные методы лечения злокачественных новообразований орофарингеальной зоны значительно увеличивают продолжительность жизни пациентов, поэтому остро встает вопрос об их реабилитации.

Проведение реабилитационного процесса требует слаженной работы специалистов разного профиля. Многие пациенты после хирургического лечения нуждаются в проведении логовосстановительной терапии. Подавляющему большинству больных требуется психологическая помощь.

По наблюдениям специалистов, работающих с данной категорией больных, кроме вышеперечисленных проблем у них отмечается некоторое ухудшение познавательных процессов. Однако на сегодняшний день этот вопрос остается недостаточно изученным, как и нейропсихологическая реабилитация этих больных в целом.

Таким образом, актуален поиск научных публикаций, посвященных изучению изменений когнитивной сферы пациентов со злокачественными новообразованиями орофарингеальной зоны в процессе лечения,

и анализ этих данных для планирования дальнейших исследований в этой области.

### Факторы, препятствующие объективному исследованию когнитивных функций

Нейропсихологическая диагностика нарушений когнитивных функций у больных с онкологическими заболеваниями сопряжена с рядом трудностей. В настоящее время подобные обследования подразумевают либо использование длинных батарей нейропсихиатрических тестов, либо оценку симптомов самим пациентом [1]. По мнению A.M. Williams и соавт. (2017), длинные батареи тестов нецелесообразно применять в обычной онкологической практике, так как это требует затрат времени и специальной подготовки специалистов. Авторы также отмечают, что такие длительные тестирования могут утомлять пациентов [2].

Оценка симптомов пациентами, напротив, клинически целесообразна, но имеет недостатки, поскольку зависит от особенностей самовосприятия больного и может быть необъективной [3]. Так, H.K. Gan и соавт. (2011) установили, что субъективная оценка пациентами симптомов нарушения когнитивных функций пациентов не коррелирует с их объективной оценкой [3]. Это подтверждает, что вопросники для самооценки когнитивных симптомов – неподходящие заменители традиционного тестирования как метода измерения объективных когнитивных показателей.

Ряд специалистов упоминает о скрининг-тестировании, сосредоточенном на тех процессах когнитивной сферы, в которых наиболее вероятно будет наблюдаться дефицит. Однако мы считаем, что при диагностике необходимо учитывать и другие процессы, чтобы обнаружить менее распространенные нарушения [4].

J. Vardy и соавт. (2006) описали когнитивные расстройства после химиотерапевтического лечения [1]. Авторы обращают внимание на то, что нейропсихологическая диагностика таких расстройств должна проводиться с использованием чувствительной, но требующей минимальных затрат времени методики количественной оценки, которая в идеале не будет зависеть от уровня знания языка [1].

### Этиология когнитивных расстройств при орофарингеальном раке

В онкологической практике когнитивные нарушения у больных часто обусловлены непосредственным влиянием опухоли на мозг, канцероматозом мозговых оболочек [5]. Однако все больше авторов описывают когнитивный дефицит у пациентов, не имеющих данных патологий [1–4, 6, 7]. Проблемы когнитивной сферы отмечают и сами больные, а также члены их семей [8, 9].

Достаточно большое количество исследований посвящено ухудшению когнитивных функций вследствие химиолучевой терапии [3, 4, 10]. F. De Felice и соавт. (2017) указывают на развитие нейрокогнитивной дисфункции после лучевой терапии по поводу опухоли области головы и шеи [11]. L.C. Welsh и соавт. (2014) сообщают, что когнитивные расстройства наблюдаются при использовании высоких доз лучевой терапии [4]. Отрицательные изменения, по мнению H.K. Gan и соавт. (2011), затрагивают ту когнитивную функцию, за которую ответственна зона мозга, подвергнутая лучевому воздействию [3].

Некоторые клинические данные свидетельствуют об усугублении когнитивной дисфункции со временем, что влечет за собой высокий риск развития деменции вследствие радиотерапевтического лечения даже в отдаленные сроки [10].

Когнитивные нарушения могут возникать на фоне эмоциональных расстройств [5, 12]. По мнению И.С. Преображенской, депрессия имеется у каждого пациента с онкологической патологией и является реакцией на тяжелое, потенциально смертельное заболевание и сложное лечение [5]. При эмоциональных расстройствах у пациентов почти всегда наблюдаются особенно выраженное ухудшение когнитивных функций [5, 13], причем последнее часто вызывает у пациентов беспокойство и тревогу, что еще более усугубляет нарушения эмоциональной сферы.

Риск когнитивного дефицита и степень его выраженности возрастают при злоупотреблении алкоголем, табакокурении и приеме наркотических веществ [2, 12].

### Влияние на качество жизни и процесс реабилитации

Итак, этиологические факторы когнитивных расстройств разнообразны, однако очевидно, что их действие значительно ухудшает восстановление пациентов после лечения и качество их жизни.

H.K. Gan и соавт. (2011) предполагают, что когнитивные расстройства могут стать причиной высокого уровня безработицы среди пациентов, прошедших лечение онкологического заболевания [3].

Результаты других исследований продемонстрировали, что через год после окончания лечения 27 % пациентов не смогли вернуться к вождению автомобиля или смогли водить только с некоторыми ограничениями и в определенных условиях [4].

О связи когнитивных функций с качеством жизни и выживаемостью после лечения онкологического заболевания сообщают и другие исследователи [2, 8].

Практикующие логопеды отмечают влияние когнитивных способностей индивида на процесс восстановления речи после лечения орофарингеальных опухолей [14]. Нормальное состояние когнитивных функций – необходимое условие для послеоперационного восстановления как речевых (коммуникация), так и неречевых функций полости рта (дыхание, жевание, глотание) [15].

### Заключение

Анализ данных литературы позволяет сделать вывод о том, что на современном этапе развития реабилитации больных со злокачественными новообразованиями орофарингеальной зоны требуется более тщательное изучение данной проблемы, что подчеркивается и в уже опубликованных исследованиях [8, 13]. Это открывает перспективы разработки диагностических и коррекционных мероприятий для повышения качества жизни этих пациентов.

## ЛИТЕРАТУРА / REFERENCES


1. Vardy J., Wong K., Yi Q.L. et al. Assessing cognitive function in cancer patients. Support Care Cancer 2006;14(11):1111–8. DOI: 10.1007/s00520-006-0037-6. PMID: 16538498.
2. Williams A.M., Lindholm J., Siddiqui F. et al. Clinical assessment of cognitive function in patients with head and neck cancer: prevalence and correlates. Otolaryngol Head Neck Surg 2017;157(5):808–15. DOI: 10.1177/0194599817709235. PMID: 28585482.
3. Gan H.K., Bernstein L.J., Brown J. et al. Cognitive functioning after radiotherapy or chemoradiotherapy for head-and-neck cancer. Int J Radiat Oncol Biol Phys 2011;81(1):126–34. DOI: 10.1016/j.ijrobp.2010.05.004. PMID: 20708851.
4. Welsh L.C., Dunlop A.W., McGovern T. et al. Neurocognitive function after (chemo) – radiotherapy for head and neck cancer. Clin Oncol (R Coll Radiol) 2014;26(12):765–75. DOI: 10.1016/j.clon.2014.06.014. PMID: 25028338.
5. Преображенская И.С. Легкие и умеренные когнитивные нарушения: клинические проявления, этиология, патогенез, подходы к лечению. Неврология, нейропсихиатрия, психосоматика 2013:(1):59–63. [Preobrazhenskaya I.S. Mild and moderate cognitive impairments: clinical manifestations, etiology, pathogenesis, treatment approaches. Nevrologiya, neyropsikhiatriya, psikhosomatika = Neurology, Neuropsychiatry, Psychosomatics 2013:(1):59–63. (In Russ.)].
6. Герасименко В.Н. Реабилитация онкологических больных. М.: Медицина, 1977. 144 с. [Gerasimenko V.N. Rehabilitation of cancer patients. Moscow: Meditsina, 1977. 144 p. (In Russ.)].
7. Чижевская С.Ю., Чойнзонов Е.Л., Балацкая Л.Н. Качество жизни больных раком гортани и гортаноглотки на этапах комбинированного лечения и в отдаленные сроки. Сибирский онкологический журнал 2015;1(2):15–22. [Chizhevskaya S.Y., Choinzonov E.L., Balatskaya L.N. Quality of life in patients with laryngeal and laryngopharyngeal cancer in short-and long-term follow-up. Sibirsky onkologichesky zhurnal = Siberian Journal of Oncology 2015;1(2):15–22. (In Russ.)].
8. Rogers L.Q., Courneya K.S., Robbins K.T. et al. Factors associated with fatigue, sleep, and cognitive function among patients with head and neck cancer. Head Neck 2008;30(10):1310–7. DOI: 10.1002/hed.20873. PMID: 18642320.
9. McEwen S., Rodriguez A.M., Martino R. et al. "I didn't actually know there was such a thing as rehab": survivor, family, and clinician perceptions of rehabilitation following treatment for head and neck cancer. Support Care Cancer 2016;24(4):1449–53. DOI: 10.1007/s00520-015-3021-1. PMID: 26576966.
10. Chen J.H., Yen Y.C., Liu S.H. et al. Dementia risk in irradiated patients with head and neck cancer. Medicine (Baltimore) 2015;94(45):e1983. DOI: 10.1097/MD.0000000000001983. PMID: 26559280.
11. De Felice F., Blanchard P. Radiation-induced neurocognitive dysfunction in head and neck cancer patients. Tumori 2017;103(4):319–24. DOI: 10.5301/tj.5000678. PMID: 28762462.
12. Bernstein L.J., Pond G.R., Gan H.K. et al. Pretreatment neurocognitive function and self-reported symptoms in patients with newly diagnosed head and neck cancer compared with noncancer cohort. Head Neck 2018;40(9):2029–42. DOI: 10.1002/hed.25198. PMID: 29667262.
13. Ткаченко Г.А. Клинико-психологическое исследование качества жизни больных, страдающих злокачественными новообразованиями челюстно-лицевой области. Вестник психотерапии 2012;(44):57–63. [Tkachenko G.A. Clinical psychological analysis of the life quality of patients suffering from malignant neoplasms of the maxillofacial region. Vestnik psikhoterapii = Bulletin of Psychotherapy 2012;(44):57–63. (In Russ.)].
14. Уклонская Д.В. Восстановление голосовой функции после удаления гортани: новые возможности и альтернативы. Педагогика и психология образования 2016;(1):37–43. [Uklonskaya D.V. Vocal function recovery after removal of larynx: new possibilities and alternatives. Pedagogika i psikhologiya obrazovaniya = Pedagogy and Psychology of Education 2016;(1):37–43. (In Russ.)].
15. Уклонская Д.В. Восстановление речи при приобретенных анатомических дефектах и деформациях челюстно-лицевой области. М.: Логомаг, 2017. 104 с. [Uklonskaya D.V. Restoration of speech in acquired anatomic defects and anomalies of the maxillofacial region. Moscow: Logomag, 2017. 104 p. (In Russ.)]



**Вклад авторов**
Г.А. Ткаченко: разработка дизайна исследования, написание текста статьи, научная консультация, научное редактирование текста статьи.
Е.И. Скворцова: обзор публикаций по теме статьи, написание текста статьи.
**Authors' contributions**
G.A. Tkachenko: developing the research design, article writing, scientific advice, scientific editing of article;
E.I. Skvortsova: reviewing of publications of the article's theme, article writing.



**ORCID авторов/ORCID of authors**
Г.А. Ткаченко/G.A. Tkachenko: https://orcid.org/0000-0002-5793-7529
Е.И. Скворцова/E.I. Skvortsova: https://orcid.org/0000-0001-9306-7818



**Конфликт интересов.** Авторы заявляют об отсутствии конфликта интересов.
**Conflict of interest.** The authors declare no conflict of interest.

**Финансирование.** Исследование проведено без спонсорской поддержки.
**Financing.** The study was performed without external funding.

**Статья поступила:** 07.12.2018. **Принята к публикации:** 25.12.2018.
**Article received:** 07.12.2018. **Accepted for publication:** 25.12.2018.

DOI: 10.17650/2222-1468-2018-8-4-71-73

# Резолюция экспертного совета по вопросу о роли цетуксимаба в лечении пациентов с плоскоклеточным раком головы и шеи

**Председатель:**

**д.м.н. А.М. Мудунов,** ФГБУ «Национальный медицинский исследовательский центр им. Н.Н. Блохина» Минздрава России, e-mail: ali.mudunov@inbox.ru.

**Участники:**

**проф. Э. Аргирис,** Университет Томаса Джефферсона;
**д.м.н. С.Б. Алиева,** ФГБУ «НМИЦ онкологии им. Н.Н. Блохина» Минздрава России;
**д.м.н. Л.В. Болотина,** Московский научно-исследовательский онкологический институт им. П.А. Герцена – филиал ФГБУ «Национальный медицинский исследовательский центр радиологии Минздрава России»;
**д.м.н. М.А. Кропотов,** ГБУЗ «Московский клинический научно-практический центр им. А.С. Логинова Департамента здравоохранения г. Москвы»;
**проф. Р.В. Орлова,** СПб ГБУЗ «Городской клинический онкологический диспансер»;
**д.м.н. И.С. Романов,** ФГБУ «НМИЦ онкологии им. Н.Н. Блохина» Минздрава России;
**к.м.н. Л.П. Яковлева,** ФГБУ «НМИЦ онкологии им. Н.Н. Блохина» Минздрава России.

## Цетуксимаб в лечении пациентов с местно-распространенным плоскоклеточным раком головы и шеи

Для резектабельных опухолей хирургическое удаление является методом первого выбора, а в лечении нерезектабельных или пограничных процессов индукционная терапия может быть использована на 1-м этапе, что подкреплено клиническими данными. Однако такая тактика подходит прежде всего для лечения пациентов с хорошим соматическим статусом – с оценкой 0 баллов по шкале ECOG (Eastern Cooperative Oncology Group), а также для органосохраняющего лечения. Режим TPF (доцетаксел (75 мг/м$^2$) в 1-й день + цисплатин (75 мг/м$^2$) в 1-й день + 5-фторурацил (1000 мг/м$^2$/сут) в 1–4-й дни, всего 2–3 курса с интервалом 3 нед [1]) – достаточно токсичное лечение, и не у всех больных оно может быть проведено в полном объеме, поэтому более перспективным с точки зрения переносимости представляется режим, включающий прием цетуксимаба (400 мг/м$^2$ нагрузочная доза и далее еженедельно 250 мг/м$^2$) в сочетании с карбоплатином (AUC 4–5) и паклитакселом (175 мг/м$^2$), в качестве индукционной терапии. Такая тактика ведения пациентов достаточно распространена в клинической практике.

Эксперты отметили, что есть потребность в исследовании новых схем, возможно, с включением иммуноонкологических препаратов, которые потенциально могут быть использованы для индукционной терапии. Проф. Э. Аргирис описал предварительные результаты инициированного им клинического исследования: у 50 % пациентов получен полный ответ на индукционную терапию с использованием карбоплатина, паклитаксела и ниволумаба. Провести конкурентную химиолучевую терапию с цисплатином после индукционной терапии по схеме TPF достаточно проблематично, поэтому режимы с включением цетуксимаба или карбоплатина могут быть рекомендованы в качестве приемлемой альтернативы. Добавление же цетуксимаба к схеме TPF нецелесообразно, так как оно не повышало эффективность лечения в разных исследованиях.

Исследование J.A. Bonner и соавт., опубликованное в New England Journal of Medicine в 2006 г. [2], продемонстрировало превосходные результаты применения цетуксимаба в сочетании с лучевой терапией по сравнению с изолированным проведением лучевой терапии. Особенно заметные различия наблюдались в группе пациентов с опухолями ротоглотки, ассоциированными с инфицированием вирусом папилломы человека (ВПЧ): 3-летняя общая выживаемость составила 88 %. В то же время следует отметить, что для данных пациентов в целом характерен благоприятный прогноз, а ВПЧ-статус не является предиктором ответа только на таргетную терапию [3].

Эффективность применения цисплатина в сочетании с лучевой терапией в исследованиях RTOG 1016 и DE-ESCALATE превосходила эффективность использования цетуксимаба в общей популяции больных вне зависимости от коморбидного статуса, а профиль безопасности был более благоприятным при проведении таргетной терапии в сочетании с лучевой терапией. Как следствие, платиносодержащие схемы рекомендованы пациентам без серьезной сопутствующей патологии, которые проходят самостоятельную конкурентную химиолучевую терапию без индукции, в то время как применение цетуксимаба в сочетании с лучевой

терапией является приоритетной тактикой для пациентов старше 65 лет, а также ослабленных, имеющих сопутствующую патологию: заболевания почек и сердечно-сосудистой системы.

### Цетуксимаб в лечении пациентов с метастатическим, рецидивирующим плоскоклеточным раком головы и шеи

В последнее время в мире исследуется целый ряд иммуноонкологических препаратов для лечения плоскоклеточного рака головы и шеи: пембролизумаб, ниволумаб, дурвалумаб, тремелимумаб, авелумаб. Результаты исследований CheckMate-040 и KEYNOTE-141 позволили зарегистрировать препараты ниволумаб и пембролизумаб для «монотерапии рецидивирующего, метастатического плоскоклеточного рака головы и шеи после платиносодержащей терапии»[1]. Режим EXTREME в качестве 1-й линии терапии отлично зарекомендовал себя (медиана общей выживаемости 10,1 мес [4]), поэтому он является стандартом лечения метастатических, рецидивирующих больных с ПРГШ. Именно по этой причине все 3 исследования: KEYNOTE-048, CheckMate-651, KESTREL – сравнивают в качестве 1-й линии терапии метастатического, рецидивирующего плоскоклеточного рака головы и шеи режим EXTREME с новыми комбинациями иммуноонкологических препаратов.

Результаты KEYNOTE-048 были доложены на конгрессе ESMO в 2018 г. Они были стратифицированы в зависимости от индекса CPS (combined positive score, совокупный положительный результат), который рассчитывали как отношение числа экспрессирующих PDL клеток (опухолевых клеток, лимфоцитов, макрофагов) к общему числу опухолевых клеток, умноженное на 100 %. Медиана общей выживаемости пациентов составила 14,9 мес при CPS ≥20 %, т. е. она превысила показатель, зарегистрированный при использовании режима EXTREME (10,7 мес) [5]. Для 2 групп пациентов (с CPS <1 % и с 1 % < CPS < 20 %) оптимальная терапия пока не определена, так как такие данные не обнародованы. Поэтому эксперты по-прежнему считают оправданным применение цетуксимаба в сочетании с химиотерапией для лечения пациентов с отсутствием экспрессии PDL на опухолевых и иммунных клетках. В частности, необходимо время, как минимум 2–3 мес, чтобы проявился эффект иммуноонкологических препаратов, а цетуксимаб в комбинации с цисплатином и 5-фторурацилом способен быстрее подействовать на опухоль. Как аргумент можно привести данные о выживаемости без прогрессирования, полученные в исследовании KEYNOTE-048: медиана времени без прогрессирования у пациентов с CPS ≥20 % при терапии по схеме EXTREME составила 5 мес, а при монотерапии пембролизумабом – всего 3,4 мес, однако ответ на терапию пембролизумабом был более продолжительным, что обеспечило увеличение 1-летней и 2-летней выживаемости без прогрессирования [5]. Эксперты же признали, что комбинации ингибиторов контрольных точек с таргетными препаратами или с химиотерапией более перспективны, чем монотерапия иммуноонкологическими препаратами.

Существует также широкое поле для изучения последовательности применения различных методов в лечении пациентов с ПРГШ. Поэтому даже при выборе пембролизумаба для 1-й линии терапии по-прежнему остается возможность для использования режима EXTREME в качестве 2-й линии терапии. Так, проф. Э. Аргирис представил интересные данные об эффективности цетуксимаба в комбинации с химиотерапией во 2-й и последующих линиях терапии метастатического, рецидивирующего плоскоклеточного рака головы и шеи: общий ответ на терапию цетуксимабом в сочетании с таксанами и платиносодержащими препаратами (или без платиносодержащих препаратов) составил 53 %, что существенно выше, чем при химиотерапии (25 %) ($p = 0{,}024$).

Существует гипотеза, что иммунотерапия может усилить чувствительность опухоли к последующим терапевтическим режимам, содержащим цетуксимаб [6]. Это еще раз подтверждает перспективность применения комбинации ингибиторов контрольных точек с цетуксимабом в лечении плоскоклеточного рака головы и шеи.

***Председатель:***
***д.м.н. А.М. Мудунов, ФГБУ***
*«Национальный медицинский исследовательский центр им. Н.Н. Блохина» Минздрава России (Москва)*

[1]Инструкция по медицинскому применению лекарственного препарата Опдиво. Доступно по https://grls.rosminzdrav.ru/Grls_View_v2.aspx?routingGuid=42413f12-c14a-42de-8f96-614626e78e68&t

## ЛИТЕРАТУРА / REFERENCES


1. Российское общество специалистов по опухолям головы и шеи, Ассоциация онкологов России. Рак гортани. Клинические рекомендации. Доступно по: http://oncology-association.ru/files/clinical-guidelines_adults/rak_gortani. pdf [Russian Society of Head and Neck Tumors Specialists, Association of Russian Oncologists. Larynx cancer. Clinical guidelines. Available at: http://oncology-association.ru/files/clinical-guidelines_adults/rak_gortani.pdf (In Russ.)].
2. Bonner J.A., Harari P.M., Giralt J. et al. Radiotherapy plus cetuximab for squamous cell carcinoma of the head and neck. N Engl J Med 2006;354(6):567–78. DOI: 10.1056/NEJMoa053422. PMID: 16467544.
3. Bonner J.A., Mesia R., Giralt J. et al. p16, HPV, and cetuximab: what is the evidence? Oncologist 2017;22(7):811–22. DOI: 10.1634/theoncologist.2016-0433. PMID: 28526718.
4. Vermorken J.B., Mesia R., Rivera F. et al. Platinum-based chemotherapy plus cetuximab in head and neck cancer. N Engl J Med 2008;359(11): 1116–27. DOI: 10.1056/NEJMoa0802656. PMID: 18784101.
5. Burtness B., Harrington K.J., Greil R. et al. KEYNOTE-048: phase III study of first-line pembrolizumab (P) for recurrent/metastatic head and neck squamous cell carcinoma (R/M HNSCC). Available at: https://www.esmo.org/Press-Office/Press-Releases/KEYNOTE048-head-neck-cancer-immunotherapy-Burtness.
6. Saleh K., Daste A., Martin N. et al. Response to salvage chemotherapy after progression on immune checkpoint inhibitors in patients with squamous cell carcinoma of the head and neck. J Clin Oncol 2018;36(15 suppl). DOI: 10.1200/JCO.2018.36.15_suppl. 6015. Available at: http://ascopubs.org/doi/abs/10.1200/JCO.2018.36.15_suppl.6015


**Статья поступила:** 22.11.2018. **Принята к публикации:** 25.12.2018.
**Article received:** 22.11.2018. **Accepted for publication:** 25.12.2018.